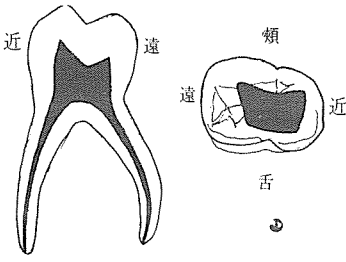


1. 下顎 第一乳臼齒



舌側에서 본 그림 Pulp chamber의 形態

* Pulpal horn : 4 個

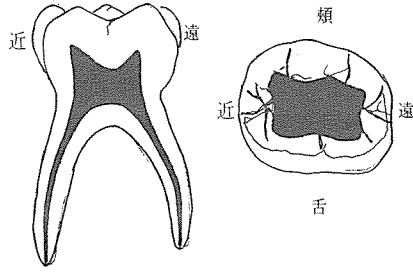
○ Mesio-buccal pulpal horn이 가장 크다.

* Pulp canal : 3 個

○ Mesial root : 2 個

○ Distal root : 1 個

2. 下顎 第二乳臼齒



舌側에서 본 그림 Pulp chamber의 形態

* Pulpal horn : 5 個

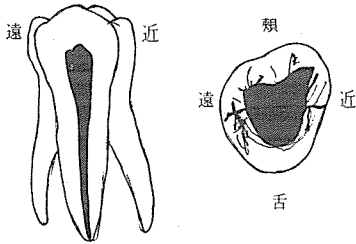
○ Mesio-buccal, Mesio-lingual pulpal horn이 가장 높다.

* Pulp canal : 3 個

○ Mesial root : 2 個

○ Distal root : 1 個

3. 上顎 第一乳臼齒



舌側에서 본 그림 Pulp chamber의 形態

* Pulpal horn : 3 ~ 4 個

○ Mesio-buccal pulpal horn이 가장 크다.

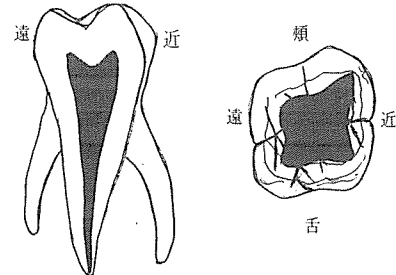
* Pulp canal : 3 個

○ Mesio-buccal root

○ disto-buccal root

○ lingual root

4. 上顎 第二乳臼齒



舌側에서 본 그림 Pulp chamber의 形態

* Pulpal horn : 4 個

○ Mesio-buccal pulpal horn이 가장 크다.

* Pulp canal : 3 個

○ Mesio-buccal root

○ disto-buccal root

○ lingual root

崔鍾煥 치과기공소

전화가 증설되었습니다

서울·종로구 송인동 1081

전 화 : 93-6671 증설전화 : 93-2998