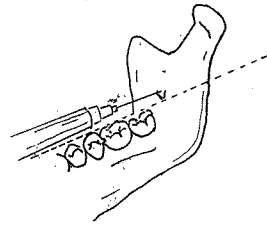
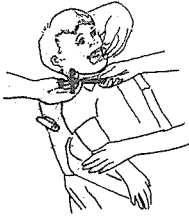
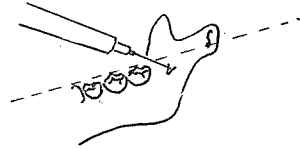
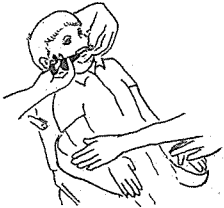

下顎傳達麻酔 (Mandibular Block Anesthesia)



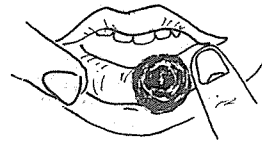
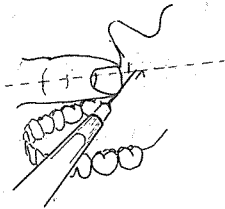
Syringe는 어린이의 턱 밑 즉 視野 (field of vision) 에 노출되지 않도록 齒科醫師에게 주는 것이 좋다. 어린이가 보게 되면 management problem이 생기는 경우가 많다.

成人에 있어서는 下顎孔 (mandibular foramen)이 occlusal plane과 비슷한 높이에 있는 것이 보통이다.



간호원은 마취하는 도중에 어린이의 손이나 팔을 가만히 잡는다. 어린이가 갑자기 Syringe나 齒科醫師의 손을 건드리지 않도록 하기 위해서이다.

어린이에 있어서는 下顎孔이 occlusal plane 下方에 있는 것이 보통이다. 그러므로 syringe의 위치는 occlusal plane 上部에서 下方을 向한다.



손가락을 下顎骨의 前緣 (anterior border of ramus) 의 가장 깊이 들어간 곳 (coronoid notch) 에 대고 손톱의 약 1/2정도 높이에서 찌른다.

마취하자 곧 어린이에게 입술이나 혀를 깨물지 않도록 주의를 주어야 한다. 치료후에는 보호자에게 같은 주의를 준다. 보호자는 마취 효과가 없어질때 까지 어린이를 주의해서 관찰하여야 하며 trauma를 받으면 많이 부어오를 수 있다는 것을 알고 있어야 한다. 이 경우에는 Orabase 같은 약제를 사용하면 좋다.

崔鍾煥 치과기공소

전화가 증설되었습니다

서울·종로구 송인동 1081

전 화 : 93-6671 증설전화 : 93-2998