

성견에 있어서 Cobalt-60 조사가 치수치유 과정에 미치는 영향에 관한 연구

연세대학교 대학원 치의학과

(지도 李 正 植 교수)

朴 東 洙

I. 서 론

두경부에 발생한 악성종양의 효율적인 치료를 위하여 방사선치료가 널리 이용되고 있으나 조사된 방사선은 종양조직 뿐만 아니라 인접 정상조직에도 상당한 영향을 미치게되어 형태적, 기능적 변화를 초래하게 되는 것은 주지의 사실이다.

치과영역에서 문제되는 후유증으로는 점막염, 구내건조증, 방사선조사성 우식증(radiation caries), 미각상실, 치경부의 지각과민, 아관진급등이 있다. 이와 함께 발치창에 대한 치유기전의 악화로 발치가 불가능하게된 경우, 또는 급성으로 진행되는 방사선조사성 우식증의 증가 및 심화로 치경부의 파절이 야기되는 경우, 방사선 치료중 또는 후에 치수치료가 불가피한 상황에 직면하게 되는 경우 등 부작용을 경험하는 일이 적지않다.

방사선조사가 구강조직 및 치아에 미치는 영향에 대한 보고는 Tribondeau와 Recamier⁵⁰⁾ (1905)가 고양이에서 두개골과 치아의 발육지연에 대하여 보고한 이래 Leist⁵⁰⁾ (1927), Herold⁵¹⁾ (1931), Smith⁵²⁾ (1931, 1938) 등이 쥐와 개에서 방사선조사가 조상아세포의 상아질형성에 잠정적인 지연과 치아맹출의 지연 및 치근형성의 장애를 보고한 바 있다. Kalnins⁵³⁾ (1954)는 개에서, Collett와 Thonard⁵²⁾ (1965)는 쥐에서 발육중인 조상아세포는 성숙된 조상아세포에서보다 방사선조사에 민감하다고 보고하였으며, Meyer등⁵⁴⁾ (1962, 1966)은 쥐에서 동량의 200Kv. radiation과 cobalt-60의 비교에서 cobalt-60에서는 정상에 가까운 소견을 얻어 치수조직의 손상이 경미하다고 보고한 바 있다. Hutton등⁵⁵⁾ (19

74)은 원숭이에서 7,000rads를 분할조사 하였으나 광학현미경상의 치수병변을 발견할 수 없었다고 하였으며, Sweeney등⁵⁷⁾ (1977)은 쥐에서 cobalt-60이 맹출중인 치아에서는 7,200rads조사시 조상아세포의 회복이 나타나지 않았고 범랑아세포보다 더 방사선조사에 민감하다고 발표하였다.

한편 Matson등⁵⁶⁾ (1978)은 원숭이의 실험에서 방사선조사후 근단치료를 시행하여 조상아세포의 활동의 감소와 섬유성 치유(fibrous healing)의 빈도가 높아졌다고 하였고, Markitziu등⁵⁴⁾ (1981)은 두경부 방사선 치료를 받은 환자에서 근관치료를 시행한 결과 18.1%의 낮은 성공율을 보고하였다.

두경부 방사선 치료 환자에 있어서 근관치료의 주요목적은 발치를 하지않고 보존하거나 발치를 연기시키는 잠정적인 처치에 있으며, 두경부에 방사선조사후 치수에 대한 처치에 있어서는 원칙이 아직 정립되지 못한 상태에서 동물실험에서 얻은 결과를 임상치료에 응용하려는 노력이 여러 학자들에 의하여 끊임없이 시도되고 있다. 또한 환자의 5년 생존율이 50~60% 정도로 상승되고 치료방법등의 개선으로 치과의사에게는 이런 환자에 대한 치수치료의 기회가 점차 증가되는 추세에 있으므로 이 분야에 대한 연구와 치료방법의 정립이 무엇보다도 시급한 과제라고 사료된다.

두경부 방사선 치료 환자의 직접치수복조에 대한 현재까지의 연구결과를 종합해보면 치수방어기전의 감소로 성공이 어렵다는 견해를 밝히는 일단의 학자의 주장만 있는 상태이고 치수복조술에 대한 동물실험 또는 임상보고는 거의 없어 이에 자서는 성견을 대상으로 cobalt-60을 조사한 후 직접치수복조술을 시행, 이에 따른 치수의 치유기전을 비교

II. 실험재료 및 방법

가. 실험재료

성견(생후 7~8개월이상) 10마리를 암수 구별없이 선택하여 대조군으로 2마리, 실험군 I, II에 각각 4마리씩 3군으로 구분하였다. 직접치수복조제는 임상에서 상용하는 수산화칼슘제재인 Dycal (L. D. Caulk Company)을 선택 사용하였다. (Table 1 참조)

나. 실험방법

1. 방사선조사

1. 25MeV cobalt-60 Teletherapy Unit (CGR Company)로 조사거리 108~120cm내에서 9~17분간 조사하였다. 실험군 I은 1,009rads, II는 1,562.5rads를 악골에만 국한시켜 조사하였다. 조사량은 분할조사시 2,500rads와 5,000rads에 해당하는 양을 Ellis formula에 의하여 산출, 단회조사량으로 환산한 수치이다.

2. 직접치수복조

실험동물은 Secobarbital sodium(30mg/kg)로 전신마취한 다음 구강내를 75%알콜로 닦아내고 멸균된 high speed용 bur(No. 700)를 사용 총 199개 치아에 5급와동을 형성하여 치수노출직전 low speed

bur(No. 2)로 치수를 노출시켰다. 출혈을 확인한 다음 식염수로 상아질편을 세척 제거하고 소독된 면으로 지혈시켰으며, Dycal®을 통법에 따라 혼합도포하고 인산아연시멘트로 충전하였다.

3. 희생 및 표본제작

실험동물은 1, 2, 3, 4주에 각각 희생시켜 악골을 적출, diamond disk로써 치근단 2~3mm를 절단한후 10% Formalin액에 48시간 고정 10% Trichloroacetic acid로 탈회시킨 다음 시편을 Paraffin에 포매하여 8μ 박편을 제작 Hematoxylin eosin 중염색하여 검경하였다.

III. 실험 성적

가. 대조군

조상아세포의 변성은 관찰되지 않았고 치수조직 내에 총혈 및 출혈이 1~3주까지 지속되었으나 4주에는 거의 소실되었으며 염증 및 괴사는 없었다. 수복성 상아질형성(reparative dentin)은 1주에도 미약하나 초기형태의 상아질형성이 나타났고, 2~3주에 계속적으로 형성되다가 4주에서는 보다 성숙된 형태의 상아세관을 갖은 상아질이 불규칙하게 나타났고 수도 감소되었다. 또한 상아질의 연속성(continuity)은 3주에서 관찰되었다. (Table 2 참조)

나. 실험군 I

cobalt-60을 1,009rads 조사한 군으로써 조상아

Table 1. Irradiation dosage and subjects

Group	No. of dog	Total exposure(rads)	No. of exposure
Control	2	—	—
Group I	4	1,009	1
Group II	4	1,562.5	1

Table 2. Histopathologic findings of the Control group

Odontoblast Degeneration	Pulp tissue			Dentin bridge		
	Congestion & Hemorrhage	Inflammation	Necrosis	Reparative dentin	Continuity	
1wK.	—	+	—	—	±	—
2wK.	—	+	—	—	+	—
3wK.	—	+	—	—	+	+
4wK.	—	—	—	—	++	+

--:negative, ± : suggestive, +:moderate, ++:marked

Table 3. Histopathologic findings of the Group I

Odontoblast Degeneration	Pulp tissue			Dentin bridge	
	Congestion & Hemorrhage	Inflammation	Necrosis	Reparative dentin	Continuity
1wK.	-	+	+	-	-
2wK.	-	+	+	+	-
3wK.	-	+	-	+	+
4wK.	-	-	-	++	+

Table 4. Histopathologic findings of the Group II

Odontoblast Degeneration	Pulp tissue			Dentin bridge	
	Congestion & Hemorrhage	Inflammation	Necrosis	Reparative dentin	Continuity
1wK.	+	+	++	-	-
2wK.	-	+	+	±	-
3wK.	-	+	-	+	+
4wK.	-	-	-	++	+

세포의 변성은 관찰되지 않았으며 치수조직대의 소견으로는 총혈 및 출혈이 1~3주까지 관찰되었으나 4주에 이르러서 소실되었으며 염증은 1, 2주에 관찰되었으나 3, 4주에서는 거의 소실되었으며, 치수괴사는 관찰할 수 없었다. 상아질형성은 2주에서 수복성상아질(reparative dentin)의 형성이 나타났고, 4주에는 상아질형성의 양은 증가하였으나 성숙된 형태인 상아세관구조는 관찰할 수 없었다. 상아질의 연속성은 3주에서 볼 수 있었다. (Table 3 참조)

다. 실험군 II

cobalt-60을 1,562.5rads 조사한 군으로서 1주에는 조상아세포의 감소 및 공포변성을 볼 수 있었으나 2주에서는 관찰되지 않았고, 치수조직내 총혈 및 출혈은 1~3주 사이에 관찰되었고 염증은 1주에서 심하게 나타나 염증세포의 침윤이 증가되었고 2주까지 지속되다가 3주에는 소실되었고, 치수괴사는 관찰되지 않았다. 수복성상아질형성은 1주에는 나타나지 않았고, 2주부터 수복성상아질형성이 관찰되어 3~4주에 이르러서도 상아세관구조를 갖은 성숙된 상아질은 관찰되지 않았다. 상아질의 연속성은 타군의 경우와 같이 3주에서 관찰되었다. (Table 4 참조)

IV. 총괄 및 고찰

치수의 질환을 야기시키는 원인으로서 물리적 화학적, 세균적인 요소들이 있게되나 두경부종양환자에 있어서는 방사선조사에 의하여 치근주위조직 및 치수내의 혈관망의 섬유증 및 협착, 조상아세포의 변성등으로 방어기전의 감소를 야기시킨다. 그러므로 이런 환자에 있어서 치수치료는 실패의 가능성이 높아 적극적인 치료를 하지 못하고 있다.

치수복조제로 사용되는 약제는 Hermann이 1930년 수산화칼슘을 처음으로 사용한 이래 산화아연유지놀(Zinc Oxide Eugenol)⁵⁹⁾, Polycarboxylate cement^{37, 46)}, Tricalcium phosphate²⁴⁾, Cyanoacrylate^{6, 8, 9)}, Glucocorticoid preparation⁴⁾, Antibiotic paste³⁾, Dentin Shaving¹⁾, Collagen gel^{11, 17)} 등이 추천되고 있으며 본 실험에서는 가장 널리 사용되고 있는 수산화칼슘제재인 Dycal[®]을 선택하였다.

방사선조사가 실험동물 및 인체의 구강조직 특히 치수에 미치는 영향에 대한 보고는 개에서 수산화칼슘을 이용, 직접적수복조술을 시행한 Seltzer, Bender⁴⁸⁾ (1958)는 30일 후에는 dentin fragment 주위에 많은 상아질이 축적되었다고 보고하였고 Pe-

reira등⁴¹⁾ (1981)은 22일에 이미 calcified bridge 형성이 이루어졌다고 보고하였는데, 본 실험에서 대조군, 실험군 I 과 II 에서도 3~4주에 상아질형성이 이루어져 시기적인 면에서도 별다른 차이를 나타내지 않았다.

Berkman등⁶⁾ (1971)은 인체에서 4~6주부터 수복성 상아질(reparative dentin)의 형성을 관찰하였고 Stanley등⁵⁶⁾ (1972)도 3가지의 수산화칼슘제재를 사용하여 12~23일내에 모두 수복성 상아교질(reparative dentin bridge)의 형성을 보고하였다. 또 tubular dentin이 수복성 상아질내에서 3주만에 발견되었다고 보고하였다. Phaneue등⁴²⁾ (1968)은 유치에서 수산화칼슘제재로 28일만에 완전한 골성상아질교(osteodentin bridge)가 치수 노출부위에서 관찰된다고 발표한 바 있다.

Mc Welter등³⁷⁾ (1973)은 원숭이에서 Procion dye를 사용하여 석회화층(calcified bridge)을 추적 치수복조후 30일만에 형성됨을 보고하였고 Weiss 등⁶²⁾ (1970), Baker와 Mitchell³⁾도 수산화칼슘으로 치수복조를 한 결과 4~5주에 수복성 상아질의 발견을 보고하였으며 치수조직내의 상아질편(dentin chip) 주위에 석회화가 이루어짐을 관찰 분말 상아질은 우수한 치수복조제가 될 수 있다고 주장하였다.

본 실험에서도 치수조직내의 상아질편주위로 석회화된 물질의 형성이 관찰되었으며, 이 또한 이물반응없이 석회화층(calcified bridge)의 역할을 하고 있었다. 그러나 수산화칼슘이 치수조직 깊이 침투된 경우에는 치수조직의 국소적 피사가 관찰되었고 또한 상아질형성이 감소하였는데 이것은 Dycal[®]을 무리한 힘을 가해서 도포하였거나 숯식중 광범위한 치수노출을 야기한 결과로 보이며 그로 말미암아 치수조직에 많은 손상을 주어서 염증의 정도가 심한 상태로 발전하였고 수산화칼슘 자체가 치수조직내에 분산되어 높은 알칼리성 등에 의한 자극에 접촉되는 치수 면적의 증가로 치수조직의 피사를 야기한 것으로 사료된다.

Kalnins²⁹⁾ (1954), Poyton⁴⁴⁾ (1968)는 개에서 발생 단계인 조상아세포는 성숙된 조상아세포보다 방사선조사에 민감하여 분화가 중지되며 성숙된 조상아세포는 상당히 방사선조사에 저항성이 있었으며 성숙된 치수세포는 섬유성 이형성증(fibrous dysplasia)과 치수의 위축을 보고하였고 Meyer등³⁹⁾ (1962, 1966)은 쥐에서 1,500rads의 cobalt-60과 200Kv. radiation 단회조사에서 200Kv. radiation에서 조상아세포의 변성, 치수의 출혈성 피사를 보고하였고

cobalt-60조사에서는 부분적인 조상아세포의 변성을 관찰하였으나 전체적으로 정상에 가깝다고 보고하였다. 또 2,040rads의 200Kv. radiation에서는 섬유아세포, 조상아세포 및 치수조직의 완전피사와 염증세포의 침윤, 출혈이 나타났으나 동일량의 cobalt-60 조사에서는 정상에 가까운 치수조직을 관찰하였고 혈관벽의 비후, 결합조직의 간질물질의 변성과 드물게 조상아세포의 변성을 나타냈고, 그러나 cobalt-60의 3,000~7,000rads의 분할조사시 광학현미경으로는 별다른 치수조직의 병변을 발견할 수 없었다고 보고하였다.

Hutton등²⁶⁾ (1974), Sweeney등⁵⁷⁾ (1977)은 원숭이에서 7,000rads의 cobalt-60 조사에서 이미 성숙된 치아에서는 치수 손상이 거의 없었다고 보고하고 조상아세포가 법랑아세포보다 더 방사선조사에 민감하다고 한 바 cobalt-60은 X-radiation보다 치수조직에도 손상을 덜 주는 것으로 간주할 수 있다.

본 실험에서도 조상아세포의 변성이 대조군과 실험군 I, II에서는 거의 없었으나 실험군 II의 1주에서 치수노출 부근에 조상아세포의 공포변성이 관찰되었다. 대조군에서 3주에서는 치수 혈관의 출혈, 출혈만이 관찰되었고 4주에서는 거의 염증상태가 없었다. 실험군 I, II에서는 출혈, 출혈 외에는 2주까지 치수내의 급성염증세포의 침윤이 관찰되었다. 치수노출 부위의 상아질교의 연속성은 전군에서 3주에서부터 관찰되었다.

이상에서 살펴본 바는 Glass, Zander²³⁾의 치수복조술 후에 치유의 정의에 따라서 첫째 치수의 기능을 살려나갈 수 있는 건강조직의 환원, 둘째 치수노출 부위의 조상아세포층의 연속성유무, 셋째, 치수노출 부위의 상아질층의 형성상태에 대하여 검토하였다.

한편 Matson등³⁶⁾ (1978)은 원숭이에서 cobalt-60을 조사하고 근관치료를 시행한 결과 조골세포의 활동성이 감소하고 섬유성치유의 빈도가 높았으며 X선 사진상에서 병소치유가 지연되는 것을 보고하였으며, Cavallo¹⁰⁾ (1964)는 cobalt-60과 250Kv. radiation을 조사한 환자에서 근관치료후 6개월에 치근단 병소가 감소하는 것을 보고하였다. 그러나 Markitziu등³⁴⁾ (1981)은 방사선치료후 근관치료를 환자에게 시행한 후 18.1%의 낮은 성공율을 보고하였는 바 실패의 원인을 동맥의 관강이 섬유증으로 인하여 협착을 유발 주위 조직의 퇴행성변화를 초래하는데 두고 있다. 그러므로 일단의 학자들은 예방적으로 근관치료를 시행한 후 방사선조사를 하면

치과치료시 치수노출을 방지할 수 있다고 보고하고 있다.

그러나 방사선치료 환자의 대부분이 완벽한 사전 치료를 받는 것은 힘들 뿐 아니라 구강내의 관리 소홀로 방사선조사성 우식증이 발생하여 치과치료시 근관치료를 받지 않은 치아에서의 치수노출의 경우가 발생한다. 그러므로 방사선 치료후 치수복조술에 대한 치료를 회피할 수 없고 만약 가능하다면 치수의 생명력을 보호하는 것 또한 환자 및 술자에게 편의와 경제적으로 가치있는 일이라고 생각되며 치수에 손상을 많이 주고 치근단 주위조직의 방사선조사로 인한 치유기전의 감소로 근관치료가 반드시 치수복조술보다 좋은 치료방법이거나 치료에후가 보장될 수는 없다고 사료된다.

그러므로 방사선치료후 치수복조의 성공을 위하여는 방사선조사량, 치수노출의 정도, 시간, 감염의 여부, 개인별 치유능력 등의 함수관계에 대한 재평가가 이루어져야 하며 더 나아가서 기존 치수복조제에 항염증제의 첨가도 유용하리라 보며, 또한 isobutyl cyanoacrylate같은 즉각적인 지혈작용과 도포방법이 용이한 새로운 치수복조제의 개발 및 사용이 기대된다고 본다. 더불어 이제까지의 동물 실험위주에서 인체치수에 있어서 방사선 조사에 의한 손상에 대한 생물학적, 병리조직학적인 연구가 필연적으로 뒷받침되어야 하겠다고 사료된다.

V. 결 론

저자는 성견 10마리를 대조군과 실험군 I, II로 나누어 대조군에서 수산화칼슘제인 Dycal[®]로 직접치수복조술을 시행하고 실험군 I, II에 각각 1, 09rads와 1, 562.5 rads의 cobalt-60을 조사한 후 대조군과 동일하게 직접치수복조술을 시행한 후 1, 2, 3, 4주 간격으로 희생시켜 Hematoxylin-Eosin염색한 후 병리조직학적으로 비교 관찰하여 다음과 같은 결과를 얻었다.

1. 수복성상아질(reparative dentin)의 형성은 대조군에서 1주부터, 실험군 I, II에서는 2주부터 시작되었다. 상아세관구조(tubule structure)는 대조군에서만 4주째가 수가 적고, 불규칙한 양상을 나타냈으며, 실험군 I, II 모두 관찰되지 않았다.

2. 상아질교(dentin bridge)의 연속성은 대조군, 실험군 I, II 공히 3주부터 관찰되었다. 조상아세포의 변성은 실험군 II에서만 1주에 관찰되었다.

3. 치수조직내의 충혈 및 출혈은 대조군, 실험

군 I, II 공히 3주까지 관찰되었고 염증상은 대조군에서는 볼 수 없었으나 실험군 I, II에서도 2주까지 관찰되었고 실험군 II에서 더 심했다.

4. 수산화칼슘이 치수조직깊이 침입된 경우에는 치수조직의 국소적괴사가 관찰되었고 상아질형성이 현저히 감소하는 경향을 보였다.

- REFERENCES -

1. Anneroth, G. and Bang, G.: The effect of allogenic demineralized dentin as a pulp capping agent in Java monkeys, *Odontol Revy* 23:315-328, 1972.
2. Ann-Marie Lindvall-Ake Omnell and Soe. Schildt: The effect of roentgen irradiation on the formation of enamel and dentin in maxillary rat incisors. *Scan. J. dent. Res.* 80:253-263, 1972.
3. Baker, G.R. and Mitchell, D.F.: Topical antibiotic treatment of infected dental pulps of monkeys, *J. Dent. Res.*, 48 (3): 351-355, 1969.
4. Baker, B.C., and Lockett, B.C.: Reaction of dog pulp and periapical tissue to two glucorticosteroid preparations, *Oral Surg.* 33: 249-262, 1972.
5. Berk, H., and Stanley, H., Tr.: Pulp healing following capping in human sound and carious teeth, *J.D. Res.* 37:66, 1958 (abstract).
6. Berkman, M.D., Cucolo, F.A., Levin, M.P., and Brunelle, L.J.: Pulpal response to isobutyl cyanoacrylate in human teeth, *J.A.D.A.*, 83:140-145, 1971.
7. Beuncer, T., III, Curtis, T., and Harrison, R.E.: Radiation therapy of the oral cavity: Sequelae and management. Part 2. *Head Neck Surg.* 1:392-408, 1979.
8. Bhaskar, S.N., Cutright, D.E., Eoyers, R.C. and Margetis, P.M.: Pulp capping with isobutyl cyanoacrylate, *J.A.D.A.*, 79: 640-644, 1969.
9. Bhaskar, S.N., and others: Human pulp capping with isobutyl cyanoacrylate, *J.*

- Dent. Res., 51:58-61, 1972.
10. Cavallo, P.J.: Exodontia after irradiation of the jaws: Report of a case. *J. Am. Dent. Assoc.*, 69:551-553, 1964.
 11. Carmichael, D.J., Dick, H.M., and Dodd, C.M.: Histologic effects of a antigenically altered collagen as a heterograft for mammalian pulp exposures, *Arch Oral Biol.*, 19(12): 1121-1126, 1974.
 13. Cox, F.L.: Endodontics and the irradiated patient, *Oral Surg.*, 42(5):679-684, 1976.
 14. Dale, P.P.: The effect of X-ray irradiation on the rat incisor, *J. Dent. Res.*, 32(1): 117-125, 1953.
 15. Dale, J.G., and Poyton, H.G.: An investigation into the effects of radiation on the tooth germ (in preparation). (cited from #44)
 16. Daly, T.E.: Management of dental problems in irradiated patients, Refresher course, M.D. Anderson Hospital and Tumor Institute, Houston, P. 7, 1972.
 17. Dick, M.M. and Carmichael, D.J.: Reconstituted antigen poor collagen preparations as potential pulp-capping agents. *J. Endo.* 6(7):641-644, 1980.
 18. English, J.A., Schlack, C.A., and Ellinger, F.: Oral manifestations of ionizing radiation, *J. Dent. Res.*, 33(3):377-388, 1945.
 19. English, J.A., Wheatcroft, M.G., Lyon, H.W. and Miller, C.: Long-term observations of radiation changes in salivary glands and the general effects of 1,000R. to 1,750R. of X-ray radiation locally administered to the head of dogs, *J. Dent. Res.*, 33:706, 1954.
 20. English, J.A.: Radiation biology pertinent to dentistry, *J.A.D.A.* 70:1442-1449, 1965.
 21. Frank, R.M., Herdly, J., and Philippe, E.: Acquired dental defects and salivary gland lesions after irradiation for carcinoma, *J.A.D.A.*, 70:868-883, 1965.
 22. Gilmore, Lund, Bales, and Vernetti.: *Operative Dentistry.* pp. 87-98, St. Louis, The C.V. Mosby Company., 1977.
 23. Glass, R.L., and Zander, H.A.: Pulp healing, *J. Dent. Res.*, 28:97-107, 1949.
 24. Heller, A.L., Koenigs, J.F., Brilliant, J.D., Melfi, R.C., and Driskell, T.D.: Direct pulp capping of permanent teeth in primates using a resorbable form of tricalcium phosphate ceramics, *Journal of Endodontics*, 1(3):95-101, 1975.
 25. Herold, Kurt: The effect of roentgen rats on the growth of dog's jaws, *Deutsche Monatschr. F. Zahnh.*, 49:97, 1931. (cited from #14).
 26. Hutton, M.F., Mitchell, D.F., and Hornbuck, N.B.: The effect of Cobalt-60 radiation on the dental pulps of monkeys, *Oral Surg.*, 38(2): 279-286, 1974.
 27. Isermann, G.T., and Kaminski, E.J.: Pulpal response to minimal exposure in presence of bacteria and Dycal, *J. of Endodontics*, 5(11):322-327, 1979.
 28. James, V.E., Schour, I., and Spence, J.M.: Response of human pulp to guttapercha and cavity preparation, *J.A.D.A.*, 49(6): 639-650, 1954.
 29. Kalnins, V.: The indirect effect of X-ray irradiation on the dental pulp of the dog, *J. Dent. Res.*, 33(3):389-399, 1954.
 30. Leist, M.: The effect of X-ray and Radium on the teeth and jaws, *Strahlen Therapue*, 24:268, 1927.(cited from #14)
 31. Lindvall, A.M., Omnell, K.A., and Schildt, B.E.: The effect of roentgen irradiation on the formation of enamel and dentin in maxillary rat incisors, *Scand. J. Dent. Res.*, 80:253-263, 1972.
 35. Meyer, I., Shklar, G., and Turner, J.: Tissue healing and infection in the experimental animals irradiated with Cobalt-60 and orthovoltage, *Oral Surg.* 21:333-340, 1966.
 32. Markitziu, A., Horn, Y. and Ulmanky, M.: Effect of single versus fractionated doses of X-radiation on developing molars

- in rats, *J. Dent. Res.*, 53(3):637-640, 1974.
33. Markitziu, Y.H. and Ulmanky, M.: Effect of single versus fractionated doses of X-radiation on incisors in rats, *J. Dent. Res* 54(3):378-383, 1975.
 34. Markitziu, A., and Heling, I.: Endodontic treatment of patients who have undergone irradiation of the head and neck, *Oral Surg.*, 52(3):294-297, 1981..
 36. Maston, J.E., Patterson, S.S., Kafrawy, A.H., Hornback, N.B., and Shidnia, H.: Effect of Cobalt-60 radiation on response to endodontic therapy in monkeys, *Cancer*, 42:2581-2590, 1978.
 37. McWalter, G.M., El-Kafrawy, A.H., Mitchell, D.F.: Pulp capping in monkeys with a calcium hydroxide compound, an antibiotic, and a polycarboxylate cement, *Oral Surg.*, 36(1):90-100, 1973.
 38. Medak, H., Weinreb, M., Sicher, H., Weinmann, J.P., and Schour, I.: The effect of single doses of irradiation upon the tissues of the upper incisor, 31(4):559-574, 1952.
 39. Meyer, I., Shklar, G., and Turner, J.: A comparison of the effects of 200Kv. radiation and Cobalt-60 radiation on the jaws and dental structure of the white rat, *O.S., O.M. & O.P.*, 15(9):1098-1108, 1962.
 40. Nickens, G.E., Patterson, S.S., El-Kafrawy, A.H. and Hornback, N.B.: Effect of Cobalt-60 radiation on the pulp of restored teeth, *J.A.D.A.*, 94:701-704, 1977.
 41. Pereira, J.C., and Stanley, H.R.: Pulp capping: Influence of the exposure site on the pulp healing-histologic and radiographic study in dogs' pulp, *J. of Endo.*, 7(5):213-223, 1981.
 42. Phaneuf, R.A., Frankl, S.N., and Ruben, M.P.: A comparative histological evaluation of three calcium hydroxide preparations on the human primary dental pulp, *J. of Dent. for Children*, January, 61-76, 1968.
 43. Pisanti, S. and Sciaky, I.: Origin of calcium in the repair wall after pulp exposure in the dog, *J. Dent. Res.*, 43(5):641-644, 1964.
 44. Poyton, H.G.: The effects of radiation on teeth, *O.S., O.M. & O.P.*, 26(5):639-646, 1968.
 45. Provant, D.R. and Adrian, J.C.: Dental pulp reaction to Cavit temporary filling material, *Oral Surg.* 45:305-310, 1978.
 46. Safer, D.S., Avery, J.K., and Cox, C.F.: Histopathologic evaluation of the effects of new polycarboxylate cements on monkey pulp, *Oral Surg.*, 33:966-975, 1972.
 47. Sawusch, R.H.: Dycal capping of exposed pulps in primary teeth, *J. of Dentistry for Children*, third quarter, 141-149, 1963.
 48. Seltzer, S. and Bender, I.B.: Some influences affecting repair of the exposed pulps of dogs' teeth, *J. den. Rech.*, 37(4):678-687, 1958.
 49. _____: Histologic change in dental pulps of dogs and monkeys following application of pressure, drugs, and microorganisms on prepared cavities, *O.S., O.M. & O.P.*, 14(3):327-346, 1961.
 50. Seltzer, S., Bender, I.B., Kaufman, I.J. and Moodnik, R.: Alkaline phosphatase in reparative dentinogenesis, *O.S., O.M. & O.P.*, 15(5): 859-866, 1962.
 51. Seltzer, S. and Bender, I.B.: *The dental pulp.* J.P. Lippincott Company, 1975.
 52. Shannon, I.L., Wescott, W.B., Starcke, E.N., Mira, J.: Laboratory study of Cobalt-60 irradiated human dental enamel, *J. of O.M.*, 33(1):23-27, 1978.
 53. Smith, R.A.: The effect of Roentgen rays on the developing teeth of rats, *J.A.D.A.* 18:111, 1931. (cited from #14)
 54. _____: Effect of X-rays on the developing teeth of rats, *Am. J. Ortho.*, 24: 428, 1938. (cited from #14)
 55. Stanley, H.R.: The cells of the dental pulp, *O.S., O.M. & O.P.*, 15:849-857, 1962.
 56. Stanley, H.R. and Lunclly, T.: Dycal therapy for pulp exposures, *Oral Surg.*, 34:818-827

- 1972.
57. Sweeney, W.T., Elzay, R.P. and Levitt, S.H.: Histologic effect of fractionated doses of selectively applied Cobalt-60 irradiation on the teeth of albino rats, *J. Dent. Res.*, 56:1403-1407, 1977.
 59. Tronstad, L. and Mjör, I.A.: Capping of the inflamed pulp, *Oral Surg.*, 34:477-485, 1972.
 58. Tribondeau, L. and Recamier, D.: Alterations des yeau et du squelette facial d'un chat nouveau-ne par reontgensation *Compt. redd. Soc. de biol.* 57:1031, 1905. (cited from #14).
 60. Tronstad, L.: Reaction of the exposed pulp to Dycal treatment, *Oral Surg.*, 38:945-953, 1974.
 61. Weinmann, J.P.: Recovery of ameloblasts, *J.A.D.A.*, 30:874-888, 1943.
 62. Weiss, M.B. and Bjorvatn, K. and Bergen,: Pulp capping in deciduous and newly erupted permanent teeth of monkeys, *Oral Surg.* 29:769-775, 1979.
 63. 김길태 : 치수복조제가 백서치수조직에 미치는 영향에 대한 병리조직학적 연구. 대한치과보존학회지, 7 : 107-112, 1981.
 64. 김영해 : 몇가지 충전재료의 치아경조직내 침투성과 치수의 반응에 관한 연구. 대한치과의사협회지, 11 : 185-189, 1973.
 65. 윤수한 : Formaldehyde를 사용한 생활치수 절단술후의 치수변화에 관한 실험적 연구. 11 : 199-203, 1973.
 66. 이의웅 : 방사선조사가 백서악골 및 발치창 치유에 미치는 영향에 관한 실험적 연구. 대한치과의사협회지, 17 : 215, 1979.
 67. 이정석, 최성근, 박동수, 김광주 : 두경부 방사선치료로 파생된 치아우식증의 임상적 고찰. 치과연구, 8(3) : 59-63, 1980.
 68. 이정석, 박동수, 이찬영 : 방사선 조사가 백서치수 및 치근주위조직에 미치는 영향에 대한 실험적 연구. 대한치과의사협회지, 20 : 721 - 729, 1982.
 69. 차문호 : 생활치수절단술에 사용되는 복조제가 치수에 미치는 영향에 관한 실험적 연구. 대한

— ABSTRACT —

AN EXPERIMENTAL STUDY ON THE EFFECTS OF DOG'S PULPAL HEALING AFTER COBALT-60 IRRADIATION

Dong Soo Park, D.D.S., M.S.D.

*Dept. of Dental Science, Graduate School, Yonsei University
(Directed by Professor Chung Suck Lee, D.D.S., Ph.D.)*

Irradiation is frequently employed as the sole therapy for oral cancer. These irradiated patients presents peculiar and progressive dental problems. But there is only scanty informations concerning specific approaches to endodontic treatment for head and neck cancer patients who have been subjected to tumorcidal doses of radiation therapy. The purpose of the present study was to determine the effects of cobalt-60 radiation on the pulpal healing of dogs after the direct pulp capping.

As the experimental animals, 10 dogs (above 7-8 months after birth) were divided into 3 groups (Control, Group I, Group II). The cobalt-60 was irradiated to the Group I and Group II each 1,009 and 1,562.5 rads as single dose. As the capping material Dycal[®] (L.D. Caulk company) was selected. After the direct pulp capping the dogs were sacrificed 1, 2, 3, 4, week interval and made the original slides cut with a thickness of 8 microns and stained with hematoxylin and eosin.

After examination and comparison of all specimen, the results of this study were drawn as follows;

1. The formation of reparative dentin was observed from the 1st week in the Control group, the 2nd week in the Group I & II. The few and irregular tube structure was appeared in the 4th week in the Control group only, but failed in the Group I & II.
2. The continuity of dentin bridge was appeared in the 3rd week in all group and the degeneration of odontoblast in the 1st week of the Group II.
3. The congestion and hemorrhage in the pulp tissue were observed in all groups until 3rd week. The inflammation was appeared within the 2nd week in the Group I and especially marked in the Group II, but absent in the Control group.
4. In cases Dycal into the pulp tissue deeply, the local necrosis of pulp and decrease of dentin formation was observed.

사진부도 설명

- Fig. 1.** 직접치수복조로 노출된 부위에 결체조직이 밀집되어 있으며, 미약하게 상아질 형성을 보임.
- Fig. 2.** 상아질형성은 증가되어 있으나 아직 연속성은 관찰되지 않음.
- Fig. 3.** 상아질형성은 연속성을 보이며, 치수복조부위를 덮고 있음.
- Fig. 4.** 상아질형성이 현저히 증가되어 있고 부분적으로 상아세관형성을 보임.
- Fig. 5.** 노출된 부위에 치수충혈을 보일뿐 상아질형성은 관찰되지 않았으며 치수내에 염증세포의 침윤이 관찰됨.
- Fig. 6.** 노출된 부위에 미약한 상아질형성을 보이며 상아질편 주위에도 조상아세포의 출현이 보임.
- Fig. 7.** 상아질형성이 증가되었고, 연속성을 보이며 치수내에 침투된 수산화칼슘 주위에도 상아질 형성을 보임.
- Fig. 8.** 상아질형성의 현저한 증가를 보임.
- Fig. 9.** 노출된 부위에 치수충혈과 미약한 염증세포의 침윤을 보이며, 상아질형성은 보이지 않음.
- Fig. 10.** 파괴된 부위에 미약한 상아질형성을 보이고 조상아세포의 숫적 감소 및 변성이 관찰됨.
- Fig. 11.** 상아질형성 및 연속성을 보임.
- Fig. 12.** 상아질형성의 현저한 증가를 보이며, 상아세관은 관찰되지 않음.
- Fig. 13.** 상아세관이 규칙적으로 배열되어 있으며 치수주위에는 원추형의 조상아세포가 여러 층으로 배열되어 있음.
- Fig. 14.** 조상아세포로부터 상아질내로 섬유가 침투되어 있으며, 정상적인 상아질에 비해 다소 불규칙한 상아세관이 관찰됨.
- Fig. 15.** 조상아세포의 수가 현저히 감소하였으며 세포질내에 공포변성을 보임.

朴東洙 논문 사진부도 (I)

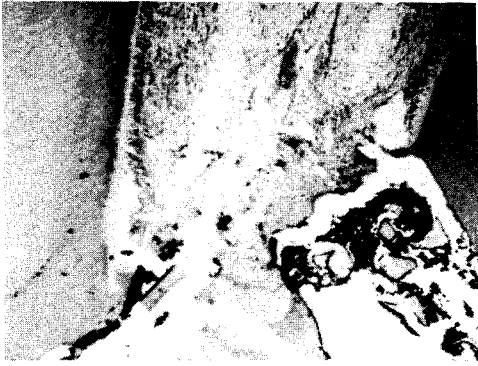

Fig. 1. 대조군 1주. H-E염색, $\times 100$.

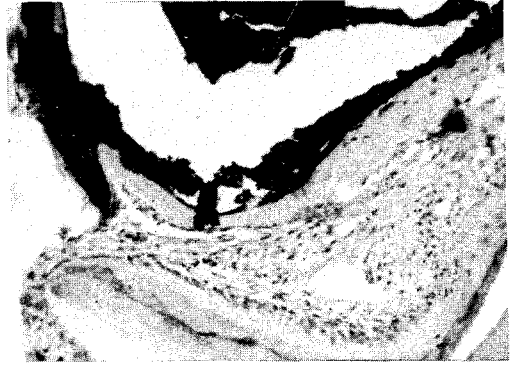


Fig. 2. 대조군 2주. H-E염색, $\times 200$.

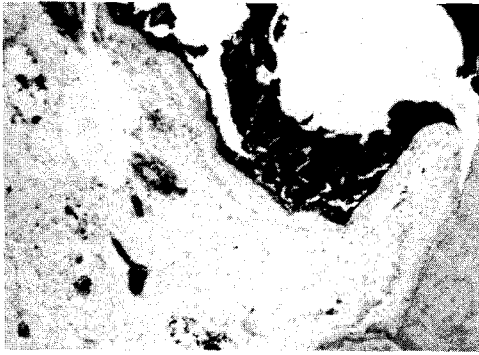


Fig. 3. 대조군 3주. H-E염색, $\times 100$.

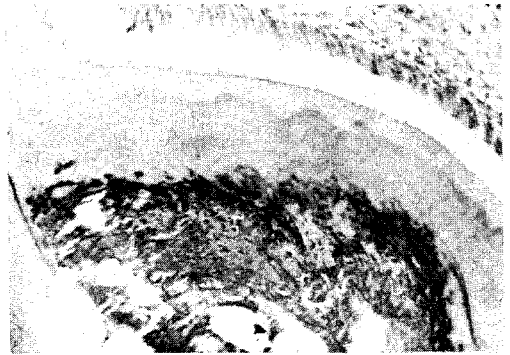


Fig. 4. 대조군 4주. H-E염색, $\times 200$.

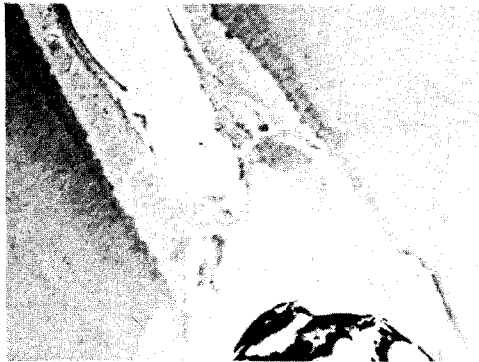

Fig. 5. Group I 1주. H-E염색, $\times 100$.

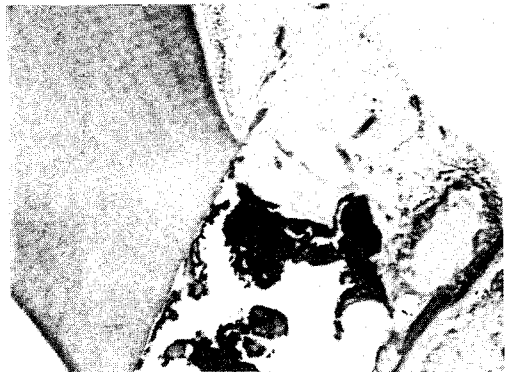

Fig. 6. Group I 2주. H-E염색, $\times 100$.

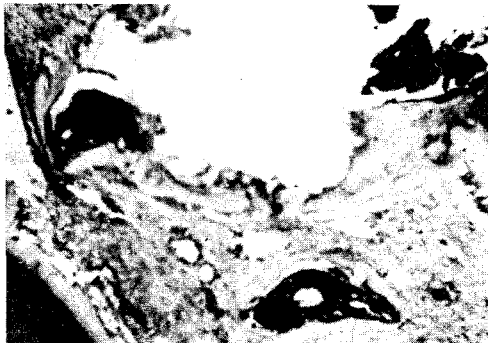


Fig. 7. Group I 3주. H-E염색, $\times 100$.

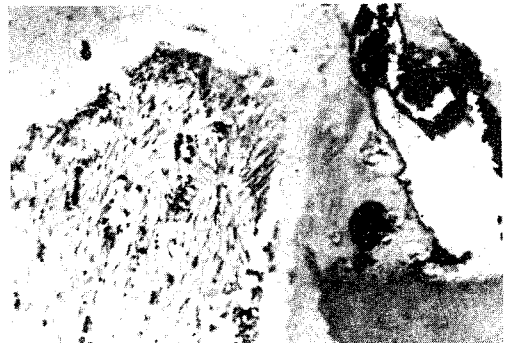

Fig. 8. Group I 4주. H-E염색, $\times 200$.

朴東洙 논문 사진부도 (II)

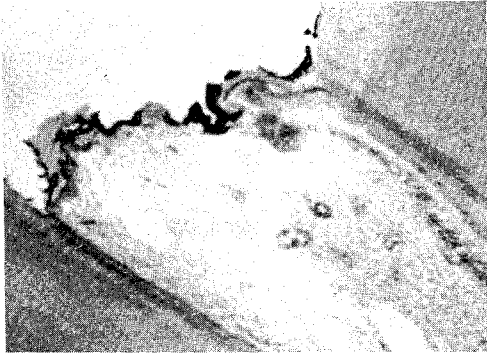


Fig. 9. Group II 1주. H-E염색, $\times 200$.

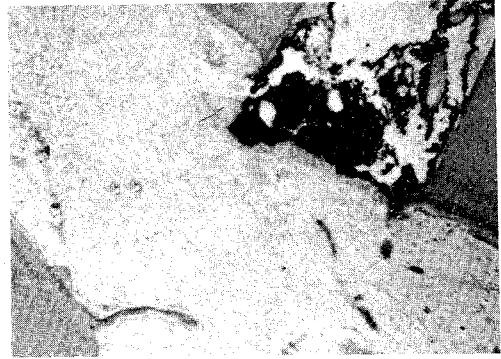


Fig. 10. Group II 2주. H-E염색, $\times 100$.

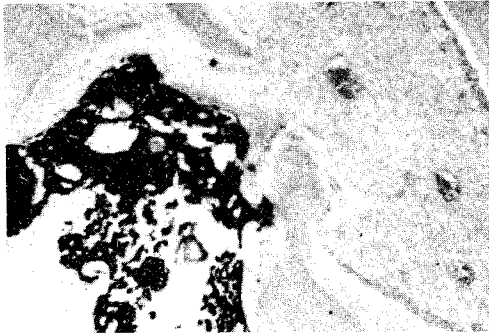


Fig. 11. Group II 3주. H-E염색, $\times 100$.

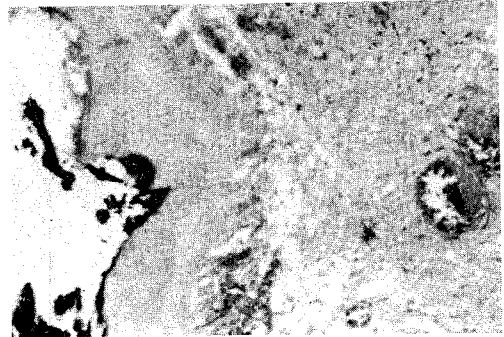


Fig. 12. Group II 4주. H-E염색, $\times 200$.

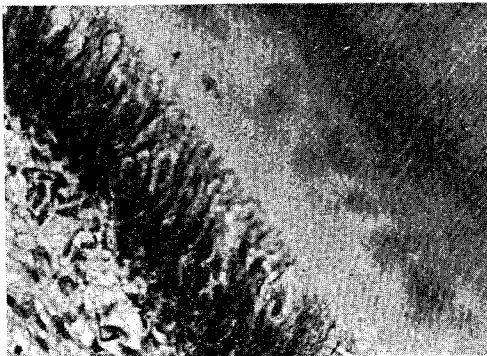


Fig. 13. 성견의 정상치수조직. H-E염색, $\times 400$.

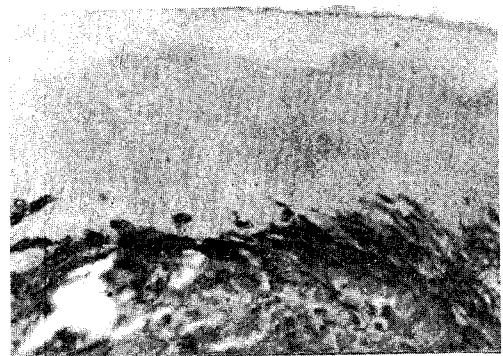


Fig. 14. 대조군 4주. H-E염색, $\times 400$.

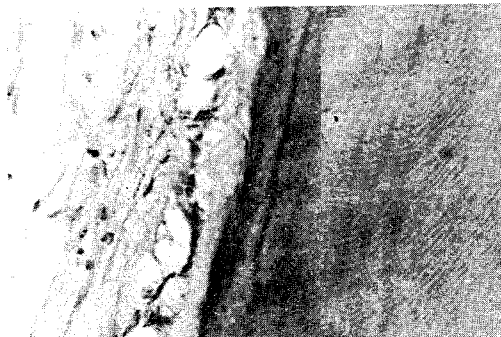


Fig. 15. Group II 1주. H-E염색, $\times 400$.