

糊劑根充材 Vitapex의 根管閉鎖性에 關한 研究*

서울대학교 齒科大學 保存學教室

教授 林 成 森

A STUDY ON THE USE OF VITAPEX WITH GUTTA-PERCHA CONES AS A ROOT CANAL FILLER.

Prof. Sung Sam Lim, D.D.S., M.S.D., Ph.D.

Dept. of Operative Dentistry, College of Dentistry, Seoul National University

..... > Abstract <

The purpose of this study was to examine the sealing ability of the vitapex, when used with gutta-percha cone, as a root canal filling material. Forty five canals from extracted human maxillary and mandibular teeth were randomly selected and instrumented in a conventional method with k-file. After instrumentation and dry the canal with paper points, the canals were divided into three groups and fifteen canals in each group were filled with the following materials; Vitapex, Vitapex in combination with gutta-percha cone, and Gutta-percha cone and Zinc-oxide Eugenol Cement. All the specimens were immersed in 2% methylenblue dye solution and the depth of dye penetration into the canals were evaluated by macroscope at the intervals of 1 day, 2days and 7days.

The following results were obtained;

1. All the materials experimented showed varying degrees of dye penetration
2. The canals filled with Vitapex and Vitapex in combination with gutta percha cone revealed sudden increase of dye penetration with time passage compared to the canals obturated with Gutta-percha cone and Zinc-oxide eugenol cement.
3. In the canals filled with Vitapex, the mean dye penetration was 1.6mm at 1day, but the specimen exposed to the dye for 7days showed mean dye penetration of 9.2mm.
4. In the canals obturated with Vitapex and gutta-percha cone, the mean dye penetration was 2mm at 1day, 2.2mm at 2days, and 8mm at 7days.

*본 연구는 83년도 서울대학교병원 임상연구비 일부 보조로 이루어진 것임.

I. 서 론

보존영역에서 수산화칼슘은 치수에서 Dentin bridge형성을 촉진시킨다는 사실이 인정되어 치수복조제, 치수절단술등에 현재 널리 사용되고 있으며, 근관에 와서는 근관충전재로서의 사용가능성에 대한 연구가 활발하다. Mitchell¹⁾, Yoshiki²⁾, Binnie³⁾ 등은 동물실험에서 수산화칼슘이 골생성의 잠재력이 있다고 보고했으며, Nyborg⁴⁾, Holland⁵⁾, Lim⁶⁾ 등은 수산화칼슘을 근관내에 충전하고 치근단 조직에서 일어나는 조직변화를 관찰하였고, Sugiyama⁷⁾ 등은 수산화칼슘을 근관충전재로 사용한 후 그 결과를 임상적으로 관찰 보고하였다. Kaiser⁸⁾, Frank⁹⁾, Dylewski¹⁰⁾, Steiner¹¹⁾, Dow¹²⁾, Lim¹³⁾ 등 많은 학자들은 수산화칼슘만이나 수산화칼슘과 다른 첨가물을 혼합하여 근관내 충전하여 미완성 근침의 발육을 연구하였고, Heithersay¹⁴⁾, Kennedy¹⁵⁾ 등은 치근단에 병변이 있는 치아의 근관내에 수산화칼슘을 잠정근관충전재로 사용하여 좋은 결과를 얻었다고 보고하고 있다. 이상에서 보는 바와 같이 많은 학자들의 연구결과 수산화칼슘으로 된 여러종류의 상품들이 근관충전재로 소개되고 있다. 그러나 Seltzer¹⁶⁾, Salinas¹⁷⁾ 등에 의하면 수산화칼슘을 근관내 장기간 두게되면 그 성분이 변화되어 효력을 상실한다고 하며, Webber¹⁸⁾ 등은 수산화칼슘을 근관내에 사용한 후 수개월 또는 수년동안은 X-ray상에서 치유상태를 보이고 있으나 그 이후에는 어떤 결과가 올지 모르므로 영구충전재로서의 사용은 추천할 수 없다고 기술하고 있다. 한편 Goldberg¹⁹⁾ 등은 수산화칼슘의 일종인 Dycal을 Gutta percha cone과 함께 근관충전을 시행하고 Dycal의 근관내 접합성과 시술후의 임상적 증상 및 치유결과를 임상적으로 관찰하여 좋은 결과를 얻었다고 보고하고 있다. 이에 저자는 수산화칼슘의 일종으로 근관충전재로서 우리나라에 시판되고 있는 Vitapex를 영구충전재로서의 사용가능성을 조사하기 위하여 Gutta percha cone과 함께 근관충전을 시행하고 이 재료의 근관 폐쇄성을 관찰한 바 있기에 그 결과를 이에 보고하는 바이다.

II. 실험재료 및 방법

1. 실험재료

본 실험에서는 교정의 목적이나 구강외과에서 발거한 상하악 치아중 근침이 완성되고 치근의 만곡

이 심하지 않은 치아의 45개 근관을 실험대상으로 하였고, 근관충전에는 Vitapex(ネオ製藥工業, 日本), Vitapex 및 산화아연유지놀 세멘트와 Gutta-percha cone등을 사용하였다.

2. 실험방법

실험에 사용될 치아는 발거 즉시 흐르는 물에 잘 씻고, 3.5% NaOCl용액에 24시간 담구어 둔 후 알콜과 글리세린을 1:1비율로 섞은 용액에 저장하였다가 사용하였다. 실험 대상치아는 통법에 의해 근관와동을 형성한 후 Kerr회사 제 File을 이용하여 근관공에서 1mm짧은 부위까지를 working length로 정하고 단근치와 복근치중 하악대구치의 원심근관과 상악대구치의 설측근관은 40번크기의 File까지, 그리고 그외의 근관은 30~35번 크기의 File까지 근관형성을 하였다. 이 때 File의 크기가 바뀔 때마다 3.5% NaOCl용액으로 근관을 세척하였으며 근관형성이 끝난 치아는 Paper point로 근관을 건조시키고 각각 15개씩의 근관을 Vitapex, Gutta percha cone과 Vitapex, 그리고 대조군으로 Gutta percha cone과 Z. O. E등 3종의 근관충전재로 근관을 밀폐시켰다. 이때 Vitapex는 제조회사의 지시서에 따라서 근관충전을 시행하여 X-선으로 확인하였으며 나머지 근관충전재는 Gutta-percha cone을 master cone으로 하여 lateral condensation 방법으로 근관을 충전하였다. 근관충전이 끝난 치아는 근단공만 남겨두고 전 치아면을 nail varnish를 바른 후 다시 paraffine wax를 입힌 뒤 2% methylene blue dye 용액속에 1일, 2일, 7일의 간격으로 침수시킨 후 다시 꺼내어 세척, 건조시키고 치아면의 wax를 모두 제거하였으며 색소침투정도를 관찰하기 위하여 치경부에 bur로 홈을 파고 거기서 부터 근침까지의 길이를 쟀 후 근침에서 1mm간격으로 치아장축에 수직되게 Carborundam disk로 잘라 제거하면서 노출된 근관내와 상아질층에서 색소의 출현을 육안 및 확대경으로 관찰하여 색소가 마지막으로 나타났을 때를 색소침투 깊이로 정하였다.

III. 실험 성적

본 실험의 결과는 표 1 과 같다.

1. 대조군(Z. O. E+ gutta percha cone)

표 1에서처럼 1일침수군에서 색소침투정도가 3mm인 것이 3예, 2mm 및 4mm인 것이 각각 1예로 평균 3mm의 색소침투를 보였고, 2일침수군에서는 5mm 침투된 것이 3예, 3mm, 7mm가 각각 1예로서 평

Table I. Dye Penetration in millimeters for each root canal and mean penetration.

Filling material day No. root canal	ZOE + gutta percha cone			Vitapex			Vitapex + gutta percha cone		
	1 day	2 day	7 day	1 day	2 day	7 day	1 day	2 day	7 day
	1	3	5	7	2	3	10	3	2
2	3	5	7	2	2	10	3	1	10
3	3	3	7	1	4	10	2	3	9
4	2	7	5	1	10	10	1	3	7
5	4	5	7	2	10	6	1	2	6
Mean	3	5	6.6	1.6	5.8	9.2	2	2.2	8

균 5mm의 색소침투를 보였다. 7일 경과군에서는 7mm 침투된 예가 4예, 5mm가 1예로서 평균 6.6mm의 색소침투를 나타내었다.

2. 실험군

가) Vitapex군 : 표 1에서처럼 1일 경과군에서는 2mm 침투가 3예, 1mm의 침투가 2예로서 평균 1.6mm의 침투를 보였고, 2일침수군에서는 10mm이상 치경부까지 색소침투를 보인 예가 2예, 그리고 3mm, 2mm, 4mm가 각각 1예로서 평균 5.8mm의 색소침투를 보였다. 7일 경과군에서는 10mm에서 10mm이상 색소침투를 보인 예가 4예, 6mm 침투가

1예로서 평균 9.2mm의 색소침투를 보였다.

나) Vitapex+gutta percha cone군 : 표 1에서처럼 1일 경과군에서는 3mm 및 1mm의 침투가 각각 2예 그리고 1mm의 침투가 1예로서 평균 2mm의 색소침투를 나타내었고, 2일 경과군에서는 색소침투정도가 2mm 및 3mm가 각각 2예 1mm가 1예로서 평균 2.2mm의 침투를 보였고, 7일 경과군에서는 10mm 이상이 1예, 6mm, 7mm, 8mm 및 9mm가 각각 1예씩으로 평균 8mm의 색소침투를 나타내었다.

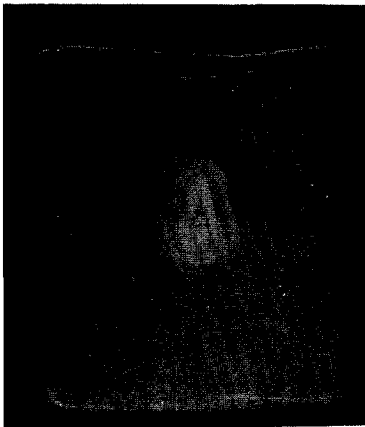


Fig. 1. Specimen obturated with gutta percha cone and Z. O. E. sealer, and exposed to dye solution for 2 days (control). Note no dye penetration. This section is at 7 mm level.

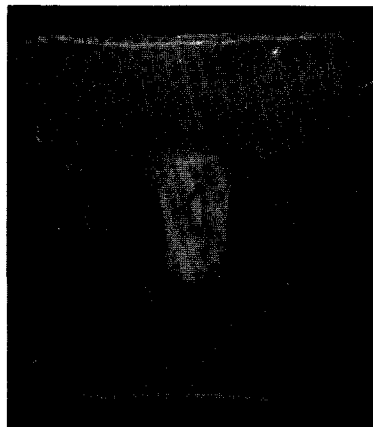


Fig. 2. Specimen filled with vitapex and immersed in dye solution for 7 days. This section at 2mm level shows penetrating dye into dentin.

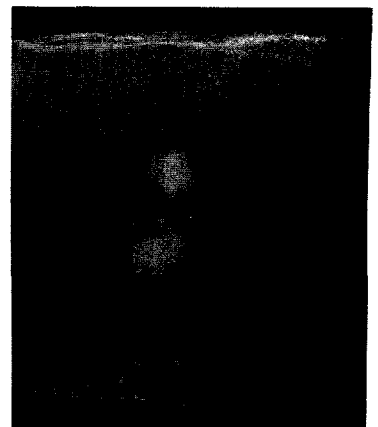


Fig. 3. Specimen obturated with vitapex in combination with gutta percha cone and exposed to dye solution for 7 days. Note the penetration of dye into dentin. This section is at 9mm level from apexes.

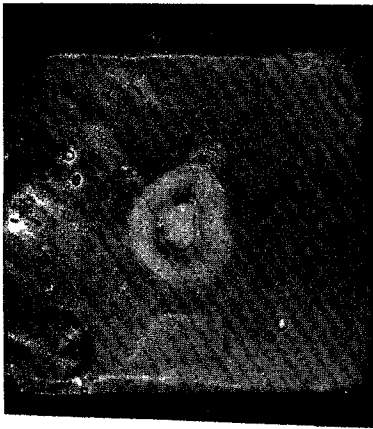

Fig. 4. Specimen filled with vitapex and immersed in dye solution for 2 days. This section at 10mm level shows penetration of dye into dentin.

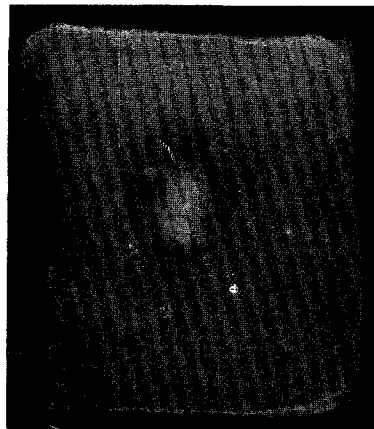


Fig. 5. Specimen obturated with gutta percha cone and vitapex and immersed in dye solution for 2 days. Note absence of dye penetration. This section is at 1mm level.




Fig. 6. Specimen filled with vitapex and immersed in dye solution for 1 day. This section at 1mm shows no dye penetration.

IV. 총괄 및 고안

Vitapex는 수산화칼슘과 요도폼이 주성분인 호제 근관충전제로서 syringe에 들어있어 사용하기에 편리하고 또 주성분인 수산화칼슘이 발수후에 산존치수에나, 치근단조직에 양호한 반응을 보여주었으며^{4, 5} 근관내에서도 오랫동안 알칼리성을 유지할 수 있고¹⁶, 또한 무수치의 치료에서 잠정충전재로서나 혹은 다른 근관충전재와 함께 사용하여 좋은 임상 결과를 나타내었다는^{2, 3} 등의 연구보고가 있으며, Erausquine²⁶ 등에 의하면 요도폼은 다른 근관충전용 세멘트보다 치근단조직에 염증반응을 일으키는 힘이 미약하고 흡수된 자리가 새로운 조직으로 대체되었다고 발표하였다. 또 Lim¹⁵ 등에 의하면 Vitapex는 치근단에서의 조직반응이 Z. O. E와 유사하였다고 보고하고 있어 Vitapex가 유용한 근관충전재의 하나로 생각되나 Seltzer¹⁸, Salinas¹⁷ 등에 의하면 수산화칼슘은 장기간 두께 되면 Calcium carbonate로 변하여 오히려 치유과정을 저해시킨다고 기술하고 있으며 Webber¹⁹ 등은 수산화칼슘이 영구 근관충전재로서는 부적당하다고 보고하고 있고 Erausquine²⁶ 등은 요도폼이 치근단공외부에서 뿐 아니라 근관내부에서도 흡수 된다는 등의 연구보고가 있어 Vitapex 단독으로 영구근관충전재로서의 사용 가능성에 대해서는 앞으로 여러방향에서 더 많은 연구가 필요할 것으로 사료된다. Goldberg¹⁶ 등은

Dycal을 gutta-percha cone과 함께 근관충전을 시행한 결과 Dycal이 근관내 접합성도 우수하고 6개월에서 2년동안 임상 및 X-선검사에서 90% 이상의 성공율을 나타내었다고 보고하고 있고, 또 Ingle²³ 등은 근관의 밀폐는 성공적인 근관치료를 위해 중요한 요소가 하나라고 기술하고 있으므로 Vitapex 그리고 Vitapex를 gutta-percha cone과 함께 근관충전을 시행하여 근관의 폐쇄성을 관찰함으로써 이들 재료의 평가에 도움이 될 것으로 본다. Spreading²⁰ 등은 수중호재 충전재, Gutta percha cone과 sealer세멘트 등으로 근관충전을 시행하고 1주일동안 0.25% methylene blue 색소로 근관내의 색소침투정도를 관찰한 결과 Gutta-percha와 Roth 801의 경우 평균 10.37mm, 그리고 Gutta-percha와 Tancredi의 경우 평균 9.09mm였다고 보고하고 있다. 본 실험에 의하면 Vitapex 및 Gutta-percha와 Vitapex군에서 7일경과후 각각 평균 9.2mm, 8mm의 색소침투를 보여 이들의 결과와 수치에서 차이를 보이고 있다. 본 실험에서는 10mm이상 치경부 까지 색소침투가 있는 예가 Vitapex군에서는 2예, 그리고 Gutta-percha cone과 Vitapex사용군에서는 1예가 있었다. Russin²²은 Gutta-percha cone과 Grossman sealer로 근관충전을 한 후 0.25% methylene blue에 24시간 침수시킨 뒤 현미경으로 근관내 색소침투정도를 관찰하여 평균 1.07mm의 색소침투를 보고하였다. 본 실험에 의하면 대조군인 Z. O. E와 Gutta-percha사용군의 1일침수군에서 평균 3mm의

색소침투가 있어 이들의 결과와 색소침투정도의 차이를 보이고 있다. Director²⁴⁾ 등은 근관충전후 기간의 경과에 따라 근관내 미세누출이 증가되는 경향을 보였다고 발표하였으며 이는 표 1에서 보논바와 같이 본 실험의 결과와 유사하다. 그러나 본 실험에서는 Vitapex군과 Gutta-percha와 Vitapex군의 경우 대조군에 비해 2일 경과후 부터는 급격한 색소침투의 증가를 보이고 있다. 이러한 원인은 확실히 알 수 없으나 Vitapex자체의 수용성이 문제가 되지 않았는가 추측된다. 한편 Al Rafei²¹⁾와 Yate²⁵⁾ 등에 의하면 Gutta-percha cone과 Tubuliseal, N₂, 그리고 Diaket 등으로 근관을 충전하고 1일, 3개월, 6개월 간격으로 미세누출을 관찰하여 기간의 경과와 미세누출과는 관계가 없었다고 보고하고 있어 본 실험의 결과와 상반된 견해를 보이고 있다.

본 실험에서는 실험자가 적었기 때문에 각 재료간에 통계학적으로 색소침투 정도의 유의할 만한 차이가 있는지는 알 수 없으나 Vitapex군과 Gutta-percha cone과 Vitapex를 함께 사용한 군의 경우에는 대조군에 비해 기간의 경과에 따라 근관폐쇄성이 급격히 저하되는 경향을 보이고 있으므로 이에 대한 연구가 앞으로 필요할 것으로 사료된다.

V. 결 론

저자는 발지한 상하악치아 45개 근관을 대상으로 통법에 의한 근관형성을 시행한 후 Vitapex, Vitapex와 Gutta-percha cone, 그리고 대조군으로 Gutta-percha cone과 Z. O. E로서 근관충전을 시행하고 2% methylene blue색소에 1일, 2일, 7일동안 침수시킨 후 근관내 색소침투정도를 육안 및 확대경으로 관찰하여 다음과 같은 결론을 얻었다.

1. 실험에 사용된 모든 재료에서 색소침투가 있었다.
2. 실험군에서는 대조군에 비해 기간이 경과함에 따라 급격한 색소침투의 증가를 보였다.
3. Vitapex군에서 1일침수군에서는 평균 1.6mm의 낮은 색소침투정도를 나타내었으나, 7일경과군에서는 평균 9.2mm의 높은 색소누출이 있었다.
4. Vitapex와 Gutta-percha cone을 함께 사용한 군에서는 1일, 2일침수군에서는 색소침투정도가 평균 2mm~2.2mm로 낮았으나 7일경과군에서는 평균 8mm로 심한 색소침투를 보였다.

- REFERENCES -

1. Mitchell, D.F., and Shankwalker, G.B.: Osteogenic potential of calcium hydroxide and other materials in soft tissue bone wounds. *J. Dent. Res.*, 37:1157, 1958.
2. Yoshiki, S., Eda, S., and Hirata, M.: Experimental study of heterotopic calcification with calcium hydroxide. *Shikwa Gakuho*, 60:1379, 1960.
3. Binnie, W.H., and Michell, D.F.: Induced calcification in the subdermal tissues of the rat. *J. Dent. Res.*, 52:1087, 1973.
4. Nyborg, H., and Tullin, B.: Healing processes after vital extirpation. *Odontol. Tidskr.* 73:430-436, 1965.
5. Holland, R., de Mello, W., Nery, M.J., Bernabe, P.F.E., and Cedousa, V.: Reaction of human periapical tissue to pulp extirpation and immediate root canal filling with calcium hydroxide, *J. Endo.* 3:63-67, 1977.
6. Lim, S.S., Kim, Y.H., Lee, C.S., Lee, M.J., Yoon, S.H., Kwon, H.C., and Um, C.M.: An experimental study on the effect of calcium hydroxide upon the healing process of the pulp and periapical tissue in the dogs teeth.
7. Sugiyama, F.: Clinical evaluation of calcium hydroxide as a root canal filling material. *Shikwa Gakuho*, 49:145, 1944.
8. Heithersay, G.S.: Calcium hydroxide in the treatment of pulpless teeth with associated pathology. *J. Br. Endod. Soc.* 8:74-93, 1975.
9. Kennedy, G.D.C., McLundie, A.C., and Day, R.M.: Calcium hydroxide-its role in a simplified endodontic technique, *Dent, oral. Mag.* 84:51-57, 1967.
10. Kaiser, H.J.: Presentation to the American Association of Endodontists. Washington,

D.C. april, 1964.

11. Frank, A.L.: Therapy for the divergent pulpless teeth by continued apical formation JADA 72:87-93, 1966.
12. Dylewski, I.J.: Apical closure of non-vital teeth, Oral. Surg. 32:82-89, 1971.
13. Steiner, J.C., and Van Hassel, H.J.: Experimental root apexification in primates, Oral. Surg. 31:409-415, 1971.
14. Dow, P.R.: The versatility of calcium hydroxide therapy: a case report, J. of Endo. 5:274-276, 1979.
15. Lim, S.S., and Park, J.J.: A case report of apexification. J. of the KDA, 20:1053-1056, 1982.
16. Goldberg, F., and Gurfinkel, J.: Analysis of the use of Dycal with gutta percha points as an endodontic filling technique, Oral. Surg. 47:78-82, 1979.
17. Salinas, G.: Canal treatment of deciduous teeth with the biocalex method, Rev, Ital, Stomatol. 46(7/8): 4-11, 1977.
18. Seltzer, S. and Bender, I.B.: The Dental Pulp, 2nd Ed., p-261 Philadelphia, J.B. Lippincott Co., 1975.
19. Webber, R.T.: Techniques in clinical endodontics, p-246. Edited by Gerstein, H., W.B. Saunders Co. 1983.
20. Spradling, R.M., and Senia, E.S.: The relative sealing ability of paste type filling materials, J. of Endod. 8(12):543-549, 1982.
21. Al Rafei, S.R., Sayegh, F.S., and Wright, G.: Sealing ability of new canal filling materials, J. Endod. 8(4): 152-153, 1982.
22. Russin, T.P., Zardiackas, L.D., Al Reader, and Menke, R.A.: Apical seals obtained with laterally condensed chloroform-softened gutta percha and laterally condensed gutta-percha and Grossman's sealer, J. Endod. 6(8):678-682, 1980.
23. Ingle, J.I., and Beveridge, E.E.: Endodontics, 2nd Ed. Philadelphia, Lea and Febiger, 1976. p. 218.
24. Director, R.C., Rabinowitz, J.L., Milne, R.S.: The short-term sealing properties of lateral condensation, vertical condensation, and hydron using ^{14}C human serum albumin. J. Endod. 8:149-151, 1982.
25. Yate, J.L. and Hembree, J.H.: Microleakage of three root canal cements: one year study, J. Endod. 6(6): 591-593, 1980.
26. Erausquine, J. and Miruzabal, M.: Tissue reaction to root canal fillings with absorbable pastes. Oral. Surg. 28:567-578, 1969.