

외상성(자극성) 섬유종(Traumatic fibroma)

국제질병분류번호 : 210.40

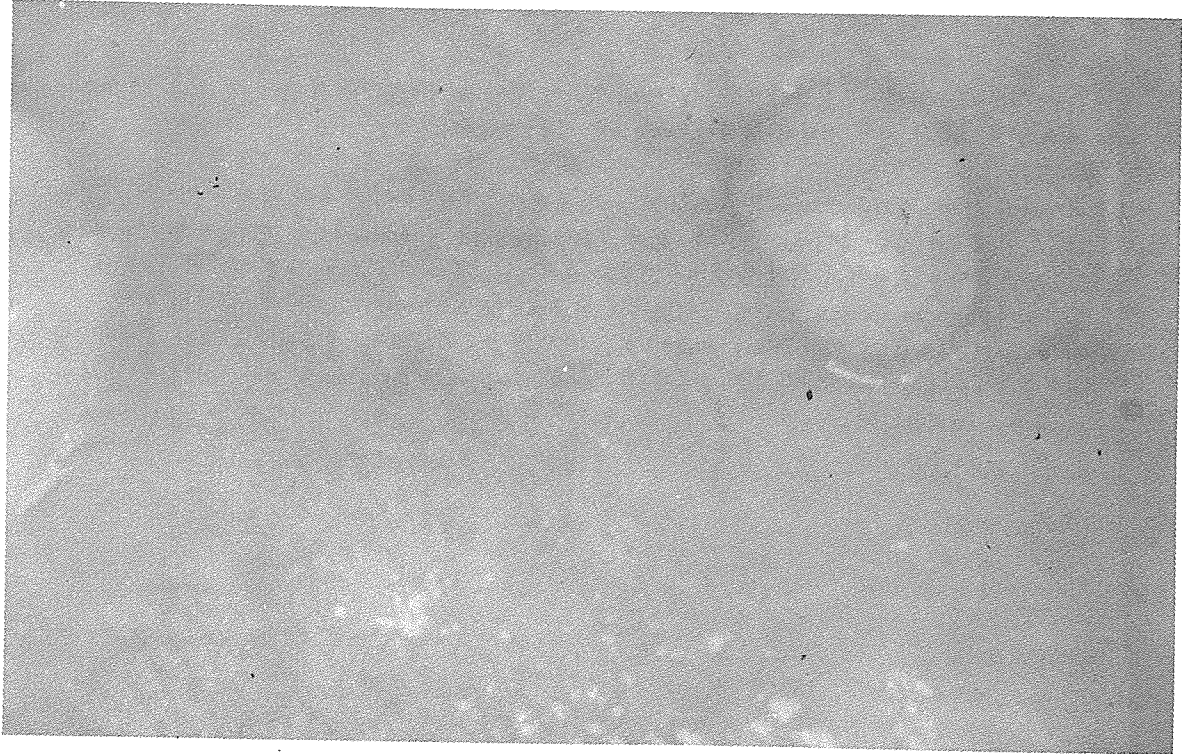
임상소견 :

- ① 연령 및 성별 : 차이가 별로 없음.
- ② 호발부위 : 협점막에서 가장 흔하며 구순과 혀에서도 나타나고 있다.
- ③ 원인 : 외상으로 대부분이 우발적인 biting에 기인한다.

④ 양태 : 섬유성 증식체로써 연한 결절(혹)이 반구형으로 착생하며 대부분 정상적인 색을 띠고 궤양이 형성된 경우도 있다. (그림참조)

감별진단 : 양성인 타액선 종양, 점액낭종, 유표피낭종, 타액선종양은 보다더 굳고 단단하다.

치료 : 생검을 포함한 외과적 절제술
예후 : 좋다.



서울특별시 인정 제12호

아세아치과기공소

ASIA DENTAL LABORATORY

대표 이홍규

서울 종로구 종로5가 115번지

☎ (763) 8559 · 7518