

Ⅲ. "Tongue-tie의 경우, 흔히 하는 diamond shape frenectomy를 施術해보니, defect가 커서 縫合時 애로가 많고, 그 結果가 手術前 보다 크게 改善되지 않아서 患者의 不平이 많다. 그 原因과 對策은 무엇인가?"

〈原因〉

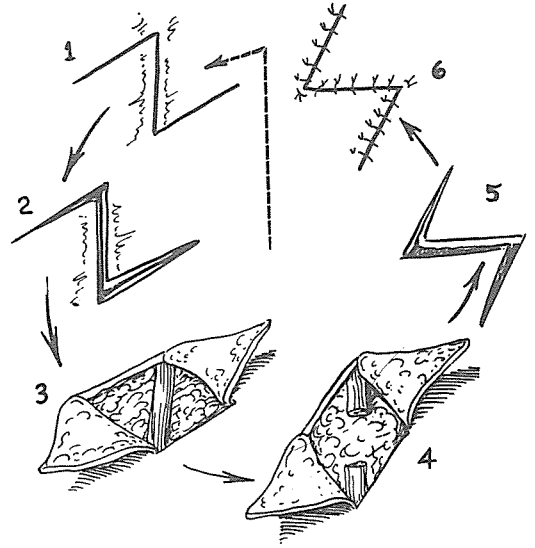
Diamond shape으로 組織을 切除해내면 軟組織의 缺損이 생기게 되어 자연히 縫合時 組織의 緊張(tension)이 커서, 縫合部位가 터지거나, (感染의 可能性 增加) scar가 크게 생겨 혀의 運動性이 크게 改善되지 못하게 된다.

〈對策〉


Z-plasty를 利用한 方法을 應用하면 훨씬 良好한 結果를 얻을 수 있다. 즉 lingual frenum에 Z字 切開를 하여 (切除되는 部分없음) 組織을 rotation 移動시켜 縫合함으로써 linear scar의 形成을 억제하고, tension이 없는 狀態에서 縫合하므로 感染의 可能性이 적고 scar도 적게 생기므로 手術結果가 良好하게 된다.

〈術式〉

1. 舌계대 좌우에 침윤마취, 手術野를 넓게하기 爲해 혀끝에도 침윤마취한다.
2. 通法으로 피부, 口腔內 消毒, 空布 draping
3. 3-0 Silk를 혀끝에 꿰어서 혀를 입천장쪽으로 당겨 手術野를 넓게 해놓은 狀態에서 空布에 固定한다.
4. 術者는 눕힌 患者의 머리쪽에 (rear position) 에 앉는다.



5. lingual frenum 정 가운데를 #15 blade 直角으로 세워서 切開, 지혈점자 등으로 左右로 벌려준다. (이때 出血이나 血管 손상은 없다)
6. Z-切開(이때 너무 혀쪽이나 하악전치쪽으로 가면 縫合하기 어려워진다) — 그림 참조.
7. 切開된 flap을 rotation하여 角진 부위부터 縫合한다. (4-0, 5-0 silk를 使用하되 가능한한 needle에 eye가 없는 atraumatic needle을 써야한다)
8. 혀끝에 끼었던 silk제거하고, 手術部位에 gauze pad 넣어서 pressure해준다.
9. 軟食, ice cream, 冷水 섭취하도록 한다.
10. 항생 · 소염제 3일 정도 投與
11. 手術後 5일에 ½ stitch-out
手術後 7일에 나머지 발사.



SUCTION

- ① 가볍고 移動하기 쉬우며 기름칠을 할 必要가 없다.
- ② 眞空計를 읽기 쉬우며 調節손잡이로 眞空度를 0에서 22Hg까지 쉽게 調節할 수 있으며 排泄物이 흘러 넘지 않게 安全트랩이 달려 있다.
- ③ 녹과 腐蝕을 防止하기 爲하여 Alcorite 皮膜을 입혀 놓았다.
- ④ Thomas社가 만든 本 Suction은 醫療機器標準 (規格)에 適合한 精巧한 製品이다.

眞元洋行

서울 · 中區 仁峴洞 2街 73-1

C. P. O. Box 501 (豐田商街 4棟 363-2號) ☎ 274-4465