

진단명 : 편평태선 (Lichen planus)

국제질병 분류번호 : 697.0

임상소견 :

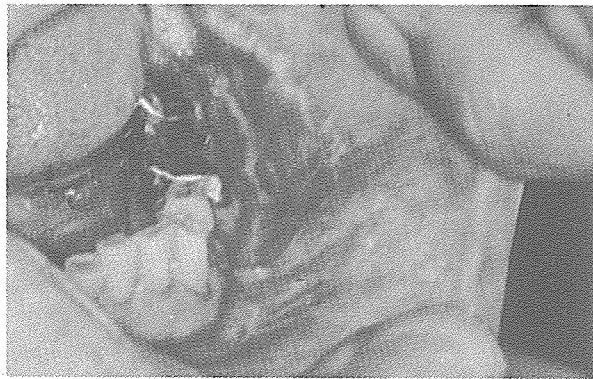
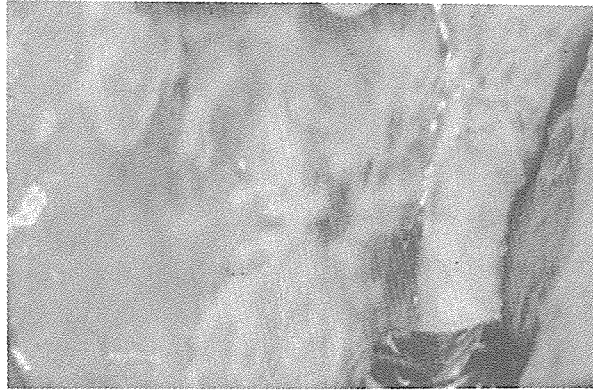
- ① 성별 및 연령 : 중년여성
- ② 부위 : 구강과 피부에 나타나며, 특히 구강내 협점막에 호발한다.
- ③ 양태 : 점막에서는 백색의 줄무늬 모양을 나타내고 때로는 단단한 반점, 궤양수포의 형태로, 또 피부에서는 붉은 구진을 형성한다.

원인 : 미상이나 Psychosomatic한 요인, 약물, 금속등이 원인이 된다고 생각하고 있다.

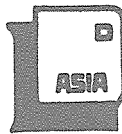치료 : 구강내 병소에는 steroid제제의 국소도포 및 gargle이 필요하며 심한 경우 전신적인 steroid 투여가 요구된다. (지상진료실 1회를 참고하십시오)

예후 : 다양하나 대부분 만성화되는 경향을 보이며, 재발이 잘된다.

감별진단 : Lupus erythematosus, benign mucous membrane pemphigoid, Hyperkeratosis.



서울특별시 인정 제12호



아세아치과기공소

ASIA DENTAL LABORATORY

대표 이 흘 규

서울 종로구 종로5가 115번지

☎ (763) 8559 · 7518