

구각구순염 (Angular cheilosis)

진단명: 구각구순염 (Angular cheilosis)

국제질병 분류번호: 528.50

연령: 성인에서 호발

성별: 차없음

임상소견: 입술의 점막 및 구각부에 균열, 각화, 가벼운 홍반 및 침연(浸軟)이 형성되어 이차적으로 세균과 곰팡이류 감염을 나타내기도 함.(그림참조)

현미경적소견: 표면을 보이는 국소적 과다 각화성으로 궤양을 형성하며 칸디다 균사(hyphae)는 표층에서 응집된다. 주위 섬유결체조직은 아급성내지. 만성염증세포 침윤을 나타낸다.

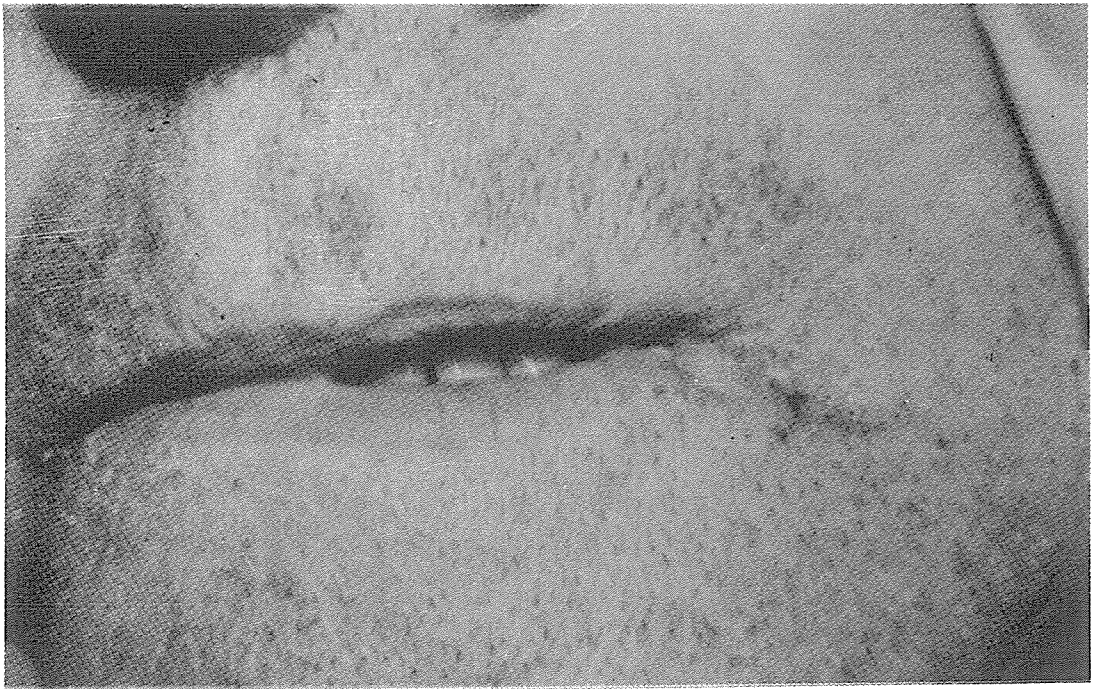
원인: 소인으로는 Vitamin B complex 특히 ribo-

flavin 결핍, 악성빈혈을 들수 있으며 치아고경의 소실에 의한 overclosure로 습한 피부주름이 형성된 구각부에 구강 및 피부세균과 곰팡이류에 의해 감염된 것으로 생각됨.

치료: 국소적 및 전신적 소인제거가 필요하다. Candida 감염 제거를 위해 환부를 청결히 하고 습기를 제거한 후 nystatin 연고를 1일 3회 국소도포한다. 또한, overclosure환자에게도 치아고경을 반드시 회복시켜 주어야 한다.

예후: 좋음.

감별진단: 이 질환은 특징적이라 다른 병소와 혼동되지 않음.



서울특별시 인정 제12호



아세아치과기공소

ASIA DENTAL LABORATORY

대표 이홍규

서울 종로구 종로5가 115번지

(763) 8559 · 7518