

## 악안면외과 교정술(Ⅲ)

### Le Fort II 骨切斷術에 의한 顔貌矯正術

서울대학교 치과대학 악안면구강외과학교실

교수 남 일 우

**Le Fort II 골절단술** : 이는 상부로는 비·전두골·합부와 양측 상악결절부를 연결하는 三角錐體形 골절단술로서 안면부의 발육부진이나 과잉증이 있을 때 이 방법을 사용하여 악골 및 안면부를 고정할 수 있다.

이는 上顎 및 顔面骨骨折시에 Le Fort 씨의 분류에 따른 것으로서 인위적으로 피라미형, 혹은 삼각추체형 골절을 야기하여 상악, 안면이 발육부진되어 있으면 정상위까지 끌어 올린 후에 골절단에는 골이식을 하여 고정하며, 발육과잉인 경우에는 내부에서 일부 골을 삭제하여 고정함으로써 좋은 결과를 얻을 수 있다.

골절단은 그림 1과 같이 한다.

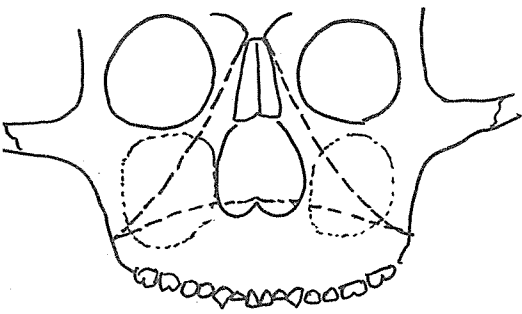


Fig. 1. Le Fort II 골절단술(점선삼각)

**절개선** : Le Fort II 골절단술에 의하여 악교정의 과를 하기 위하여는 그림 2~4에서와 같이 2개의 절개선 방법이 있다.

한가지 방법은 그림 2에서 보는 바와 같이 구외로 양미간에 횡절개를 하고, 이곳을 통하여 비·전두골·합부를 절단하고, 양측으로 상악·누골 및 관골부까지 일부 절단한다.

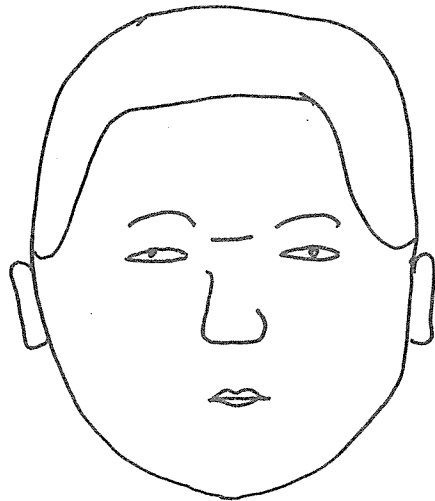


Fig. 2. 양미간 절개

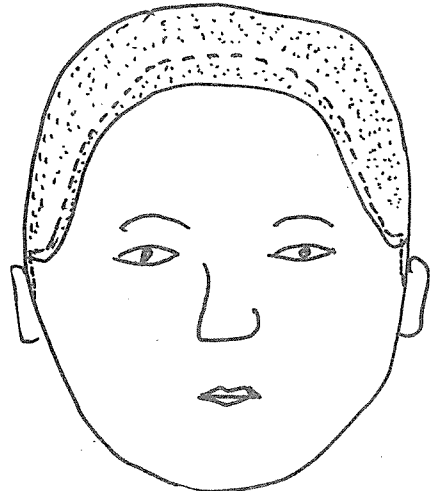


Fig. 3. 두피부에 절개선(점선)

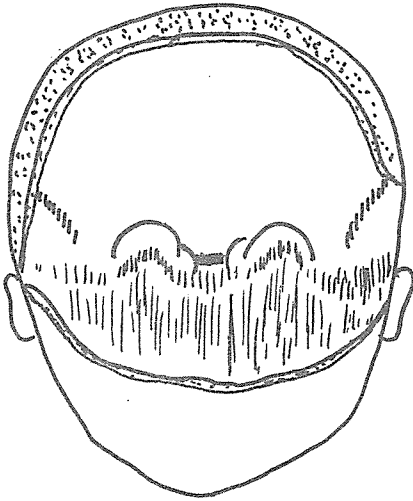


Fig. 4. 두피부절개후 두피박리

그후에 구내로 Le Fort I 골절단술에서 보는 바와 같이 양측 상악결절부를 연결하여 은합이행부를

절개하여 윗 부분을 박리한다. 그리하여 상악결절 2~3cm 상부에서 상악·관골융합부를 따라서 골절단을 하면서 잔여부분을 두개골로 부터 분리한다.

또한가지 방법은 그림 3~4에서 보는 바와 같이 반흔을 감추기 위해서 두피위에 절개선을 가하는데 양측 耳介정 상부나 耳珠까지 연장할 수 있다.

그렇게 하여 두피를 조심스럽게 박리하여 내려오면 안구에 도달하게 된다.

안와부 내측도 잘 분리한 후에 비·전두골 융합부를 절단하고, 안와내측벽에서 상악골, 누골 및 관골 일부까지 절단 할수 있다.

그리고 구내로 상악결절부에서 부터 시작하여 상악, 관골접합부를 절단하여 3각형錐體形 골절단을 할수 있는 것이다. 이와같이 골절단이 되면 우리가 원하는 위치에 놓고, 주위에 꼴이식을 하여 고정할 수 있다.

<다음은 Le Fort III에 의한 안모교정술에 대하여 기술하겠습니다.>

## 외국손님 맞이하는 우리의 자세

ASTA총회 및 IPU총회에 참석하기 위해 외국의 많은 손님이 9. 10월 중에 내한함으로 인해 정부 및 관계기관에서 만반의 준비를 위해 철야로 노력하고 있고 질서있는 문화인의 긍지를 과시하고자 하고 있습니다.

모든 대한국민의 국민이 외국 귀빈을 맞이하는 자세가 확립되어야 하겠고, 이 행사가 국가발전에 크게 기여한다는 것을 국민 각자가 인식하고 만반의 준비와 자세를 갖추어야 하겠습니다.

따라서 우리 치과의사 여러분도 국가시책에 호응 국민일체가 되어 이 사업에 참여토록 하여 주시기 바랍니다.

대한치과의사협회 정화추진위원회

거리질서 확립하여 문화시민 긍지갖자