

實驗感染 스파르가눔의 마우스體內 移行經路 및 分布

서울대학교 醫科大學 外科學敎室

崔 元 眞

緒 論

스파르가눔(sparganum)은 개나 고양이를 終宿主로 하는 條蟲類인 *Spirometra*屬의 幼蟲形態로서 人體에 感染되면 皮下組織, 筋肉 등을 移行함으로서 스파르가눔症(sparganosis)을 일으키는 寄生蟲으로 잘 알려져 있다. 스파르가눔의 人體感染은 第一中間宿主인 물벼룩이 들어있는 물을 마시거나(Mueller *et al.*, 1963), 第二中間宿主인 뱀을 生食하거나(Cho *et al.*, 1975) 또는 뱀, 개구리 등의 껍질을 상처부위에 붙이는 민간요법 때문에(Yokogawa *et Kobayashi*, 1930) 成立될 수 있다고 알려져 있다.

이러한 人體 스파르가눔症은 주로 우리나라, 日本, 대만, 월남 등 東南아시아 및 北美地域에서 流行하고 있으며 公式의인 報告만 해도 世界的으로 300例가 훨씬 넘는다(Mineura *et Mori*, 1980). 우리나라는 최근까지 85例 이상(Cho *et al.*, 1975; 宋등, 1980; Chi *et al.*, 1980; 신등, 1980; 박등, 1983)이 公式報告되었으나 실제 感染者는 이보다 훨씬 더 많을 것으로 추측된다. 스파르가눔症에 있어서 가장 큰 臨床의 문제는 적절한 診斷 및 治療方法이 없으며 전적으로 蟲體의 外科의 적출에만 의존한다는 점이다. 따라서 血清學的方法 등에 의한 間接的 診斷法 및 化學療法의 확립이 당면한 가장 시급한 문제라고 하겠다.

그런데 이런 문제의 해결을 위해서는 적절한 動物모델을 만들어 實驗的 스파르가눔症에 대한 기본적 知見을 확립한 후 診斷 및 治療에 대한 研究를 進行하는 것이 바람직하다. 그러나, 이러한 動物모델의 重要性에도 불구하고 實驗的 스파르가눔症에 대한 文獻은 生物學的인 것을 제외하면 그리 많지 않은 실정이다. 더구나 우리나라에서는 이에 대한 研究가 거의 시도된 바 없다.

따라서 이 研究는 우리나라에 分布하는 스파르가눔에 대한 研究의 일환으로 마우스를 實驗動物로 하여 스파르가눔을 經口感染시킨 후 마우스體內에서의 蟲體 移行過程 특히 腸壁 貫通과정 및 蟲體 寄生部位를 時間別로 관찰함으로써 病原性에 대한 이해를 넓히고 또 앞으로 實驗的 스파르가눔症에 대한 기초자료로 활용될 수 있도록 하기 위하여 시행하였다.

材料 및 方法

實驗에 사용한 스파르가눔은 江原道 횡성군 안흥 근교에서 잡은 뱀 즉, 유헤목이(*Natrix tigrina lateralis*)의 皮下組織 및 內臟으로부터 획득하였다. 유헤목이 90마리에 있어서 스파르가눔 感染率은 약 50%이었고 이들로부터 총 210마리의 스파르가눔이 수집되었으며 이 實驗에서는 生理식염수내에서 활발히 움직이는 것 중 140마리를 골라 3~5mm 길이의 頭部(scolex) 및 頸部(neck)만을 칼로 잘라내어 感染에 사용하였다(Fig. 1).

마우스는 서울대학교 實驗動物 사육장에서 계대한 ICR系이며 生後 4~5週가 경과된 무게 21~25g의 수컷 28마리를 사용하였다. 이들 마우스를 스파르가눔 感染 하루전부터 굶긴 다음 핀셋으로 입을 벌리고 5cc 주사기에 담은 스파르가눔 각각 5마리씩을 혀 뒤로 주입하고 삼키게 하여 感染시켰다. 感染된 마우스는 10分後부터 시작하여 20分, 30分, 1時間, 2時間, 6時間, 1日, 7日 및 14日까지 각각 3~4마리를 도살하고(Table 1) 腸管, 腸壁, 腹腔, 胸腔은 물론 全身의 皮下組織을 모두 調査하는 全身剖檢을 실시하였다.

특히 胃幽門部(pylorus) 및 十二指腸(duodenum)에서 壁을 貫通하고 있는 스파르가눔을 상세히 관찰하기 위하여 感染 10分부터 2時間까지 도살된 마우스 15마리의 胃 및 十二指腸을 절취하여 10% 포르말린에 고정하였다. 고정후 脫水過程, 파라핀포매, 박편절편, 염색(hematoxylin & eosin)과정 등을 거친 후 캐나다발삼에 봉입하여 顯微鏡으로 관찰하였다.

結 果

마우스에 經口感染된 스파르가눔(Fig. 1)은 半數이상 10分後에 이미 十二指腸壁을 貫通하고 있는 것이 관찰되었다(Table 1 및 Fig. 4, 5 & 8). 이 때 나머지는 胃 또는 十二指腸內에서 발견되었다. 感染 20分후에는 마우스 3마리에 감염시킨 총 15마리의 스파르가눔 중 14마리가 回收되었는데 이때는 이미 1마리가 腸管밖으로 나와 空腸바깥쪽 腹腔內에서 발견되었고 나머지 13마리는 모두 腸壁을 貫통중이었다(Fig. 6 및

Table 1. Recovery of spargana from mice after oral infection

Time after infection	No. mice used	Total No. spargana fed	Total No. spargana recovered	No. spargana (%) recovered from		
				Gastro-intestinal lumen	Gastro-intestinal wall*	Extra-intestinal sites**
10 min.	3	15	14	6(42.9)	8(57.1)	0
20 min.	3	15	14	0	13(92.9)	1 (7.1)
30 min.	3	15	12	0	11(91.7)	1 (8.3)
1 hour	3	15	11	0	0	11(100.0)
2 hours	3	15	15	1 (6.7)	1 (6.7)	13 (86.7)
6 hours	3	15	12	0	0	12(100.0)
1 day	3	15	12	0	0	12(100.0)
7 days	3	15	10	0	0	10(100.0)
14 days	4	20	16	0	0	16(100.0)
Total	28	140	116	7 (6.0)	33(28.4)	76 (65.5)

* Mainly pyloric and duodenal wall

** The detailed locations are given in Table 2 and 3.

Table 2. Extra-intestinal locations of spargana after experimental infection in mice

Time after infection	No. spargana recovered from						Total
	Abdominal cavity				Thoracic cavity	Subcutaneous tissues*	
	Outer surface of gut	Pelvic regions	Hepato-portal area	Subphrenic region			
20 min.	1	0	0	0	0	0	1
30 min.	1	0	0	0	0	0	1
1 hour	4	5	2	0	0	0	11
2 hours	1	4	6	2	0	0	13
6 hours	6	3	2	0	1	0	12
1 day	2	3	3	1	0	3	12
7 days	0	0	0	0	0	10	10
14 days	0	0	0	0	1	15	16
Total	15	15	13	3	2	28	76

* The detailed locations are given in Table 3.

Table 3. Subcutaneous (or muscular) locations of spargana after experimental infection in mice

Time after infection	No. spargana recovered from body portions of mice									Total
	Head		Neck			Trunk				
	Occipital region	Periauricular	Under mandible	Lateral sides	Dorsal side	Ant. chest	Lower abdomen	Axillary region	Scapular region	
1 day	0	0	0	0	0	0	1	0	2	3
7 days	1	0	2	0	0	1	1	0	5	10
14 days	0	2	5	3	3	0	0	1	1	15
Total	1	2	7	3	3	1	2	1	8	28

考 察

9). 感染 30分후에도 같은 소견이었으며 腹腔으로 나온 1마리는 역시 空腸근처의 腸間膜에서 활발히 움직이고 있었다(Fig. 7). 특이한 것은 腸관이 완전히 관통되었음에도 불구하고 出血이나, 腸內容物の 流出이 전혀 없었고 腸관관통부위의 압박위축(pressure atrophy)을 제외하고는(Fig. 11) 어떤 組織反應도 관찰되지 않았다는 점이다.

感染 1時間이 지나면서부터는 蟲體의 分布場所가 완전히 다른 양상을 보였다(Table 1, 2 및 3). 즉, 이때부터는 感染 2時間後에 腸管壁(Fig. 10 및 11) 및 腸管內에서 發見된 각각 1마리의 蟲體를 제외하고는 모든 蟲體가 腸管外 場所인 腹腔, 胸腔 및 皮下組織(또는 筋肉)으로 移行한 것이 관찰되었다. 그러나 Table 2에 보인 바와 같이 感染 1일까지는 皮下組織 및 筋肉에서 回收된 3마리를 제외하고 모든 蟲體가 腹腔 또는 胸腔에만 分布하는 것이 관찰되었고, 1日 이후 14일까지는 대부분의 蟲體가 오히려 皮下組織에서 回收되었다. 感染 1~2時間後에 回收된 蟲體의 分布狀況을 보면 총 24마리의 蟲體중 5마리는 腹腔쪽 腸壁, 즉 漿膜(serosa) 또는 腸間膜(mesentery)에 分布하였고, 9마리는 骨盤部位(pelvic region)에, 8마리는 肝門脈周圍(hepato-portal area)에, 나머지 2마리는 膈격막하(subphrenic region)에 分布하고 있었다(Table 2). 感染 6時間後에는 이들 부위 이외에 胸腔內로 침입한 蟲體도 1마리 발견되었다. 皮下組織 또는 筋肉으로 移行한 蟲體가 발견된 感染 1日째에도 아직 腹腔內에는 많은 蟲體가 남아있었다. 腹腔外로 移行한 蟲體는 腹膜下の 腸腰筋(iliopsoas muscle)內의 1마리 및 등쪽 肩胛下部(subscapular area) 皮下組織의 2마리이었다(Table 3).

모든 스파르가눔幼蟲이 皮下 또는 筋肉으로 移行한 것은 感染 7日이후인 것으로 나타났다(Table 2). 즉, 感染 7~14日에는 1마리의 蟲體만이 胸腔內에서 回收되었고 나머지 25마리가 皮下 또는 筋肉組織에서 발견되었다(Table 3). 따라서 感染 1日, 7日 및 14日에 발견된 蟲體의 皮下組織 分布狀況을 종합해 보면 총 28마리의 回收蟲體中 13마리가 頸部(neck)에서, 12마리가 體幹(trunk)에서, 나머지 3마리는 頭部(head)에서 발견되었다(Table 3). 가장 많은 蟲體가 回收된 부위는 肩胛下部 및 下顎骨下部(submandibular area)의 皮下組織이었다.

스파르가눔幼蟲을 回收할 때 길이를 計測한 바 感染 時間이 경과할수록 현저히 증가하는 것으로 관찰되었다(Fig. 1, 2 및 3). 즉 感染時에 3~5mm(平均 4mm)로 절단하여 感染시켰던 것이(Fig. 1) 7日後에 皮下組織으로부터 回收된 것중 計測된 8마리는 7~20mm(平均 12mm)로 成長하였고(Fig. 2), 14日後에는 16마리가 20~61mm(平均 35mm)까지 成長한 것으로(Fig. 3) 나타났다.

대부분의 寄生蟲은 그 種(species)에 따라 生物學的 특성이 다르며 宿主에 寄生했을 때 病原性도 다르다는 것은 잘 알려져 있다. 그러나 스파르가눔(sparganum)의 경우에는 그 成蟲인 *Spirometra*屬의 種에 대하여 아직 論難이 많으며 명확히 분류되어 있지 않아 이 實驗에 사용한 스파르가눔의 種을 결정하기도 매우 어렵다. 世界的으로 報告된 *Spirometra*屬 條蟲은 6~7種이 알려져 있으나 중요한 것으로는 아프리카나 美大陸의 *Spirometra mansonioides*, 아시아地域의 *S. erinacei* 또는 *S. mansoni* 등이 있다(Soulsby, 1968; Mueller, 1974). 그러나 日本의 Iwata (1972)는 위의 3가지를 포함한 6~7種이 모두 같은 蟲體의 一部分을 보고 나온 것이라 하여 *S. erinacei*로 통일해야 한다고 주장하였다. 이에 대하여 Mueller (1974)는 成蟲에서도 子宮의 形態가 뚜렷한 차이를 보이지만 특히 플레로써코이드(plerocercoid)인 스파르가눔의 크기, 폭 및 體部の 섬세함(delicacy)이나 허약성(fragility)이 다르며 生物學的으로도 第二中間宿主로서 개구리의 중요성이 다르며 또 終宿主로서 개의 適合成 등이 다르므로 美大陸의 *S. mansonioides*는 아시아의 것과는 분명히 다른 別個種이라고 하였다.

우리나라에 分布하는 스파르가눔의 成蟲에 대해서도 아직 種이 확정되어 있지 않다. 徐(1959)는 人體 hernial sac에서 얻은 스파르가눔을 개의 腔腸에 이식하고 60日後 成蟲을 얻어 형태학적으로 관찰한 바 *S. mansoni*와 비슷하지만 여러가지 차이점이 있어 種同定을 보류하였다. 한편 Lee et al. (1984)은 *Spirometra* 成蟲이 人體 腸管內에 기생한 희귀한 例를 發見하고 이를 *S. erinacei*로 同定하였다. 그러나 이것은 人體에 成蟲이 기생한 경우이므로 우리나라의 人體나 뱀에서 발견되는 幼蟲인 스파르가눔이 반드시 *Sparganum erinacei*라고 단정할 수는 없다. 따라서 이 점에 대해서는 후후 상세한 연구검토가 필요하다고 생각된다.

마우스에 있어서 스파르가눔의 移行에 대해서는 日本에서 Maietsu (1928), 美國에서 Mueller (1938a)가 報告한 것을 제외하면 거의 찾아볼 수 없다. 이 두 論文은 根本적으로 거의 비슷한 實驗結果를 記述하고 있으나 몇가지 차이를 보이고 있다. 즉, Maietsu (1928)는 經口感染시킨 스파르가눔의 마우스 體內 移行過程을 15分부터 14時間까지 관찰한 바 腸壁를 완전히 통과하는데에 20分内外의 시간이 소요되며, 腹腔으로 나온 후에는 肝臟으로 들어가는 것도 있지만 대부분이 腹壁를 통해서 全身 皮下組織으로 移行할 것으로 추측하였다. 특히 그는 스파르가눔이 腸管內에서 腹腔쪽으로 직접 뚫고 나오는 것을 관찰하였다. 그러나 Mueller (1938a)는 感染 1~24時間까지의 관찰에서 60~75分에 蟲體가 완전히 腸壁를 통과하였고 2時間後에 腹腔으로

나와있었다고 하였으며 腸壁를 직접 찢지 않고 漿膜下 組織內에서 腸壁를 따라 移動하다가 腸間膜이 시작되는 部位에 와서 비로소 腹腔으로 나오므로 腸管과 腹腔의 직접적인 연결이 없다고 하였다. 이들의 報告와 이번 實驗의 結果를 비교하면 대체로 비슷하지만 Mueller (1938a)의 報告와는 腸壁 貫통과정이 전혀 다르다는 것을 알 수 있다. 이것이 스파르가눔種에 따른 차이인지에 대해서는 명확하지 않으나 Mueller (1974)가 제시한 바와 같이 스파르가눔의 크기가 아시아地域의 것이 더 크고 폭도 넓으므로 마우스 十二指腸의 漿膜下에서 移動하기에 적합하지 않기 때문으로 해석할 수도 있겠다. 그러나 마우스 腸壁의 직접관통에도 불구하고 腸內容物의 流出이 전혀 관찰되지 않은 점은 *S. mansonioides*와는 달리(직접적인 관통이 없음) 이 實驗에서는 說明하기가 매우 어렵다. 이 점에 대해서는 스파르가눔이 腸壁를 貫통한 후 시간별로 腸을 固定하여 조직표본으로 만든 후 調査하면 관통부위에 대한 理解를 넓힐 수 있을 것으로 생각된다.

스파르가눔의 마우스體內移行 및 分布는 人體 스파르가눔症의 病理를 이해하는 데에 도움이 될 것으로 생각되나 구체적인 移行樣相은 아마도 크게 다를 것으로 추측된다. 즉, 人體의 腸壁는 마우스와 달리 매우 두껍고 단단하므로 貫통하기에는 많은 시간이 소요될 것이며 특히 腹腔으로의 직접관통은 거의 불가능할 것으로 생각된다. 또, 腹腔으로 나온 후 皮下組織으로의 移行經路도 매우 다를 것으로 예상되는데 이것은 宿主측의 여러 要因에 따라 관계될 것으로 추측되고 있다. 즉, Kobayashi (1931a)는 스파르가눔의 前段階 幼蟲期인 프로셔코이드(procercoid)를 개구리와 마우스에 經口感染시켰던 바 개구리에서는 腹腔으로 나온 후 下半身 특히 大腿筋(femoral muscles) 쪽으로 移行하였으나 마우스에서는 이와 반대로 上半身 특히 頸部周圍의 지방조직으로 모여드는 것을 관찰하였고 이에 대하여 Mueller (1938b)는 宿主動物의 體位(position)에 따라 重力이 모이는 쪽으로 移行하는 것이 아닌가 추측하였다. 그는 원숭이를 사용한 實驗에서 열구리에 注入한 프로셔코이드가 注入部位보다 下部인 骨盤部(pelvic region) 및 大腿部(femoral region)에서 스파르가눔으로 되어 대부분이 발견되었다고 하였다.

이러한 추측은 실제 人體 스파르가눔症의 病變를 종합해볼 때 부분적으로 납득할만한 점이 있다. 즉 우리나라에서 報告된 58例를 分析한 Cho *et al.* (1975)에 의하면 총 70마리의 스파르가눔이 檢出되었는데 횡격막 上部의 胸腔이나 皮下組織, 척추 또는 眼球 등에서 발견된 것이 20마리, 腹腔 및 腹壁에서 발견된 것이 21마리, 또 그 下部인 鼠蹊部(inguinal region), 陰囊(scrotum), 尿道, 下肢 등에서 발견된 것이 29마리로 횡격막 下部에 70% 以上이 分布하였다고 한다. 또, 뇌를 침범한 스파르가눔症은 매우 드물어 세계적으로도 7例 정도인 것을 감안하면(Kim *et al.*, 1981; Mi-

neura *et Mori*, 1980; Anders *et al.*, 1984) 스파르가눔이 人體에서 重力이 큰 體下半部로 移行하는 경향이 높다는 것을 인정할 수도 있을 것 같다.

마우스의 스파르가눔感染에서 특이한 점은 腸壁를 貫통할 때는 물론이고 皮下組織으로 移行한 후에도 일정기간동안은 宿主의 組織反應이 거의 없다는 점이다. 이것은 *S. mansonioides*에서도 같은 것으로 報告되었는데(Mueller, 1961) 이런 이유때문에 蟲體가 宿主組織에 의해서 被胞(encapsulation)되는 일도 거의 없으며 따라서 이 기간동안에는 體內移行이 매우 용이할 것이라고 하였다. 이 점은 臨床적으로 문제가 된 人體 스파르가눔症의 경우와는 다른데 Chi *et al.* (1980)에 의하면 人體의 여러 部位를 침범한 스파르가눔은 거의 비슷한 組織反應을 일으키고 있었고 그것은 壞死性(necrotizing) 및 肉芽腫性(granulomatous) 炎症反應이라고 하였다. 또 그들은 蟲體가 移動했던 부위에 空洞形成(tunnel formation)이 뚜렷하였고 空洞 주위에는 많은 組織球(histocyte)의 浸潤이 있음을 관찰하였다. 그러나 마우스도 2個月 이상의 慢性感染으로 진행되면 심한 組織反應을 동반하는 수도 많으며 宿主組織에 의해 스파르가눔이 被胞되는 경우도 많다고 한다(Mueller, 1938b). 이런 관점에서 보면 人體 스파르가눔症에서 나타나는 病變이 非好適宿主이기 때문이라기 보다는 오히려 慢性으로 경과된 感染例만이 臨床의 문제를 일으키며 결국 發現되는 경우가 많기 때문으로 해석하는 것이 더 타당할 것으로 생각된다. 美國의 人體스파르가눔症에 대하여 Swartzwelder *et al.* (1964)은 “不顯感染이 많으며 우연히 발견되는 수도 있다. 또 스파르가눔이 자연적으로 죽어 흡수되어 버리는 수도 있다”고 한 것은 위의 가설을 뒷받침하는 말이 될 수 있을 것으로 생각된다.

마우스 體內에서의 스파르가눔 成長速度는 Kobayashi (1931b)에 의하면 1日 平均 길이의 成長이 1mm 정도 이나 스파르가눔 개체별로 매우 큰 변동을 보인다고 하였고 이 연구에서도 처음 1週日간은 1日 平均 약 1mm이었으나 그 후 1週日은 약 3.3mm까지 成長하는 것으로 나타났고 개체에 따라 7日째에는 길이 7~20mm, 14日째에는 20~61mm까지로 나타나 매우 다양함을 알 수 있었다.

(이 研究를 수행하는데에 적극적으로 도와주신 서울대학교 의과대학 기생충학교실 채종일 선생님 외 여러 선생님들께 심심한 감사를 드립니다.)

要 約

마우스를 實驗動物로 하여 스파르가눔(sparganum)을 經口感染시킨 후 蟲體의 移行過程 및 蟲體分布를 관찰함으로써 스파르가눔의 病原性을 이해하고 실험적 스파르가눔症에 대한 기초자료를 마련하고자 이 연구를 실시하였다.

스파르가눔은 강원도 횡성군에서 포획한 유헤목이 (*Natrix tigrina lateralis*)의 皮下組織 및 內臟에서 획득한 것을 사용하였고 ICR系 마우스 21~25g 정도의 수컷 28마리에 대하여 각각 5마리의 스파르가눔 頭節 (scolex) 및 頸部(neck)를 經口感染시킨 후 10分후부터 14日까지 도살하고 全身剖檢을 실시하여 蟲體 移行過程 및 分布를 관찰한 바 결과는 다음과 같다.

1. 스파르가눔은 感染 10分後 이미 마우스 十二指腸의 腸壁를 관통하고 있는 것이 관찰되었고 30分 以內에 관통을 끝낸 다음 腹腔內에 주로 分布하였다. 특히 腸壁를 관통할 때에는 腸管에서 腹腔쪽으로 직접 뚫고 나오는 것이 관찰되었다.

2. 感染 1時間부터 1日까지는 대부분의 蟲體가 腹腔內에서 발견되었고 1日에 筋肉이나 皮下組織으로 移行한 것도 관찰되었다.

3. 蟲體가 대부분 皮下組織으로 移行한 것은 感染 7日以內인 것으로 나타났는데 感染 14日까지 관찰한 바 皮下 또는 筋肉組織에서 回收된 28마리의 蟲體는 마우스 頸部(neck) 주위조직에 13마리, 體幹部(trunk)에 12마리, 頭部(head)에 3마리가 分布하였고 이들중 下顎骨下部 및 肩胛下部的 皮下組織에서 가장 많은 蟲體가 발견되었다. 이들 皮下組織 또는 腸管壁의 組織反應은 거의 관찰되지 않았다.

4. 마우스에 感染된 스파르가눔은 처음에 平均 4mm 이던 것이 7日後 平均 12mm, 14日後 平均 35mm로 成長하였다.

이상의 결과로 미루어볼 때 마우스에 經口感染된 스파르가눔은 10~30分後에 胃 또는 十二指腸壁를 관통하여 腹腔으로 나온 후 횡격막 또는 腹膜을 뚫고 7日 以內에 주로 頸部 및 그 周圍組織으로 移行하는 것으로 생각되었다.

參 考 文 獻

- Anders, K., Folley, K., Stern, W.E. and Brown, W.J. (1984) Intracranial sparganosis: an uncommon infection. *J. Neurosurg.*, **60**:1, 282-1, 286.
- Chi, J.G., Chi, H.S. and Lee, S.H. (1980) Histopathologic study on human sparganosis. *Korean J. Parasit.*, **18**(1):15-23.
- Cho, S.Y., Bae, J. and Seo, B.S. (1975) Some aspects of human sparganosis in Korea. *Korean J. Parasit.*, **13**(1):60-77.
- Iwata, S. (1972) Experimental and morphological studies of Manson's tapeworm, *Diphyllobothrium erinacei* (Rudolphi). Special reference with its scientific name and relationship with *Sparganum proliferum* Ijima. *Progress of Medical Parasitology in Japan*, **4**:536-590.
- Kim, S.C., Kim, H.D., Shim, J.H. and Hong, S.H. (1981) A case of *Sparganum mansoni* in the intracerebral region. *J. Korean Neurosurgery Assoc.*, **10**:589-593.
- Kobayashi, E. (1931a) Studies on the development of Manson's tapeworm. 6. Infectivity of proceroid and development of plerocercoid in the body of second intermediate host. *Taiwan Igakkai Zasshi*, **30**(4):363-380 (in Japanese).
- Kobayashi, E. (1931b) Studies on the development of Manson's tapeworm. 3. Experiments on infection routes of proceroid in intermediate host including man. *Taiwan Igakkai Zasshi*, **30**(2):16-40 (in Japanese).
- Lee, S.H., Chai, J.Y., Seo, B.S. and Cho, S.Y. (1984) Two cases of human infection by adult of *Spirometra erinacei*. *Korean J. Parasit.*, **22**(1):66-71.
- Maietsu, M. (1928) On the migration of *Ligula mansoni* Cobbold in the body of frogs and mice after oral infection. *Jikken Igaku Zasshi*, **12**:232-247 (in Japanese).
- Mineura, K. and Mori, T. (1980) Sparganosis of the brain. *J. Neurosurg.*, **52**:588-590.
- Mueller, J.F. (1938a) Studies on *Sparganum mansonioides* and *Sparganum proliferum*. *Am. J. Trop. Med.*, **18**(3):303-328.
- Mueller, J.F. (1938b) The life history of *Diphyllobothrium mansonioides* Mueller, 1935, and some considerations with regard to sparganosis in the United States. *Am. J. Trop. Med.*, **18**(1):41-66.
- Mueller, J.F. (1961) The laboratory propagation of *Spirometra mansonioides* as an experimental tool. V. Behavior of the sparganum in and out of the mouse host, and formation of immune precipitates. *J. Parasit.*, **47**:879-883.
- Mueller, J.F. (1974) The biology of *Spirometra*. *J. Parasit.*, **60**(1):3-14.
- Mueller, J.F., Hart, E.P. and Walsh, W.P. (1963) Human sparganosis in the United States. *J. Parasit.*, **49**(2):294-296.
- 박춘근, 하영수, 허춘웅, 송진언(1983) 흉요추부 경막 내에 발생한 Sparganosis 1예. *대한신경의과학회지*, **12**(4):739-743.
- 徐丙高(1959) *Spirometra*亞屬 만손裂頭條蟲의 形態學的 檢討. 第一回 大韓寄生蟲學會 演題抄錄集, 10-13.
- 신동을, 민경훈, 채종인(1980) 결막하 Sparganosis의 1예. *大韓眼科學會雜誌*, **21**(1):99-102.
- 宋午達, 林漢鍾, 李駿商(1980) Sparganosis의 1例. *韓國農村醫學會誌*, **5**(1):46-48.
- Soulsby, E.J.L. (1968) Helminths, arthropods and

protozoa of domesticated animals (6th ed.). The English Book Society and Bailliere, Tindall & Cassell Ltd, 138-139.

Swartzwelder, J.C., Beaver, P.C. and Hood, M.W. (1964) Sparganosis in southern United States. *Am. J. Trop. Med. Hyg.*, 13(1):43-47.

Yokogawa, S. and Kobayashi, H. (1930) On the species of *Diphyllobothrium mansonii sensu lato* and on the infection mode of human sparganosis. *Trans. 8th Congress Far East Assoc. Trop. Med.*, 2:215-226.

=Abstract=

Migration and Distribution of Spargana in Body of Experimentally Infected Mice

Won Jin Choi

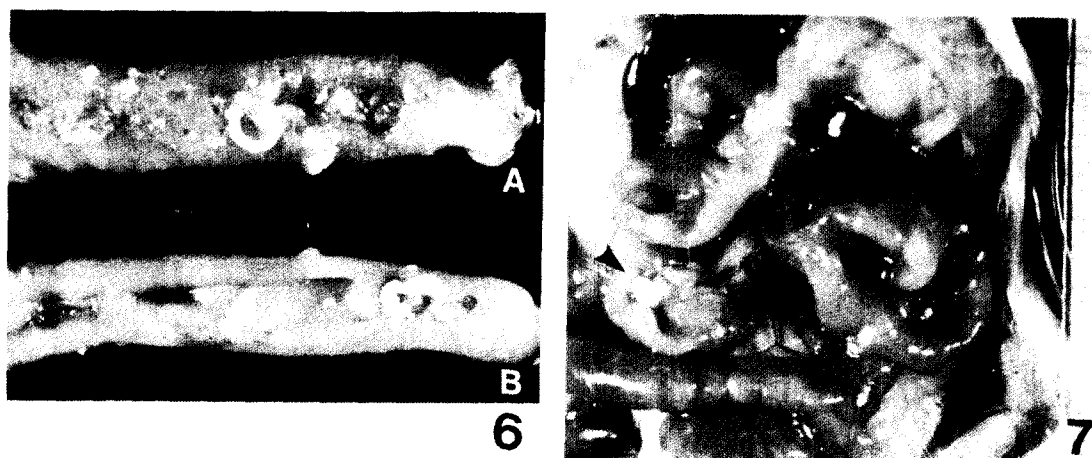
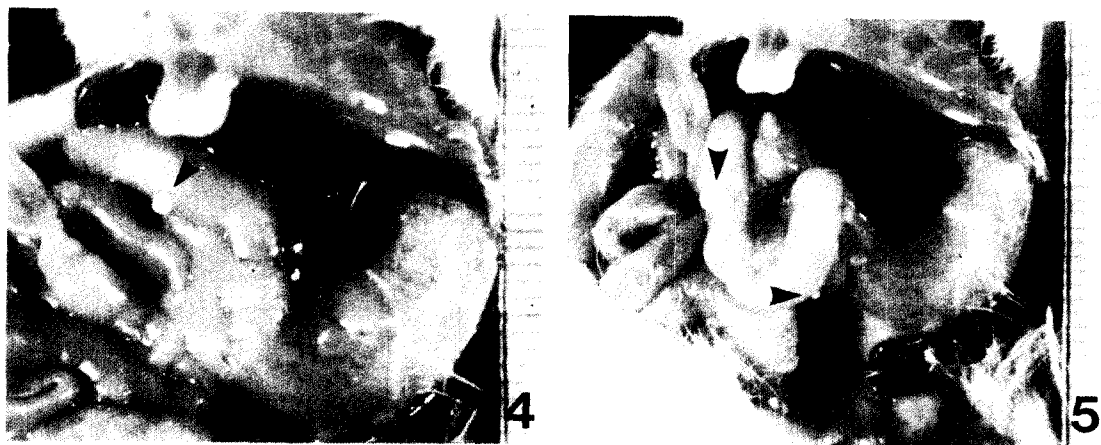

Department of Surgery, College of Medicine, Seoul National University, Seoul 110, Korea

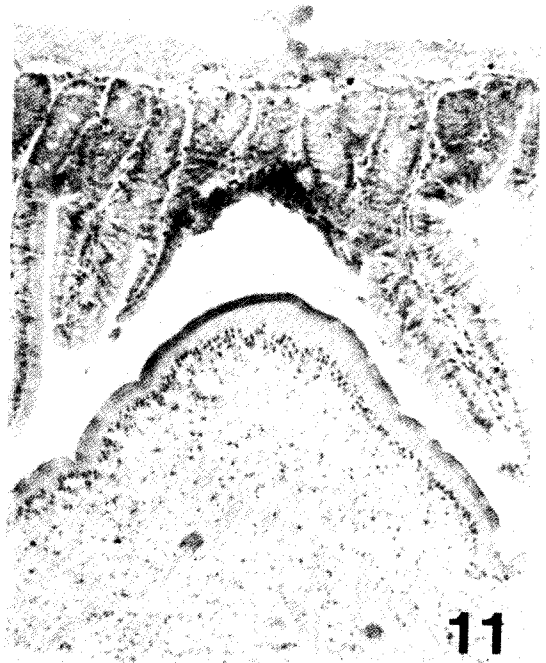
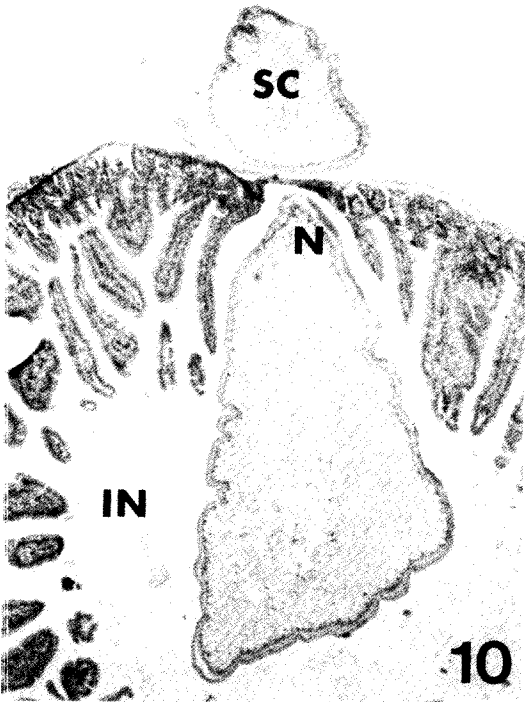
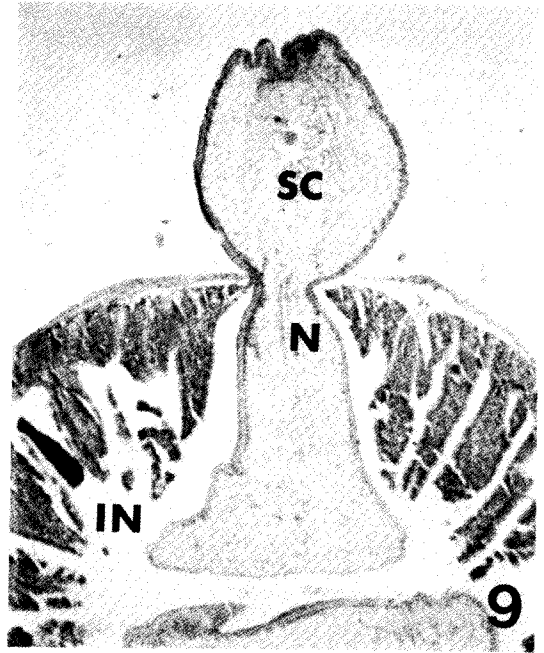
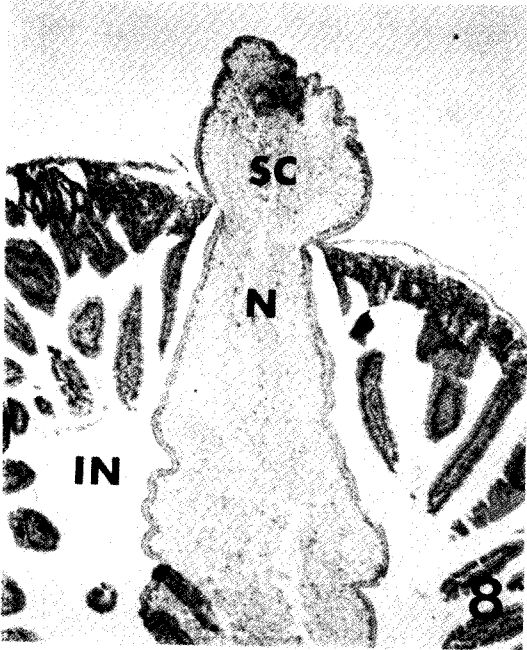
The migration and distribution pattern of spargana in mouse body was observed after experimental infection through mouth. The spargana were obtained from the snake, *Natrix tigrina lateralis*, caught in Hoengseong-gun, Kangwon-do. A total of 28 male mice (ICR strain), 21~25 g in body weight, were fed each with 5 scolices (and necks) of spargana and killed after 10 minutes to 14 days. Systemic autopsy was performed on each mouse to recover the spargana.

The results are as follows:

1. The spargana were found to penetrate into the stomach or duodenal wall of mice as early as 10 minutes after infection. They completed the penetration within 30 minutes and appeared in abdominal cavity. It was observed that spargana did not migrate tangentially along the gut wall but directly perforated the wall.
2. After 1 hour to 1 day the majority of spargana distributed in abdominal cavity of mice except a few which migrated to muscles or subcutaneous tissues.
3. It was within 7 days that nearly all of the spargana migrated to subcutaneous tissues. Out of total 28 in number found from subcutaneous tissues, 13 distributed around neck region, 12 around trunk and other 3 on head of mice and the most common sites were submandibular and subscapular areas. There was nearly no host tissue reaction to migrating spargana.
4. The initial length of spargana given was 4 mm in average but it increased to 12 mm after 7 days and to 35 mm after 14 days.

The results suggest that spargana orally given to mice penetrate the gut wall within 30 minutes followed by escaping into abdominal cavity, and after passing through thoracic cavity or abdominal wall they finally localize in subcutaneous tissues chiefly around neck region within 7 days.





EXPLANATIONS FOR FIGURES

- Fig. 1.** Three spargana collected from the subcutaneous tissue of a snake. Unnecessary posterior portions had been cut off for easy experimental infection to mice.
- Fig. 2.** Eight spargana recovered 7 days after infection from subcutaneous tissues of mice. Note the enlarged size.
- Fig. 3.** Nine spargana recovered 14 days after infection from subcutaneous tissues of mice. Their size enlarged more.
- Fig. 4.** A sparganum (arrow) penetrating the duodenal wall and escaping into the abdominal cavity, 10 minutes after infection.
- Fig. 5.** Two spargana (arrows) escaping from the duodenum, 10 minutes after infection.
- Fig. 6.** Mucosal (A) and serosal (B) views of mouse duodenum showing three spargana having penetrated into the wall, 20 minutes after infection. Direct perforation of the wall is suggestive in this figure.
- Fig. 7.** A sparganum (arrow) migrating on the mesentery adjacent to jejunum of a mouse, 30 minutes after infection.
- Fig. 8.** Cross section of a mouse duodenum penetrated by a sparganum, 10 minutes after infection. Direct perforation of the wall is evident in this figure. $\times 40$.
- Fig. 9.** Section of another sparganum penetrating the duodenal wall, 20 minutes after infection. $\times 40$.
- Fig. 10.** Another sparganum penetrating the duodenal wall 2 hours after infection. The serosa is relatively intact and this indicates that the site of perforation by sparganum may be very small. $\times 40$.
- Fig. 11.** *Ibid.* The mucosal layer of mouse duodenum showing pressure atrophy by the penetrating sparganum. $\times 100$.

* All scales in Fig. 1-7 are given in mm.

** Abbreviations: SC-scolex of sparganum, N-neck, IN-intestine of mouse.