

폐정맥 환류 이상을 동반한 삼중방심 치험 1 예

김 영 호 * · 김 공 수 *

— Abstract —

Cor Triatriatum Associated with Partial Anomalous Pulmonary Venous Drainage — One Case Report —

Young Ho, Kim, M.D.* and Kong Soo, Kim M.D.*

Cor triatriatum is rare congenital cardiac anomaly first described by Church in 1868. The anomaly consists of an abnormal partitioning of the left atrium by a fibromuscular membrane that divides the atrium into an upper chamber, which receives the pulmonary veins, and a lower chamber, which contains the atrial appendage and the mitral valve. The upper and lower chambers communicate through a stenotic fenestration in the membrane, which has the hemodynamic consequence of pulmonary venous obstruction.

Recently we experienced cor triatriatum associated with partial anomalous pulmonary drainage to right atrium. The upper chamber was connected to right atrium through a sinus venous type of ASD and received left superior and both inferior pulmonary vein, whereas the lower chamber so called true left atrium communicated with right atrium through foramen ovale type of ASD, left atrial appendage and mitral orifice. And the anomalous membrane has no fenestrations which permit blood flow.

The operation was made right atrial approach under the CPB. We excised completely the anomalous septum and reconstructed atrial septal defect with pericardial patch to drain the right upper pulmonary vein to the left atrium.

The postoperative course has been good during follow up.

서 론

삼중방심은 매우 희귀한 선천성 심질환으로 1868년 Church¹⁾에 의해 처음 처음 보고된 이래 수백예가 문헌에 보고되고 있으며 국내에서는 1983년 정²⁵⁾에 의해 처음 보고되었다.

삼중방심은 선천성 심장 질환중 발생빈도가 매우 낮

은 질환으로 자주 심방중격 결손증으로 오진하는 경우가 많으며 대부분 생후 수년내에 사망하고 나머지 환자에서도 울혈성 심부전으로 사망하는 경우가 많다.

전북의대 흉부외과학 교실에서는 최근 폐정맥 환류이상과 심방중격 결손증으로 진단된 환자에서 수술중 폐정맥 환류 이상을 동반한 삼중방심으로 확인되어 수술 교정한 후 경과 양호하였기에 문헌고찰과 함께 보고하는 바이다.

* 전북대학교 의과대학 흉부외과학교실
* Department of Thoracic and Cardiovascular Surgery,
College of Medicine, Chonbuk National University

증 례

환자: 김 ○ ○, 11세 남자
 주소: 운동시 호흡곤란
 기왕력: 빈번한 상기도 감염 외에는 별다른 소견이 없었으며 청색증도 호소하지 않았다.

병력: 상기 환자는 출생후부터 운동시 호흡 곤란과 빈번한 상기도 감염을 호소하였으며 10년전 선천성 심장 질환으로 진단받았으나 특별한 처치를 하지 않고 계속 지내왔으며 경제적 문제로 인하여 수술을 받지 못하다가 최근 더욱 심하여지는 운동시 호흡곤란으로 입원하였다.

이학적 소견: 입원 당시 혈압은 120/80 mmHg, 맥박수 80 회/min, 호흡수 20 회/min 이었고, 체중은 25 kg, 체표면적은 0.98 m² 이었다. 전반적인 모습은 건강하였고 흉부 청진상 수포음이나 폐울혈 소견은 없었으며 심장 청진상 규칙적인 심박동과 함께 흉골 좌연상부에서 Grade III/VI 정도의 박출성 수축성 잡음이 청진되었고 thrill은 촉지할 수 없었으며 P₂ 심음은 증가되어 있었다. 복부 소견상 간장 비대등의 이상소견은 없었고 상하지에서의 청색증 및 부종은 보이지 않았다.

흉부 X-선 소견: 폐혈관 음영이 심하게 증가되어 있었고 우심방과 좌심방 그리고 좌심실 비대를 보이는 심장 비대소견을 보였다 (Fig. I).

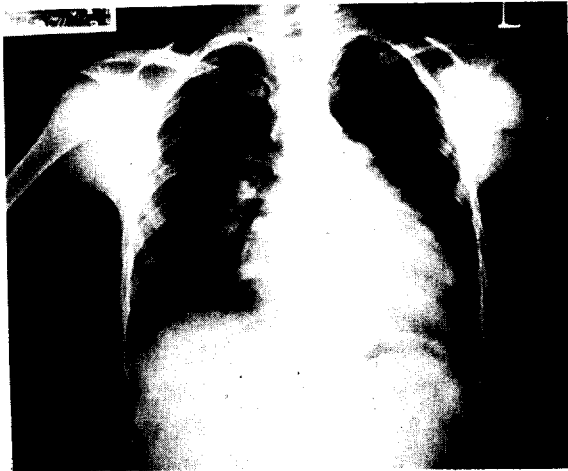

Fig. I. Preoperative Chest PA.

혈액검사 소견: 혈액학적 검사에서 Hgb 14.6 gm %, Hct 44.5 %, 적혈구 508 만/mm³, 백혈구 9,000/mm³ (SegN. 36 %, Lymp. 47 %, mono. 13 %)이었다. 일반 뇨검사에서 이상소견은 없었고 간기능 검사에서 S-

GOT 53 U, SGPT 50 U.로 경미한 상승 외에는 모두 정상 범위였다. 신기능 및 전해질 검사에서도 정상 범위였으며 류마티스 검사, VDRL 및 HBsAg 등도 모두 음성이었다.

심전도 소견: 우측 편위와 우심실 비대 및 불완전 우각 차단을 보였다.(Fig. II).

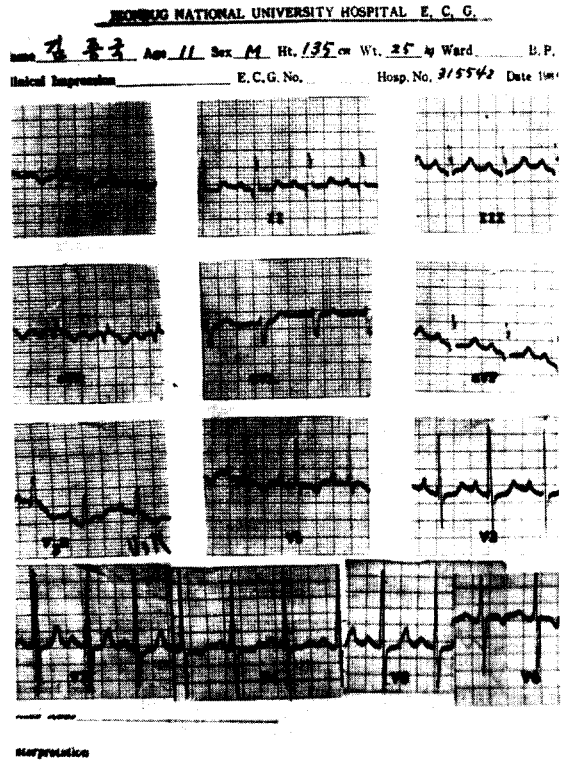


Fig. II. Preoperative EKG.

심도자 및 심조영 소견: 우측 대퇴 정맥을 통한 좌우 심도자 검사상 혈관압은 18/7 mmHg 이었고 폐동맥압이 36/10 mmHg, 우심실압이 54/5 mmHg, 우심방압이 12/3 mmHg 이었다. 산소 포화도는 폐 동맥 모세혈관이 96 %, 폐동맥이 90 %, 우심실이 89 %, 우심방의 상부는 92 %, 중간 및 하부는 89%이었고, 상대정맥은 68 %, 하대 정맥은 58%로서 상대정맥과 우심방 사이에 매우 의미있는 산소 포화도의 상승이 있었다.

폐정맥과 좌심방의 산소 포화도는 각각 97 %, 95 % 이었고, 좌심실 및 대동맥의 산소 포화도는 84 % 로서 또한 의미있는 산소 포화도의 감소가 있었다.(Table 1).

우심도자 검사시 catheter가 심방중격 결손을 통하

Table I. Cardiac catheterization data

No	Position	O ₂ Cont(Sat) Vol %	Pressure mmHg	No	Position	O ₂ Cont(Sat) Vol %	Pressure mmHg
1	P.A. Wedge	96%	18/7	10	S.V.C.	68	3/1
2	Rt. or Lt.	90	36/10	11	I.V.C.	52	4/1
3	Main			12	Pul. Vein	97	
4	Rt. V. Outflow	90	54/5	13	Lt. Atr.	95	
5	Midflow	89	52/2	14	Lt. Vent.	84	15/0
6	Inflow	88	54/6	15	Aorta	84	100/65
7	Rt. Atr. Low	89		16	Syst. Art.	84	
8	Middle	89	12/3	17	O ₂ Consumption	142	mL/Min.
9	High	92	12/2	18	Mixed Venous B. (15.67)		

Cardiac Output : 7.28 L/min
 Pulmonary Flow : 3.03 L/min
 Pulmonary Vascular Resistance : 4.62 Unit
 Systemic Vascular Resistance : 9.89 Unit

$Q_p/Q_s = 0.42$
 $R_p/R_s = 0.46$
 $P_p/P_s = 0.36$

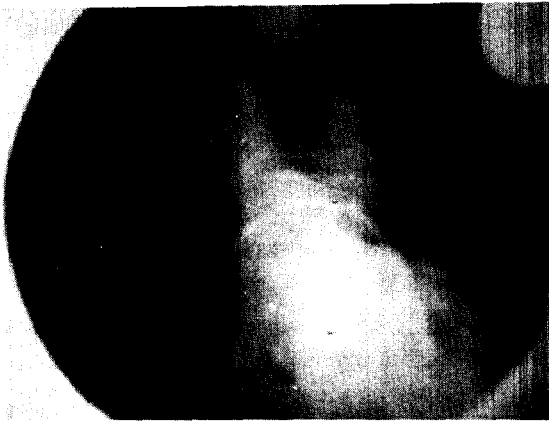


Fig. III. Insertion of catheter from right atrium to left ventricle via ASD.

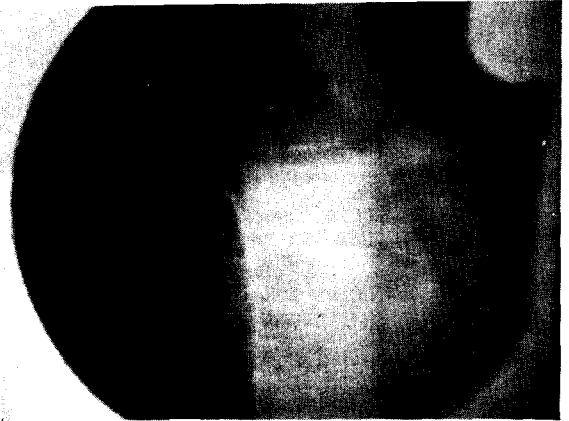


Fig. IV. Insertion of catheter from right atrium to right upper pulmonary vein.

여 우심방에서 좌심실로 (Fig. III), 우심방에서 직접 우폐정맥으로 (Fig. IV) 지나가는 것이 확인되었다.

전신 동맥의 산소 저하 상태를 규명하기 위해서 각 심실의 조영을 실시하였는데 좌심실에서 대동맥이, 우심실에서 폐동맥이 기시함을 확인하였고 심실중격 결손증이나 대혈관 전위증은 없음을 알 수 있었다.

심도자 및 심조영 소견상 좌심실 및 대동맥의 현저한 산수 포화도의 감소는 규명치 못하였으며 폐정맥 환류 이상을 동반한 심방중격 결손유으로 진단하고 수술을 시행하였다.

수술방법 및 소견 : 수술은 기관삽관 전신마취하에 흉부 정중절개로 개심술을 시행하였다. 심낭의 증절개후 상행 대동맥에 동맥 삽관을 하고 우심방을 통하여 상하 대 정맥에 정맥 삽관을 실시하였다. Hct 30%의 혈액 희석법과 중등도의 저온법을 병행한 체외순환을 시작하면서 대동맥 차단과 동시에 심근 보호 수단으로 4℃의 KCl 30 mEg/l가 포함된 cardioplegic solution을 30분 간격으로 대동맥 기시부에 주입시켜 심정지를 유도하고 cold saline으로 국소 심장 냉각을 시행하였다.

수술소견상 우심방과 우심실이 비대하여 있었고 폐

동맥의 크기는 대동맥보다 1.5 배 정도 확장되어 있었다. 우심방 절개후 3 × 3 cm 크기의 정맥동 (sinus venosus) 형의 심방 중격 결손과 1.5 × 1.0 cm 크기의 난원공 (foramen ovale) 형의 심방 중격 결손이 존재하였다. 또한 2개의 심방 중격 결손 사이에는 비정상적인 섬유성 횡격 중격이 존재하여 좌심방이 후상심방과 전하심방으로 나뉘어 있었다. 더불어 우측 상폐정맥은 우심방으로 개구되었고 우측 하폐정맥과 좌측 폐정맥만이 좌심방으로 개구하고 있었다 (Fig. V).

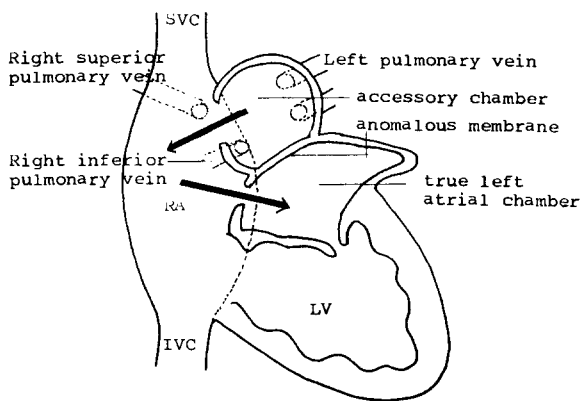


Fig. V. 수술시야의 소견

횡격 중격을 통한 좌심방의 후상심방과 전하심방 간의 직접적인 연결은 없었으며 따라서 후상심방으로 통하는 폐정맥 혈류는 정맥동형의 심방 중격 결손을 통하여 우심방으로 흐르고 있었고 상하대 정맥 혈류는 우심방에서 우심실로 흐르는 것 외에 난원공형의 심방 중격 결손을 통하여 압력이 낮은 전하심방을 거쳐 좌심실로 흐름에 따라 좌심실과 대동맥에서 현저한 산소 포화도의 저하를 나타내고 있음을 알 수 있었다.

전하심방과 좌심실은 승모판막과 연결되어 있었으며 승모판막은 정상소견을 보이고 있었다.

수술은 우심방 절개를 통하여 좌심방내의 비정상적인 횡격 중격을 완전히 제거하고 정맥동형과 난원공형의 심방 중격 결손 사이의 불완전 심방 중격을 제거한 후 우측 상폐정맥이 좌심방으로 개구하도록 하고 환자의 심막을 이용하여 심방 중격 재건술을 시행하였다.

수술후 경과 : 수술 직후 Bennet MA-2 호흡기에 의한 기계 보조 호흡을 7 시간 시행하였으며 혈압 상승제나 이뇨제 투여없이 혈압이나 맥박수 그리고 소변량도 정상 범위를 유지하였다.

환자는 술후 12일째 경쾌한 모습으로 퇴원 하였으며 1개월이 지난 현재 별다른 문제없이 양호하게 지내고 있다.

퇴원 당시 흉부 단층 촬영 소견상 폐울혈 및 심장비대 소견은 현저히 감소하였다 (Fig. VI).

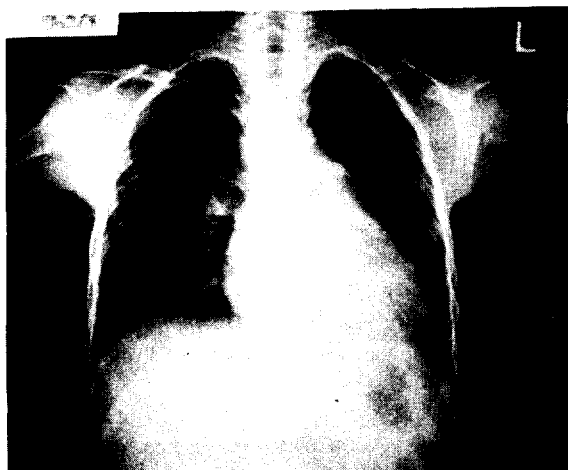


Fig. VI. Postoperative Chest PA.

고 안

삼중방심은 매우 희귀한 심질환으로 1868년 Church¹⁾가 처음 보고하였으며 Niwayama²⁾에 의해 포괄적으로 고찰된 이래 수백예가 문헌에 보고되고 있다.

해부학적인 견지에서 삼중방심은 비정상적인 섬유성 횡격막에 의해 좌심방이 두개의 심방으로 분리됨에 따라 상부의 심방 즉 부속방은 폐정맥 환류를 받게되고 하부심방은 승모판막과 좌심방 부속기관에 연결되어 있다.

삼중방심의 발생원인은 대부분 발생학적 견지에서 설명되고 있으며 1896년 Griffith³⁾와 1963년 Jordan⁴⁾ 등은 발생시 총 폐정맥과 좌심방과의 융합이 완전하지 않았기 때문이라고 생각하면서 결국은 좌심방내 비정상적인 막이 발생하여 좌심방이 구분된다고 하였고 1953년 Doxiadis and Emery⁵⁾은 폐장내의 폐정맥과 좌심방의 심내막 조직학적인 차이를 규명하면서 단순한 해부학적 발달기형은 아니며 심내막의 변형, 태생기의 심내막염, 심내막 탄력 섬유증과의 밀접한 관계가 있을 것으로 추정하였다. 그리고 최근에 들어서 1964년 Grodin⁶⁾은 발생시 총 폐정맥이 좌심방으로 융합되지 않

으므로 인하여 완전 또는 불완전 폐정맥 환류 이상과 관계가 있다고 설명하였다. 1969년 Van Praagh 와 Corsini⁷⁾는 정동맥의 우각(right horn)에 총 폐정맥이 접치므로 인하여 발생한다고 하였으며 1977년 Gh-aragozloo⁸⁾은 좌상대정맥(left SVC)이 좌심방을 압박 시킴으로 인하여 비정상적 발달과 함께 비정상적인

막을 형성한 후 좌상대정맥은 소실된다고 하였다. 전형적인 삼중방심은 좌심방내에서 섬유성 중격이 형성되어 부속 좌심방이 형성되고 폐정맥혈이 부속 심방으로 환류되어 섬유성 중격의 난원공을 통하여 좌심실로 유출되는 것을 말한다.

1949년 Loeffler⁹⁾는 삼중방심은 좌심방의 후방에

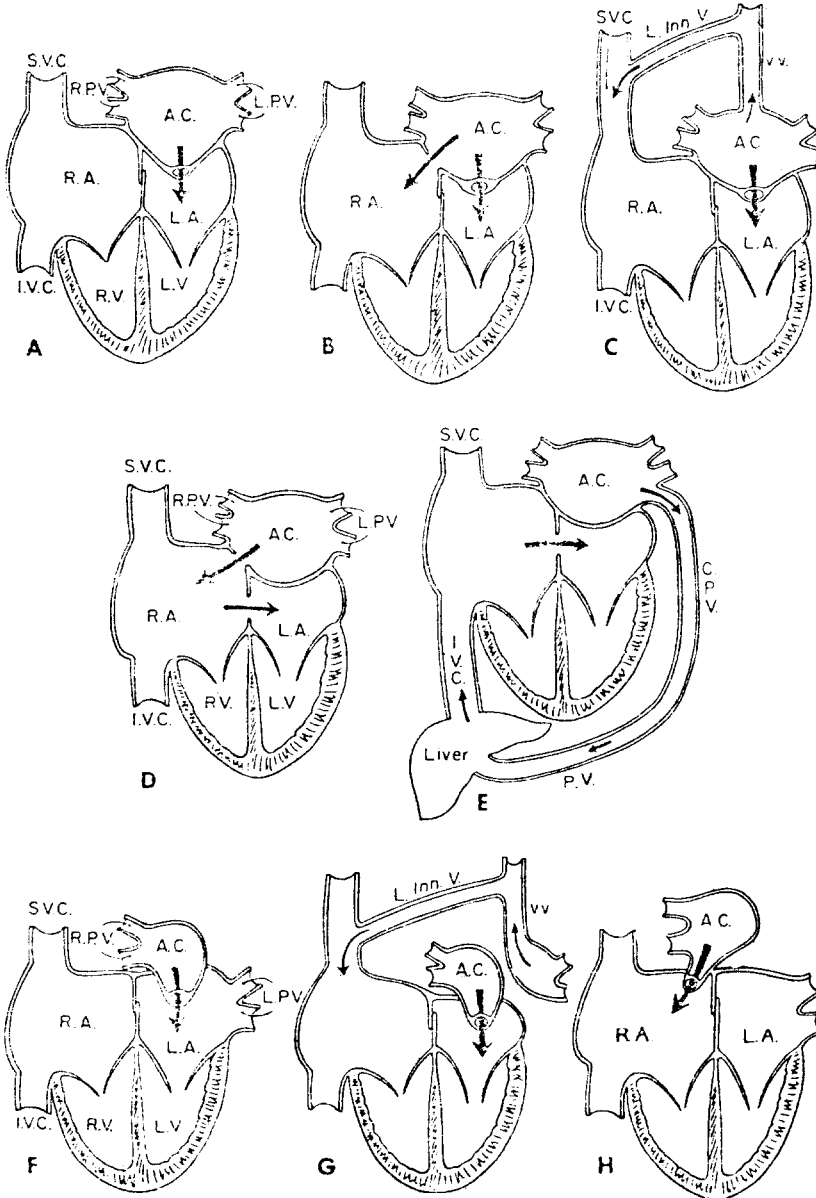


Fig. VII. Some anatomic variations in cor triatriatum. A.C. = accessory atrial chamber. [(From RV Lucas, Jr: In Moss et al. (eds): Heart Disease in Infants, Children and Adolescents, 1977, p. 455. Courtesy of Williams and Wilkins Co. Baltimore.)]

부속방이 있으며 이 부속방으로 폐정맥이 흐른다고 기술하고 다음의 3가지 유형으로 분류하였다. 제 1형은 좌심방과 부속방간에 전혀 연결이 없는 것으로 대부분 유아기에 사망하며, 제 2형은 좌심방과 부속방간에 한 개 이상의 연결구가 동반되는 경우이며, 제 3형은 좌심방과 부속방간에 부분적인 중격은 있으나 연결구가 크게 열려있어 거의 증상이 없는 경우이다. 본래는 제 1형에 속하였으나 부속방과 우심방, 전하심방과 우심방 사이에 2개의 심방중격 결손이 동반되어서 현재까지의 생활을 영위할 수가 있었다. 1977년 Lucas¹⁰⁾는 8가지 형태의 삼중방심을 열거하였다 (Fig. VI). 정²⁵⁾의 경우 D형에 속하며 본래의 경우는 D형에서 우상 폐정맥이 우심방으로 개구되어 있는 경우이다. 발생빈도는 심질환의 0.1%¹¹⁾이며 런던 Brompton 병원에서 1970년에서 1982년까지 3733명의 선천성 심질환 환자의 심도자 검사에서 4예 (0.1%)가 삼중방심이었다.¹²⁾ 삼중방심의 임상적인 발현은 폐정맥 환류의 차단 정도에 따라 좌우되며 폐울혈이나 폐동맥 고혈압을 일으키고 결국에는 우심 비대 및 우심부전 증상을 일으키게 되어 승모판 협착증과 비슷한 증상을 보이게 된다. 심방 중격 결손이나 폐정맥 환류 이상이 동반되는 경우에는 Lt to Rt Shunt를 일으키게 되어 폐울혈이 더욱 심하게 되며 또한 우심방과 압력이 낮은 전하심방 사이의 심방 중격 결손증이 동반되는 경우에는 Rt to Lt Shunt을 일으켜 청색증은 호소하지 않았으나 좌심실에서의 낮은 산소 포화도는 우심방의 정맥혈이 우심방과 압력이 낮은 전하심방 사이의 난원공형의 심방중격 결손을 통하여 Rt to Lt Shunt을 일으켜서 나타났다고 볼 수 있다.

폐정맥 환류의 차단 정도가 심할 경우 생후 수년안에 폐울혈성 심부전으로 대부분 사망하기 때문에 응급 수술을 요하기도 하며^{13,15)} 정도가 20-30대 까지도 건강하게 생활할 수 있다.

이학적 소견상 심한 경우에는 폐고혈압 증상이 나타나게 되어 P₂ 심음이 증가되고 더 나아가 우심부전이 동반됨에 따라 전신부종 복수 및 간장비대등이 출현한다. 또한 심방 중격 결손 형태에 따라 심 수축기 및 이완기 잡음이 청진되기도 한다.

심전도 검사상 120° 내지 160°의 우측 편위와 우심방 비대 및 우심실 비대 소견이 가장 많으며 본래의 경우는 우측 편위와 우심실 비대 그리고 불완전 우각 차단을 보였다.

흉부 단순 촬영상 폐울혈 및 폐동맥 확장등이 나타나고 전반적인 우심방 및 우심실 비대를 보인다.

초음파 검사상¹⁶⁾ 좌심방내 비정상적인 횡격 중격을 확인하는 것이 Noninvasive method로서 매우 효과적이라 하였으나 본래에서는 확인할 수 없었다.

삼중방심은 매우 희귀하여 진단의 어려움이 많으나 심도자 검사 및 심혈관 조영이 도움을 주기도 한다. 심도자 검사시 catheter가 난원공을 거쳐 전하심방으로 지나는 경우 전하심방의 낮은 압력과 저산소 포화도가 진단에 도움을 주며 부속방이나 전하심방 또는 폐동맥에서 선택적 심혈관 조영을 실시하는 경우 비정상적인 횡격막을 볼 수도 있다^{17,18)}.

수술전 오진할 수 있는 병명으로는 비정상적 폐정맥환류 이상, 승모판 협착증, 심방 중격 결손증, 승모판 폐쇄부전증, 동맥관 개존증, 좌심방 종양등으로서 약 50%의 오진을 유발한다^{18,19)}. 또한 이들 질환들이 삼중방심과 자주 동반되기도 한다²⁰⁾.

진단의 어려움과 더불어 수술시 삼중방심으로 확인되는 경우가 많다. 1956년 Lewis²¹⁾가 폐정맥 환류 이상으로 진단한 환자에서 삼중방심으로 확인되어 수술 성공한 예를 처음으로 보고하였으며 1957년 Barrett와 Hickie²²⁾은 17세 소년에서 승모판 협착부전으로 생각하고 수술하였으나 삼중방심으로 확인되었으며 최근 들어 1982년 Oglietti와 Cooley²³⁾는 삼중방심 25예를 보고하면서 14예는 술전 진단이 가능하였으나 10예는 수술중 삼중방심으로 확인되었고 1예는 완전 폐정맥 환류 이상으로 진단되어 교정하였으나 심한 심부전이 발생하여 재수술을 실시한 후 삼중방심으로 확인되어 교정 후 양호하였다.

수술은 대부분 우심방 절개를 통하여 실시하는데 이것은 좌심방 절개보다 비정상 횡격 중격의 관찰과 절개가 용이하고 승모판막의 손상을 방지하며 심방 중격 재건이 용이하기 때문이다. 그런데 Richardson²⁰⁾은 older children에서는 좌심방 절개를, 유아나 small children에서는 우심방 절개를 권유하였으며, Brawley²⁴⁾는 combined left atrial-septal approach을 권유하였다.

삼중방심에 대한 수술전 정확한 진단은 수술에 대한 정확한 설계에 도움을 주나 심도자 및 심혈관 조영에 대한 진단의 어려움이 많아 수술중에 확인되어 교정하는 경우가 많다.

성공적인 교정의 유무는 비정상적인 횡격 중격을 완

전 제거후 폐울혈의 소실과 함께 우심부전증을 방지함에 있다. 가끔 비정상 횡격 중격의 불완전 제거후 재수술을 요하는 경우도 있으며 Lewis에 의해 처음으로 수술 교정후 보고된 환자에서도 15년후 횡격 중격의 불완전 제거에 의한 폐울혈로 재수술을 요하였다.

결 론

본 전북의대 흉부외과학 교실에서는 최근 청색증없이 운동시 호흡곤란을 주소로 입원하였던 환자에서 술전 심방 중격 결손증으로 진단하여 개심술을 시행하였으나 술중 폐정맥 환류 이상을 동반한 삼중방심으로 확인되어 비정상 횡격막 접제와 심방 중격 재건술을 시행하고 술후 경과 양호하여 12일째 퇴원하였던바 문헌고찰과 함께 보고하는 바이다.

REFERENCES

1. Church WS : *Congenital malformations of the heart. Abnormal septum in the left auricle. Trans Pathol Soc. London* 19:188, 1868
2. Niwayama G : *Cor Triatriatum. Amer Heart J* 59: 291, 1960
3. Griffith TW : *Note on a second Example of Division of the Cavity of the left Auricle into two compartments by a fibrous band. J Anat & Physiol* 37:225, 1905
4. Jordon JD : *McNamara DG, Marconteli J and Rosenberg HS : Cor Triatriatum. An Anatomic and Physiologic Study. Cardiovasc Res Cent Bull* 1:79, 1963
5. Doxiadis SA, Emery JL : *Case of triatrial heart. J Pediat* 42:87, 1953
6. Grondin C, Leonard AS, Anderson RC, et al : *Cor Triatriatum: A daignostic surgical enigma. J Thorac Cardiovasc Surg* 48:527, 1964
7. Van Praagh R, Corsini J : *Cor Triatriatum : Pathologic anatomy and a consideration of morphogenesis based on 13 postmortem cases and a study normal development of the pulmonary vein and atrial spetum in 83 human embryos. Am Heart J* 78:379, 1969
8. Gharagozloo F, Bulkley BH, Hutchins GM : *A proposed pathogenesis of cor triatriatum : Impinge-*

ment of the left superior vena cava on the developing left artiu. Am Heart J 94:618, 1977

9. Loeffler E : *Unusual malformation of the left atrium: Pulmonary Cardiovasc Clin* 4:19, 1972
10. Lucas RV : *Congenital causes of pulmonary venous obstruction. Cardiovasc Clin* 4:19, 1972
11. Keith JD, Rowe RD, Vlad P : *Heart disease in infancy and childhood. 3rd ed. New York : Macmillan, 1978*
12. Iostman Smith, NH Silverman, P Oldershaw, C Lincoln, EA Shinebourne : *Cor Triatriatum Sines-trum: Diagnostic Br Heart J* 51:211, 1984
13. Carpena C, Colokathis B, Subramanian S : *Cor triatriatum : Successful correction in 4 patients including 2 under 1 year of age. Ann Thorac Surg* 17:325, 1974
14. Wolfe RR, Ruttenberg HD, Desilets DT, Mulder DE : *Cor triatriatum: Total correction in an infant. J Thorac Cardiovasc Surg* 66:114, 1968.
15. Jegier W, Gibbons JE, Wibleworth RW : *Cor triatriatum: Clinical, hemodynamic and pathologic studies-surgical correction in early life. Pediatrics* 31:255, 1967.
16. Nimura Y, Matsumoto M, Beppu S, et al : *Noninvasive preoperative diagnosis of cor triatriatum with ultrasonocardiogram and conventional echocardiogram. Am Heart J* 88:240, 1974.
17. Miller GAH, Ongley PA, Anderson MW, Kincaid OW, Swan HJC : *Cor triatriatum. Am Heart J* 68: 298, 1964.
18. Brickman RD, Wilson L, Zuberbuhler JR, Bahnson HT : *Cor triatriatum: Clinical presentation and operative treatment. J Thorac Cardiovasc Surg* 60:523, 1970.
19. Richardson S, Doty DB, Sievers RD, Suberbuhler JR : *Cor triatriatum (Subdivided left atrium). J Thorac Cardiovasc Surg* 81:232, 1981.
20. Thilenius OG, Bharari S, Lev M : *Subdivided left atrium: An expanded concept of cor triatriatum sinistrum. Am J Cardiol* 37:743, 1976.
21. Lewis FJ, Warco RL, Taufii M, Niaxi SA : *Direct vision repair of triatrial heart and total anomalous pulmonary venous drainage. Sur Gynecol Obstet* 102:713, 1956.
22. Barrett NR, Hickie JB : *Cor triatriatum. Thorax* 12:24, 1957.

23. Oglietti J, Cooley DA, Izquierdo JP, Ventemiglia R, Muasher I, Hallman GL, Reul GJ: *Cor triatriatum. Ann Thorac Surg 35:415, 1982.*
24. Brawley RK: *Improved exposure of the mitral valve in patients with a small left atrium. Ann Thorac Surg 29:179, 1980.*
25. 정경영, 이두연, 홍승록, 이용구 : 삼중방심 치험 1예, 대한흉부외과학회지 16:331, 1983
-