

Condensing osteitis and Osteosclerosis

통상적인 X선검사시 한국적으로 골의 경화상을 보이는 경우가 흔하다.

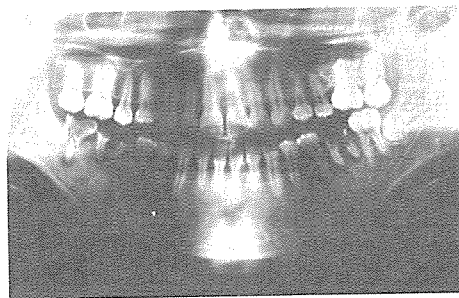
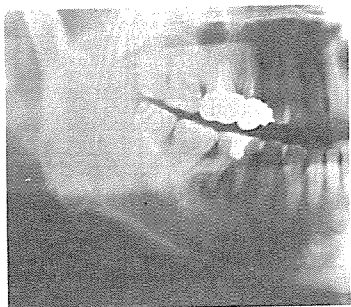
미만성으로 또는 well-defined radiographic density가 증가되어 정상적인 골량의 형태를 잃어버리고 건강골과의 경계는 비교적 불규칙하다.

Condensing osteitis의 경우 주로 치근단부 또는 치근주위에 low-grade의 infection or irritation 이 원인일수가 많으며 치근단의 흡수상을 수반하는 경

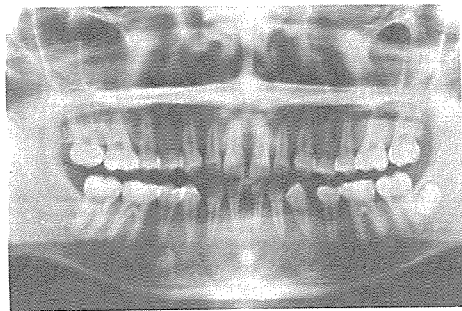
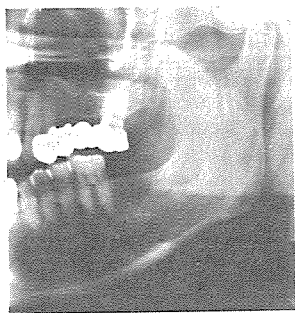
우가 많다.

Osteosclerosis는 특정한 형태를 갖지 않고 치아 주위나 치아와 무관하게 악골내에 uniform density의 radiopaque area로 나타난다.

Rain이나 root resoytion의 원인이 되지 않고 X선상에서 exostosis 또는 enostosis와 감별을 요한다.



1. 2 : Condensing osteitis



3. 4 : Osteosclerosis

정우치과기공소
Jung Woo Dental Lab.

代表 崔 海 明

전화 765-0606, 743-6633

서울특별시 종로구 종로 5가 40번지