

치조골성형술

C. Dean's 치조중격내 치조골성형술 (intraseptal alveoplasty)

치조중격내 치조골성형술은 Thoma는 피층치조골간 성형술 (intercortical alveoplasty) 이라고 명칭하였다.

이 술식은 다음과 같은 이론에 근거를 두고있다.

- ① 순·협측의 풍퉁한 치조틀기는 의치장착의 용이성을 위하여 삭제되어야 한다.
- ② 주위 근육부착은 파괴되어서는 안된다.
- ③ 골막은 손상을 주지말아야 한다.

④ 피층골은 혈액공급이 양호하여 onlay bone graft로 생존되어야 한다.

⑤ 피층골을 잔존시키면 슬후 골흡수가 최소한이 된다.

Dean's 술식은 전치부, 구치부에 다 사용할 수 있으며 실제로 osteoperiosteal graft를 시행하는 방법과 유사하다고 할 수 있다.

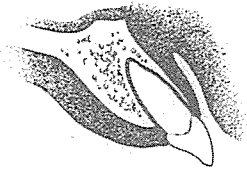


그림 1. 수술전 상태로 보통의 순측경사를 가지고 있다.




그림 2. 치아 발거후 gingival papillae를 제거한다.

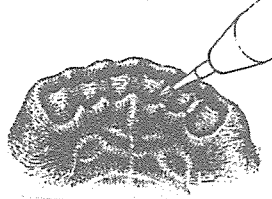


그림 3. Bur 혹은 sharp rongeur로 interradicular medullary bone을 삭제한다. 이때 모든 발치와가 하나가 되도록 한다.




그림 4. 양측 최후방치아의 원심 순측에 피층골을 수직으로 제거한다.

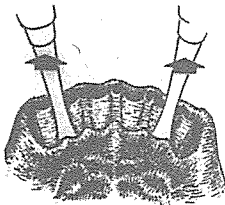


그림 5. 둔하고 넓적한 기구로 발치와에 넣고 outward force를 주어 순측피층골을 골절 시킨다.

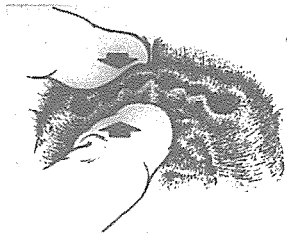


그림 6. Finger pressure로 골절된 순측피층골을 원하는 외형이 되도록 palatal side로 압박한다.

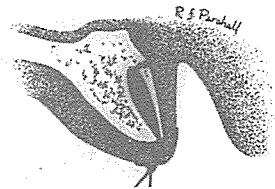


그림 7. 외형을 유지하면서 적절한 봉합술을 시행한다.

# 신일치과기공소

代表 孫 永 受

서울·중구 남대문로 5가 6-25(신한빌딩 402호)

☎ 756-2875 · 2876