

치주영역에서의 응급처치

급성증상이 소실된후, 만성농양의 처치방법도 다음과 같다.

(D) Gingivectomy를 통한 처치법(그림 4-A, B).

- ① 국소마취
- ② antiseptic solution 도포.
- ③ pocket marker를 이용하여 농양의 깊이를 표시한다.
- ④ pinpoint marking 부위에서 1mm주변까지 periodontal knife를 이용하여 seruilnar incision.
- ⑤ 절개된 치은조직을 제거한후 노출된 육아조직, 치석을 제거하고 치근을 연마한다.
- ⑥ 온수(또는 식염수)로 세척하고 bleeding control 후 periodontal pack cover
- ⑦ 1주일후 periodontal pack제거.

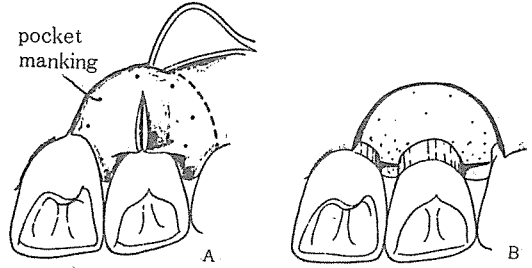


그림 4.

(E) Flap procedure 통한 처치법(그림 5-A, B, C)

- ① 국소마취
- ② Antiseptic solution의 도포.
- ③ probing을 abscess의 위치파악 및 접근방향을 결정한후, 농양부위를 중심으로 양측 변연치은에서 mucobuual fold까지(설측에서는 치근단까지) 수직절개하여 충분한 시야 및 접근을 확인(A)
- ④ 치간유두부의 근원심절개후 periosteal elevator를 이용하여 fuel thickness feop를 들어올린다.
- ⑤ unette을 이용하여 육아조직 및 치석을 제거하고 치근을 연마한다.
sinus가 있는 경우도 curettage한다(B).
- ⑥ 술부를 세정, flap을 원위치로 위치시키고 bleeding control한후 봉합한다.(C)
- ⑦ periodontal pack을 붙이고 1주일후 pack을 제거한다.

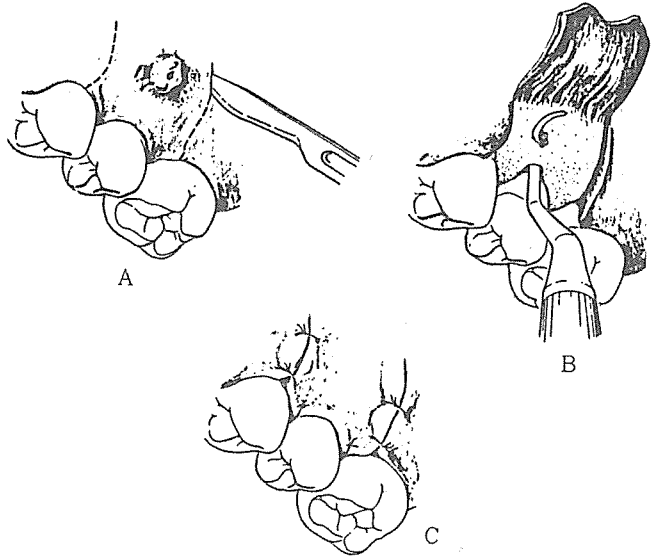


그림 5.

(계속)

서울특별시 인정 제12호

아세아치과기공소

ASIA DENTAL LABORATORY

대표 이 흥 규

서울 종로구 종로5가 115번지

☎ (763) 8559 · 7518