

回 임상가를 위한 특집(61)

》도재용착 주조금관의 문제점《

- I. 도재용착 금관의 지대치 형성이 재 봉
 - II. 도재용착 주조금관의 금속주조체의 설계김 기 환
 - III. 도재용착 주조금관의 심미성.....정 진 구
- Porcelain shades (도재의 색의 농도) -

I. 도재용착 금관의 지대치 형성

부산대학교 치과대학 보철학교실

전임강사 이 재 봉

만족스러운 도재 용착 금관을 얻기 위하여는 모든 과정이 중요하겠지만 그중 우리 치과의사들만이 할수 있는 지대치 형성이 으뜸이라 하겠다.

정상적인 치아의 지대치 형성 방법을 기술하고 이에 따른 문제점을 살펴 본후 비정상적인 치아의 문제점을 분석하겠다.

I. 정상 치아의 지대치 형성법

지대치 형성 순서에서, 절단부터 삭제 한다던가, 인접면 부터 삭제 한다던가, 협면 혹은 설면 부터 삭제 하던가 술자에 따라 틀리며, orientation groove의 위치나 사용기구가 틀리고, 삭제량을 검사하는데도 index를 떠서 비교 하거나 temporary gown을 제작하여 비교 하는등 지대치 형성 방법은 치과 의사의 숫자 만큼이나 많다. 따라서 지대치 형성은 치과의사의 기호와 편이에 따를 수 밖에 없으나, 기본적인 원칙에는 벗어나지 않는 것이 바람직하다.

비교적 최신 지견인 McLean의 전치부 지대치 형성 방법을 다른 방법과 비교하여 문제점을 파헤치고자 한다.

1. 협설면의 Orientation Groove

그림 1에서와 같이 long tapered diamond stone

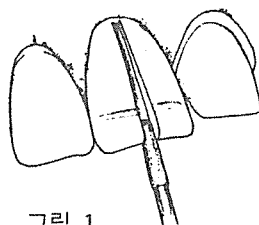


그림 1.

(tip 1mm 혹은 0.8mm shank 1.5mm 혹은 1.3mm)으로 순면은 1.0mm, 설면은 0.5mm의 깊이로 orientation groove를 준다.

특히 주의 할 점은 치아의 외형에 따라 groove를 주는 것이다.

※ 다른방법

2mm의 round diamond point를 사용하면 어느 방향으로도 접근하여 시술 할 수 있는 장점이 있으나 균일한 깊이를 유지 할려면 세심한 주위를 요한다.

orientation groove를 2~3개 협면에 먼저준후, 협면 부터 삭제를 하기도 한다.

2. 근심 반부의 Lingual shoulder

그림 2에서와 같이 orientation groove에서 시작하여 근심 접촉점을 지나 협면에 이룰때 까지 0.5mm의 shoulder를 형성 한다.

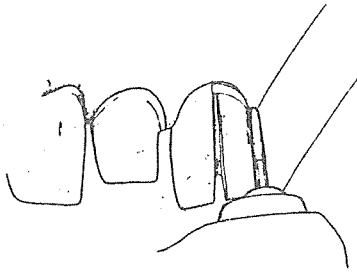


그림 2.

matrix band를 사용 인접치 삭제를 방지하여야 하며, 원심면과는 5°이상의 경사되지 않도록 하여 유지력을 확보하여야 한다.

※ 다른 방법

협면 삭제를 먼저 할 경우 근원심으로 나누어 삭제하는 방법과 길이로 2등분 하여 절단 $\frac{1}{2}$ 부터 삭제를 하는 방법이 있으며, 치경부에 shoulder를 먼저 형성한 후 절단부위를 삭제하는 수도 있다.

3. 설면 근심 반부 삭제

small wheel diamond stone을 이용하여, 도재가 덮이는 부위는 1.3mm 이상, 금속만 덮이는 부위는 0.5mm를 삭제한다. 금속과 porcelain의 경계부가 접촉점에 오지 않도록 하여야 한다.

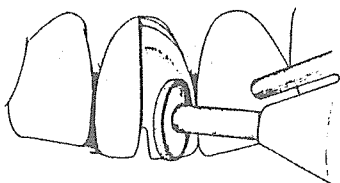


그림 3.

4. 순면 삭제

그림 4에서와 같이 tapered diamond stone을 이용, orientation groove깊이로 삭제 하는데, shoulder를 동시에 형성 한다. shoulder의 폭은 인접면 0.5mm 순면은 1.0~1.3mm이다. 인접면 shoulder를 순면과 같은 폭으로 형성하면 치수 노출의 위험이 따른다.

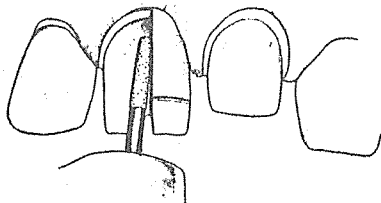


그림 4.

5. 순면 치은연하 shoulder

치은 열구 깊이의 $\frac{1}{2}$ 정도로 shoulder를 형성하는데, 치은을 건드리지 않도록 Low speed bur나 Hand instrument를 이용 한다. 인접면의 치은조직은 협설면 보다 강하기 때문에 치은 압박이 잘 안된다. 따라서 치은 연하로 shoulder가 내려가지 않는것이 유리하다.

6. 원심부 삭제

삭제 안한 치아의 외형을 연필로 칠한 후 (그림 5), 그 형태를 확인한다. 근심 반부의 지대치 형태가 정확하면, 앞의 1에서 5까지의 순서로 원심 반부를 형성한다.




그림 5.

7. 설면 Long chamfer 형성

그림 6에서와 같이, 앞에서 형성한 설면 shoulder를 호박모양(반쪽)의 diamond stone으로 chamfer를 형성한다.

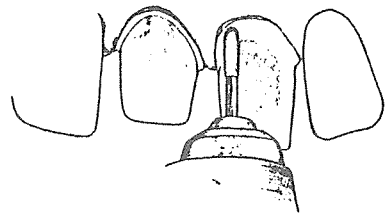


그림 6.

8. 절단면 삭제

그림 7에서와 같이 diamond wheel로 절단부를 삭제하고 설면에 45°로 bevel을 준후 다듬는다. contact point의 치관 길이 $\frac{1}{3}$ 을 삭제한다.

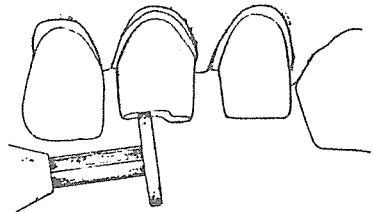


그림 7.

9. 마무리 (Finishing)

a와 같은 경우 free enamel이 남아 있으므로 b나 c 같이 마무리 하며, 연마제로 다듬는다. 마무리후 치아 표면이 너무 매끄러우면 cement의 유지력이 상실되는 수도 있다. 따라서 약간의 미세한 굴곡은 치아표면에 남아 있어야 한다.

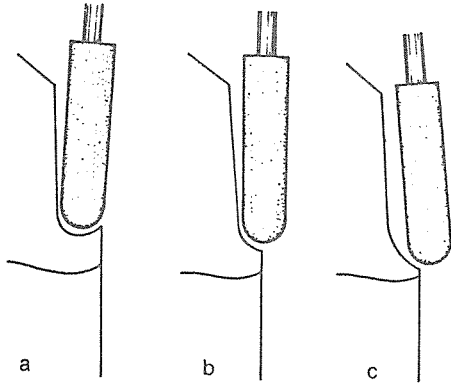


그림 8.

— 문제점 —

1. 구치부 지대치 형성시 문제점

교합면의 금속-도재 경계부는 대합치와 접촉점에서 1~2mm 벗어난 곳에 설정하여 주며, 일반적으로 nickel-chromium alloy는 교합면을 도재로 하고 precious alloy인 경우 금속으로 설정하는 것이 유리하다. 이때 인접면, 설면의 shoulder는 0.3mm가 이상적이다.

2. 치경부 Margin의 위치

대부분의 학자들은 치은연 상부에 margin을 권장하고 있다. 환자의 심미적 욕구가 강하거나, 유지력이 부족할 경우는 치은연하에 margin을 형성한다.

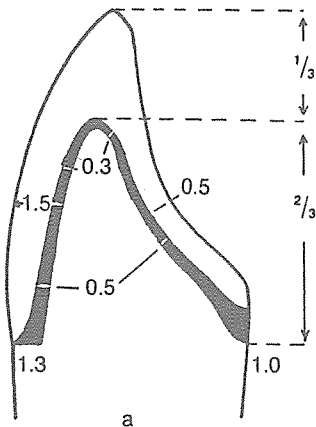


그림 9.

3. 치경부 Margin의 형태

다음의 3가지 형태가 일반적으로 많이 이용된다.

(1) Flat shoulder (90°)

그림 9에서와 같이 shoulder의 internal line angle을 round하게 하고 이 부위의 metal coping은 두텁게 형성한다. 설면은 1.0mm의 deep chamfer를 형성하고, 인접면은 flat shoulder 혹은 deep chamfer를 형성한다. 금속이 선상으로 노출될 수 있으나, 치경부에 stress가 가장 적다.

(2) Deep chamfer

그림 10에서와 같이 치경부에 1mm의 metal collar가 노출된다. 심미적인 문제가 없을 경우 적당하며, stress가 적고, 치은 연하로 시술이 용이하다.

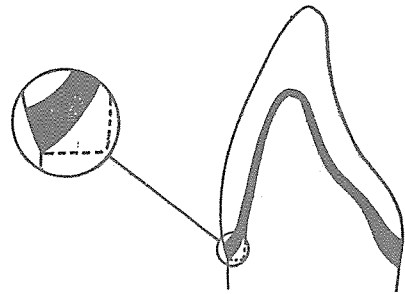


그림 10.

(3) 135° Shoulder

flat shoulder의 변형으로 견치와 같이 치은 퇴축이 심한 치아에 적합하다. 심미성이 문제가 되지않는 경우 1mm의 cervical collar를 형성하기도 한다.

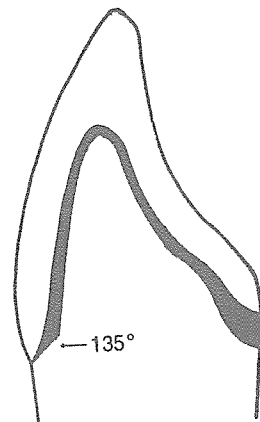


그림 11.

이상의 margin외에, bevelled shoulder나 knife edge등도 형성 하는데, 도재 소성시 금속의 변형이 많기 때문에 권장되고 있지는 않다. 이상의 형태를

요약하면 다음과 같다.

- 심미성大 치은퇴축大 135° shoulder
deep chamfer
- 심미성大 치은퇴축小 flat shoulder (90°)
- 심미성小 치은퇴축大 135° shoulder
deep chamfer (1mm metal collar)
- 심미성小 치은퇴축小 deep chamfer (1mm metal collar)

전악을 수복할 경우 같이 지대치가 많은 경우나, 하악 전치 같은 경우 knife edge를 형성하기도 한다.

II. 비정상 치아의 지대치 형성

임상 시술중 흔히 접하는 비정상 치아는 다음과 같은 경우다.

- (1) 큰치아
- (2) 작은 치아
- (3) 모양이 이상한 치아
- (4) 인접면 치질이 소실
- (5) 절단부 치질 소실
- (6) 치경부 치질 소실
- (7) 표면 법랑질 소실
- (8) 치은 퇴축
- (1) 큰 치아

정상 치아와 동일한 방법으로 지대치 형성을 하거나 삭제량을 약간 늘려 지대치 형성을 한다.

(2) 작은 치아

상악 중절치의 경우 shoulder의 폭은 협면 0.8mm 이하 근원심 0.5mm이하여야 한다. 특히 상악 측절치는 근원심이 4mm이하, 하악 중절치의 경우 치경부 근원심이 2.5mm이하 되는 경우도 있는데, 이때는 collarless crown을 하여야 한다.

(3) 모양이 이상한 치아

a) 매우 얇은 치아

절단부의 협설 두께가 2.5mm이하인 경우 절단부 삭제를 짧게하여 지대치가 뾰족하지 않게 한다.

b) Cingulum이 없는 치아

설면 치경부에 step을 주어 협설로 평행 하도록 한다.

이상의 두가지가 겹치는 경우, 신경치료를 하여야 한다. (그림 12)

(4) 근원심의 치질이 소실

범위가 크지 않은 중앙부(Middle 1/3)우식은 제거

하고 cement으로 충전후 인상 채득하며, 양측으로 우식이 있는 경우 Resin core, T.M.S 핀을 이용하며, 치질의 파괴가 심한 경우 metal coping을 제작한다. 특히 치경부 1/3부위가 건전한 경우 외형을 보기 좋게 할려고 과도히 삭제하는 경우가 있는데 유지력은 이 부위가 중요하므로 반대측과 평행 하도록 하여야 한다. (그림 13 사선부분)

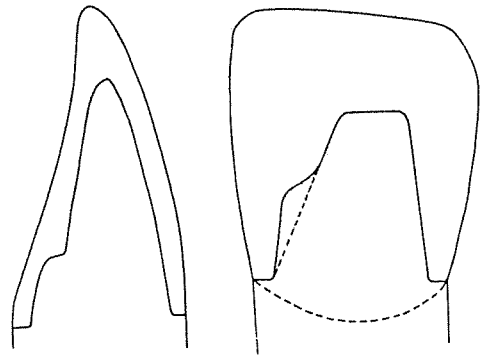


그림 12.

그림 13.

(5) 절단부 소실

치관 2/3 이상이 잔존 하면 정상적인 방법으로 치료가 가능하나, 이 이하인 경우 metal coping을 제작 하는것이 좋다.

(6) 치경부 치질 소실

칫솔질로 erosion된 경우 shoulder를 형성하며, 충치가 협설 1.5mm 이상, 근원심 1mm 이상 진행 된 경우 post-crown을 제작한다.

(7) 표면 법랑질 소실

순면 porcelain의 두께를 두텁게 하며 치경부는 과도하지 않도록 한다. 지대치 형성시 설면부터 삭제한 후 순면을 삭제하여, 대합치와의 clearance를 확보하여야 한다.

(8) 치은 퇴축

다음과 같은 3 가지 형태의 margin을 형성한다.

1) Supra-gingival finishing

그림과 같이 internal line angle을 둥그렇게 하고, supragingival finishing을 한다.

금속이 line상으로 보이는 단점이 있으나 지대치 삭제량이 적은 장점이 있다. 해부학적 치관에서 3mm 이상 치은 퇴축된 경우가 적응증이다. (그림 14)

2) Deep chamfer

2~3mm 이내의 치은 퇴축에 사용되며, 일반적으로 무리가 없는 finishing line이다. (그림 15)

3) Deep chamfer with bevel

치은이 퇴축되면 metal collar가 노출 된다. 따라서 심미적인 것이 문제가 아닐때 사용한다.(그림 16)

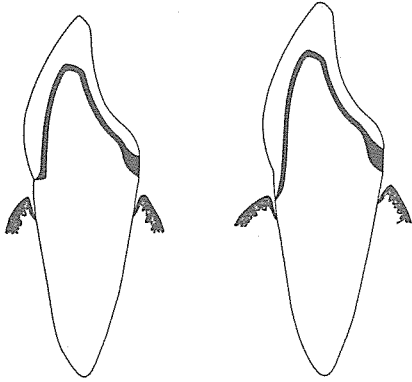


그림 14.

그림 15.

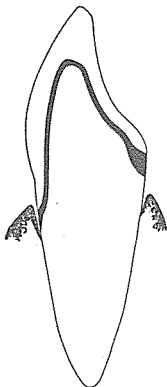


그림 16.

흔히 범하는 실수

1. 협면의 치질 삭제가 불충분하면 도재를 overcontouring하거나 opaque가 투시된다.(그림 17)
2. 구치의 경우 cusp tip을 불충분 하게 삭제하면 도재가 파절된다.(그림 18)
3. 구치에서 설면의 삭제가 적을 경우 교합면이 넓어 지거나, 금숨의 두께가 얇아 구멍이 나거나, 도재 소성시 변형이 온다.

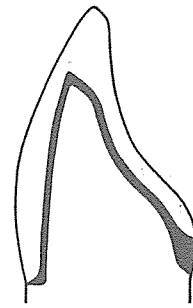


그림 17.

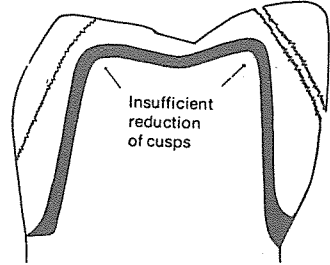


그림 18.

4. 지대치의 Internal line angle이나 point angle이 부족한 경우 stress를 많이 받아 porcelain이 떨어진다.

References

1. McLean, J. W. : The Science and Art of Dental Ceramics, p.185 - p.298, Quintessence books, 1979.
2. McLean, J. W. : Dental Ceramics, Proceedings of the First International Symposium on Ceramics p.143 - p.206, Quintessence Publishing Co, 1983.
3. Schweikert, E. O. : Feather-edged or knife-edged preparation and impression technic, J. P. D., 52 : 243, 1984.
4. 장완식, 이선형, 양재호 : Personal communication.

가정에서 지킨정직 사회에서 꽃핀신뢰
질병퇴치 앞장서서 명랑사회 이룩하자

◁ 대한치과의사협회 정화추진위원회 ▷