

하바드 대학의 임프랜트 보철학의 근황(II)

서울대학교 치과대학 보철학교실

助教授 梁 在 鎬

이 course는 하바드 치과대학의 대학원생들을 대상으로 매주 화요일 4시부터 6시까지 oral biology course의 일부로 시행되었고 개업의를 대상으로 6시30분 부터 9시까지 continuing education으로 진행되었다. 총 14개의 연제가 선정되었고, 전 미국에서 implant의 저명교수나 개발을 한 Linkow, Niznick등 저명한 developer들이 연자로 나와 매우 진지하고 성의있는 강의를 하였고 강의가 끝난후 집요한 질문 공세가 특징이었다. 본인은 후에 기록을 위한 녹음과 사진 촬영을 담당하여 강의 듣느라 준비하느라 4시 부터 거의 밤 11시에 Course Director인 Dr. Schnitman과 집에 가곤 하였다. 이 course의 제목 및 연자를 열거하여 보면 다음과 같다.

- Dr. Schnitman(Course Director and Moderator)
: Course Introduction and Overview
- Dr. Leonard Linkow(Inventor of Blade Implant, Temple대 치대 보철과 clinical professor)
: Blade Implants.
- Dr. Robert James(Loma Linda대 치대 Restorative Dentistry의 Professor)
: Subperiosteal Implants.
- Dr. David Hoexter(뉴욕 Hospital for Joint Disease의 Chief of Periodontics)
: Synthetic Bone Implants.
- Dr. Ronald Evasic(Developer)
: Intramucosal Inserts.
- Dr. Jack Lemons(Alabama치대 Biomaterials 과장)
: Implant Biomaterials and Biomechanics.
- Dr. Burton Balkin(Philadelphia Hahneman대)
: Bioceram Implants.
- Dr. Jack Hahn(Louisville대학의 임상부교수)

- : Titanodont Submerged Implants.
- Dr. Carl Misch(Pittsburgh대 임상부교수)
: Endodontic Implants.
- Dr. H. Turner(알라바마 치대 임상부교수)
: Ramus Frame Implants.
- Dr. Gerald Niznick(Inventor of core-vent implant)
: Core-Vent Implants.
- Dr. Thomas Golec(San Diego Sharp Medical Center Senior Staff)
: Ridge Augmentation and Staple Implants.
- Dr. Hilt Tatum(Florida치대 임상부교수 Developer)
: Sinus lift implants.
- Dr. Samuel Weber(New York치대 Removable prosthodontics 임상교수)
: Brånemark Osseointegrated Implants.

이상의 course를 마친 1주후 대학원생들은 의무적으로, 개업의들은 임의로 최종 시험을 치웠다. 그러나 모든 개업의들이 전원 시험에 응시하여 매우 좋은 점수를 획득하였다. 필자가 직접 시험도 보고 모든 수강자들의 채점을 하여 좋은 공부도 되고 경험도 되었다. 대부분의 수강자들이 녹음을 하였고 결석한 부분은 필자가 녹음한 tape를 빌려가는 너무 진지한 태도에 놀랐다.

어떤 수험자들은 객관식 문제에도 자기 의견을 시험지에 적어 놓고 결강한 부분을 더 공부해 다시 한번 시험을 보고싶다는 의견을 적어놓은 사람들도 있었다.

여러 연자들의 열강 중에서도 역시 Dr. Schnitman과 Dr. Linkow의 강연이 큰 관심을 모았고 많은 토론의 대상이 되었다. 필자는 1984년 11월에 뉴욕에서 열린 Greater New York Academy of

Prosthetic Meeting에 참가한 후 Dr. Schnitman과 함께 Manhattan 50번가에 있는 Dr. Linkow 병원에 찾아갔다.

그곳에서 세계에서 가장 저명한 분의 하나인 그 분과 만나 clinic 구경을 하고 많은 implant 환자들이 진료를 받고 있는걸 볼 수 있었다.

Dr. Linkow 방에서 Dr. Schnitman과 요즘 각광을 받고 있는 Osseointegrated Implant (Dr. Brånemark의)에 대한 열띤 토론을 벌였다.

projector를 갖고와 blade implant의 장점과 Osseointegrated Implant의 단점에 관해 진지하고 열띤 토론을 벌리는데 감탄할 뿐이었다. 모든 implant 설계가 역시 Linkow implant의 변형에 불과하며 임상적으로 90~100%의 성공율을 갖고 있다는 Brånemark의 Implant에 대한 토론이었다.

Harvard Implant 연구소에서는 요즘 blade implant에 관한 임상 시술 및 계속적 연구는 물론 osseointegrated implant를 주로 시술하고 있다.

그 중에서도 Brånemark system과 Core-Vent system을 집중적으로 시술하고 있다.

Osseointegration이란 무엇인가를 알아보겠다.

Bone과 titanium oxide 사이에서 cellular level에서 direct attachment가 되는 매식체와 골이 일체가 되는 골결합 임플란트라고 할 수 있다. Sweden의 Dr. Brånemark가 개발하여 1965년부터 1982년까지 4100개의 titanium screw implant supported fixed restoration을 시행하였다.

Adell(1983) 등의 보고에 의하면 상악에서는 5~10년간 기능을 발휘한 implant는 81%, 하악에서는 91%의 성공율을 나타냈다고 했다.

또한 bridge 자체는 상악에서 89%, 하악에서는 100%의 5~10년간의 성공율을 나타냈다고 보고했다. 즉 실패된 implant는 개별적으로 screw로 고정되어 있으므로 implant 제거가 용이하며 bridge는 계속 기능을 발휘한다는 통제이다.

따라서 1978년에 개최된 implant에 관한 NIH-Harvard Consensus Development Conference에서 결정된 전 증례의 75%가 5년이상 성공율을 보여야 된다는 기준(criteria)을 충족시켜준다는 것이다. 그러나 이 Brånemark 술식은 매우 복잡한 기구와 장비 및 고도의 술식을 필요로 하며 진료비가 엄청나게 들며 심미적인 큰 문제점이 있으며 기간이 오래 걸리는 점이 큰 단점이다.

환자의 치료비용은 약 8,000~12,000달러 이상이

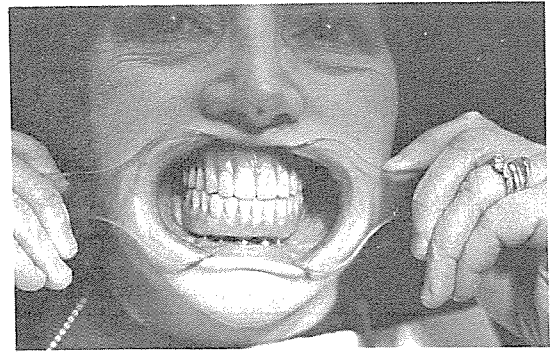

그림 3. Brånemark osseointegrated implant

다. 또한 이 술식이 미국에 도입된 것은 필자가 도착하기 몇개월전으로 1984년도에 미국에서 처음 시술 되었다. 필자는 아침 7시 부터 수술 준비를 시작하여 오후에 끝나는 이 복잡하고 정교한 술식을 하나도 빼지 않고 사진을 찍어 주면서 관찰할 좋은 기회를 가질 수 있었다.

Dr. Schnitman과 Massachusetts General Hospital에서 나온 assistant (Draping, 소독등 모든 준비를 해줌), Hygienist, audio-visual man등등이 긴장된 3~5시간의 시술에 참가한다.

이 시술은 first stage에 implant를 매식해 mucosa로 cover해 suture를 하고 3~4개월후 bone healing을 기다려 second operation을 해 implant와 abutment cylinder를 연결해 가공의치 보철물을 제작하여 screw로 연결해 주는 특수한 보철술식이라고 요약할 수 있다.

이 시술의 특징은 15rpm과 2000rpm의 특수한 handpieces를 사용하여 주위 골조직에 대한 열 및 기계적 자극을 최소화 하면서 하악무치악인 경우 5~6개의 screws를 정밀하게 형성된 receptor site에 삽입(screwing)하여 mucoperiosteal flap 으로 cover하는 submerging implant로 골이 치유되어 reorganize될 시간을 주는 것이 특징이다.

Brånemark screw implant의 구조는 Fixture (Implant 자체)와 abutment cylinder, center screw, gold cylinder, gold screw로 대별된다.

Core-Vent Implant는 보철과 교수인 Dr. Niznick이 개발한 것으로 Brånemark와 유사한 원리로 매식후 골치유를 기다린 후 abutment를 연결하는 방법으로 overdenture, fixed bridge나 single crown의 지대치로 사용될 수 있다. 그 형태는 vent, screw와 neck 부분으로 되어 있는 Titanium alloy이다.

원통형이며 submergible titanium screw로 bone과

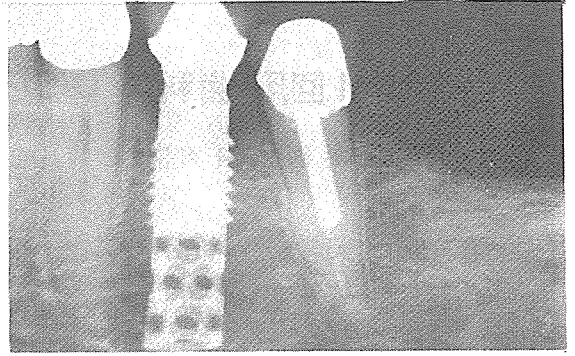
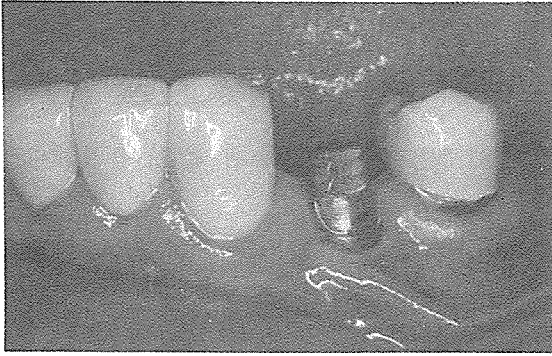


그림 4. Core-Vent Implant

친화성이 높고 즉각 고정 (fixation)되는 점에서 Brånemark와 매우 유사하며 hand screw를 사용해 간단하며, 특수하게 설계된 trephine 기구를 사용해 외상이 적으며, hollow-vented lower half로 설계되어 bone core를 즉시 포함하고 표면적과 기계적

interlocking이 증가되어 골과의 결합이 잘된다.

필자는 앞으로 이 술식이 우리 경제실정에 적합한 osseointegrated system이 될 수 있다고 생각한다.

〈732p의 미술을 통하여 본 치과의학 계속〉

췌느江邊에 한가롭게 벤취에 앉아 있던 老人들이 유난히 鮮明하게 記憶되는 昨年 가을 노들담寺院 건너 江기슭에 웅기종기 古書籍 冊房들이 異國나그네에게는 신기하기도 했지만 더욱이 그곳에 가야 齒科를 素材로 해서 그린 그림을 求할 수 있다는 希望 때문에 巴里의 午後를 느긋하게 즐길 틈이 없었다.

그러던 中 정말 요행스럽게도 이베고 있는 그림을 찾아 냈다. 銅版畫의 Original도 좀처럼 求하기 힘든 眞品을 찾은 것이다.

그림의 內容은 齒科醫師의 診療室로서 왼편에 손 씻는 水대야, 초라한 農夫의 齒牙를 眞摯하게 脩고 있는 老神士야 말로 그 衣服과 容貌에서 그當時 齒科醫師의 社會的 地位를 엿볼수 있을것 같다. 장대로 옮겨진듯한 바구니에는 몇개인가의 鷄卵이 手苦費로 支拂될 運命에 이나 보다.

殘忽과 歎息의 象徴이라고 하는 拔齒場面에서 고요함과 平和로움을 느끼게 하는 것은 意圖的인지는 몰라도 作家는 뒷 背景의 配列에서 藥을 調製하는 道具에서는 藥에 對한 知識을, 頭蓋骨에서는 그의 該博한 醫學知識을, 바이오린에서는 誕生과 成長發育 그리고 죽음을 지켜보는 醫師의 아름다운 內容의 世界를, 두꺼운 冊에서는 博識한 知識을, 뒷면에 地球儀에서는 지질줄 모르는 眞理探究의 熱情을 그려놓고 있으며, 여러 形態의 容器에서는 貫錄을 느끼게 하는 場面이 질척하게 우리의 눈길을 머물게 하고있다.

이 그림을 사랑하지 않을 自身이 있는 齒科醫師가 몇명이나 될까하는 쓸데없는 걱정을 해본다.

「이 그림은 제37회 종합학술대회 회의장에 전시할 예정입니다.」 金圭炫(金星齒科醫院長)

깨끗한 생활환경 아름다운 도시환경

◁ 대한치과의사협회 사회정화추진위원회 ▷