

HYPERCEMENTOSIS

Hypercementosis는 root에 cementum의 과도한 침착으로 나타나는 치아의 progressive change이다. 원인으로서는 첫째, 대합치의 상실로 인한 supraeruption이 가장 많고 apical 부위에 cementum이 생긴다. 둘째, periapical infection의 결과로 인한 inflammation으로도 생기나 이때는 apex에서 약간 떨어진 치아면에 cementum이 생기게 된다. 그 외의 원인으로서는 hyperocclusion과 과거의 파절부위 healing

전신질환(hyperpituitarism)과의 관련, Paget's disease등이다. 정상적으로 치아의 방사선 사진상에서 cementum을 잘 찾을 수는 없으나 이때의 cementum은 dentin보다 더 radiolucent하나 찾아 볼 수 있겠다. (mineral content : dentin ; 65%, cementum ; 50%)이 경우 lamina dura는 cementum의 outline을 따라 이어지고 periodontal ligament space는 정상이다. 치료는 불필요하나 원인제거는 중요하다. 그리고 root 형태로 인해 발치시 어려움이 있겠다.



Fig. 1. supraeruption




Fig. 2. apical infection

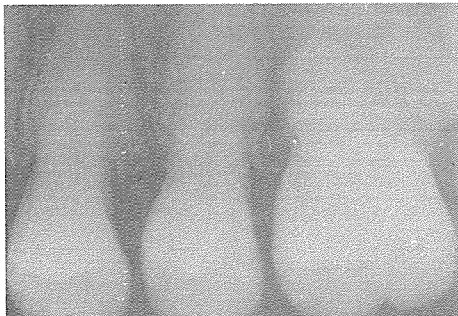


Fig. 3. Paget's disease

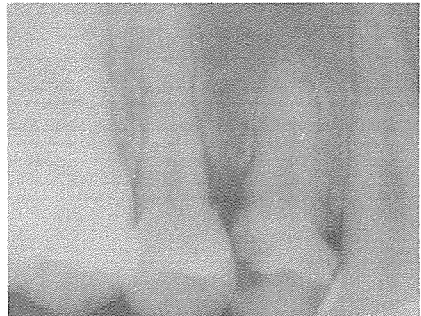


Fig. 4. idiopathic

정우치과기공소
Jung Woo Dental Lab.