

3) 이식을 이용한 전정성형술 (Grafting vestibuloplasty)

전정성형술 후에 발생하는 relapse 를 보상할 만한 골의 양이 충분치 못하거나 과거에 골이식을 하였거나 또는 거다란 결손이 있는 경우에 상피 이식을 생각할 수 있다.

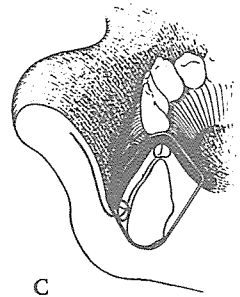
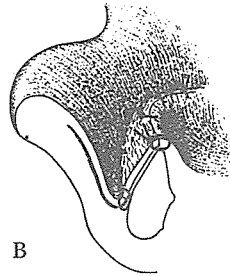
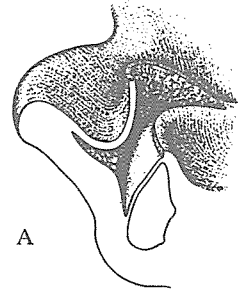
상피이식의 장점은 상처의 수축에 의하여 발생하는 relapse 가 적고 결손부의 조기 피개나 환자의 불편이 적고 보철물을 빨리 설계할 수 있다는 점이다. 반면 단점으로는 donor site 의 이차적인 wound 가 있으며 graft 의 채취에 대한 문제점이 있다.

술식

- 치조능에 mucogingival junction 을 따라 절개한 다음 순협측 피판을 만든다. 이 다음 전정을 suprapariosteal dissection 을 하여 깊게 한다. (그림 A 참조)

- 점막피판을 전정의 기저부에서 골막에 봉합하고 피부 또는 점막 이식편을 골막면에 피개한다. 이식편은 구개점막, 협점막, 피부의 split thickness graft 등을 이용한다.

- Suture 를 circumferential wiring 또는 Suture 에 의하여 약 10일정도 고정한다.



신일치과기공소

代表 孫 永 受

서울 · 중구 남대문로 5가 6-25(신한빌딩 402호)

☎ 756-2875 · 2876