

Furcation involvements

○ Tunnel preparation

• 적응증 : class II 나 class III involvement 된 경우로, 치근 사이에 interdental toothbrush에 의하여 interradicular cleansing을 허용할 수 있는 space가 있는 경우

• 술 식

- ① 국소마취하에 mucoperiosteal flap을 제낀다.
- ② Root planing을 실시한다.
- ③ Coarse diamond stone이나 chisel을 사용하여 osteoplasty를 실시하여 주고, bone file을 사용하여 협설측의 furcation area를 관통시켜줌으로써 interdental brush로 interradicular cleansing을 할수 있게 하여준다.
- ④ Flap을 재배치 시키고 봉합한다.
- ⑤ 치주포대를 도포한다.
- ⑥ 1주일 후에 치주포대와 봉합사를 제거하고 check-up한다.

○ Root resection

• 적응증 : deep class II, class III involvement 가 있는 경우로 한쪽 치근에 치근단병소가 있거나 심한 치주조직의 파괴가 있으면서 다른쪽 치근은 비교적 건강한 경우.

치근절단시 고려사항으로는 치근 주위에 잔존하는 지지조직의 양, 치근의 견고성, 신경치료 및 보철치료의 가능성 여부, 치근단의 상태 및 치조틀기 내에서의 치근의 위치등이 있다.

- ④ 치아의 치근이 절단된 부위를 원래 치아의 외형과 유사하도록 smooth하게 형성하여 주다 (그림 8).
- ⑤ Saline으로 세척한 후, flap을 재배치 시키고 봉합한다(그림 9).
- ⑥ 치주포대를 도포한다.
- ⑦ 1주일 후에 치주포대와 봉합사를 제거하고 치아의 외형을 다시 검사한다.

• 술 식

- ① 유지시키려는 치근을 신경치료 한다.
- ② 신경치료를 x-ray상에서 확인한 후 full-thickness flap을 제낀다(그림 6).
- ③ Tapered fissure bur를 사용하여 cemento-enamel junction하방의 치근이 분리되기 시작하는 부위에서 치근을 절단한 후, elevator로 절단된 치근을 제거한다.

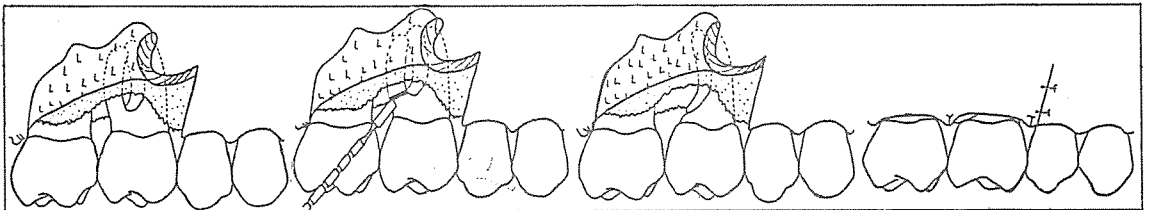


그림 6.

그림 7.

그림 8.

그림 9.

신일치과기공소

代表 孫 永 受

서울·중구 남대문로 5가 6-25(신한빌딩 402호)

☎ 756-2875 · 2876