

- 근관치료를 위한 근관형태(7)

하악 제 1대구치의 근관형태

하악 제 1대구치는 근심과 원심에 두 개의 치근을 가진다. 근심치근에는 협설측으로 두 개의 근관을 가지며, 치근단공은 공통된 하나인 경우(그림1)가 있으나 일반적으로 각각의 근관에 독립된 치근단공(그림 2)을 가진다. 근심협측 근관은 만곡된 경우가 많으며 근관입구로의 접근은 원심설측 방향에서 용이하다. 근심설측 근관은 직선적이며 근관

입구로의 접근은 수직방향에서 용이하다. 그림 3은 치수강외저 치근분지부에서 치아를 횡절단한 경우 근관의 형태를 보여준다. 원심근관은 협설방향으로 타원형 형태를 하고 있으나 치근단부로 갈수록 원형의 근관을 이룬다. 원심근관은 일반적으로 하나의 치근단공을 가지나 치근단부에서 측지근관을 나타내는 경우가 있고, 또는 협측과 설측에 두개의 독립된 근관과 치근단공을 가지는 경우도 종종 발견된다(그림 4).

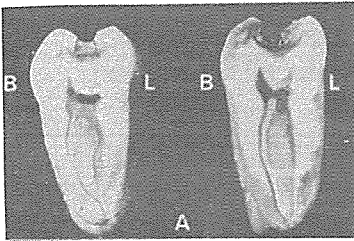


그림 1.

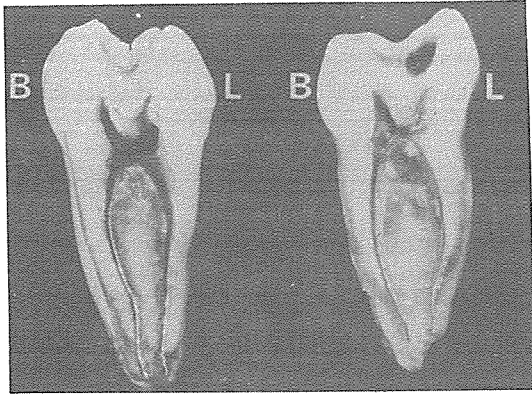


그림 2.

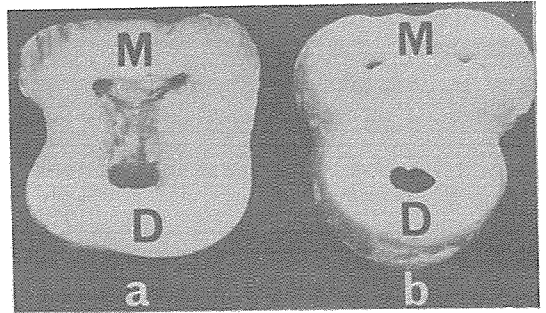


그림 3.

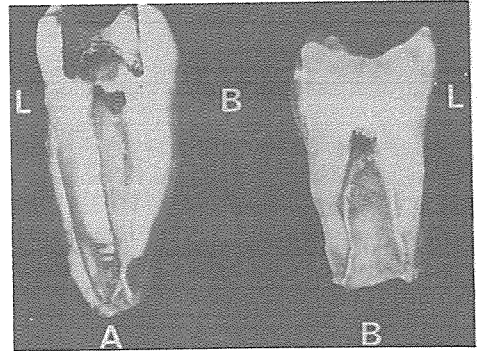


그림 4.

崔鍾煥 치과기공소

서울·종로구 송인동 1081

전 화 : 923-6671 · 923-2998