

先天性 食道閉鎖 및 氣管食道瘻

— 1 例 報告 —

손 동 섭* · 이 종 욱* · 조 대 윤* · 양 기 민*

— Abstract —

Congenital Esophageal Atresia with Tracheoesophageal Fistula — A Case Report —

Dong Suep Sohn, M.D.,* Jong Wuk Lee, M.D.,* Dai Yun Cho, M.D.,* Ki Min Yang, M.D.*

The first description of the pathologic anatomy of esophageal atresia was presented by Durston in 1670, it was not successfully treated until 1939 when the first two survivors of staged correction were described by Ladd and Levin.

In 1941 Haight and Towsley performed the first successful primary repair. Recently we were experienced a case of esophageal atresia with tracheoesophageal fistula an infant patient who presented the symptoms of vomiting and dyspnea.

The diagnosis was made by the esophagography with Dianosil.

The operation was performed extrapleurally through 4th intercostal space after gastrostomy. The fistula was closed by triple ligation and the upper pouch was then brought into apposition with the presenting surface of the lower esophageal segment and an end to side anastomosis was fashioned with a single layer of sutures.

Operative patient tolerated all the operative procedure well in spite of postoperative respiratory complication and recovered uneventfully, permitted feeding on 9th postoperative day after esophagography.

緒 論

식도의 선천성 폐쇄는 1670년 William Durston⁵⁾에 의해서 최초로 쌍생아중 하나에서의 기형을 報告되었고 1967년 Thomas Gibson²⁾이 하부 기관식도루와 동반된 예를 최초로 기술하였다. 그후 Ladd³⁾와 Levin⁴⁾이 단계적인 수술을 시도하여 성공하였고 1941년 Haight⁶⁾등이 근막강외를 통해 기관식도루를 절찰봉합하고 상하부 식도를 단단분합하여 일차 수술을 성공한

이래 많은 성공을 보이고 있다.

국내에서도 다수의 기관식도루를 성공적으로 수술한 치험이 보고되었다⁶⁻¹¹⁾.

본 중앙대학교 흉부의과에서는 기관식도루를 동반한 선천성 식도폐쇄 1 예를 수술치험하였기에 문헌 고찰과 함께 보고하는 바이다.

症 例

환아는 모 개인 산원에서 전치 태반으로 자궁내 임신 39주에 제왕절개 분만된 체중 2.5 kg의 남아로서 出生부터 반복하여 흡입에도 불구하고 거품이 있는 점액성 타액의 과다분비가 계속되면서 생후 약 12시간후 첫 수유 도중에 구토와 함께 호흡곤란으로 생후 2일째 본

* 中央大學校 醫科大學 胸部外科學教室

* Department of Thoracic and Cardiovascular surgery,
College of Medicine, Chung Ang University
1987년 9월 1일 접수

원 응급실을 통해 소아과로 입원하였다. 입원당시 소견상 전신상태는 비교적 무력하고 중등도의 탈수 현상을 보였으며 체온은 36.8°C, 맥박은 분당 150회, 호흡수는 분당 40회였으며 전신에 약간의 황달이 관찰되었다. 불규칙한 호흡으로 흉벽의 수축을 볼 수 있었으며 청진소견상 호흡음은 폐전체에서 수포음을 들을 수 있었고 심음에는 이상이 없었다. 복부에서는 팽창은 없었으나 간비대가 1횡지 있었고 사지에는 오른손 엄지열에 polydactyilia가 관찰되었다. 혈액검사에는 백혈구가 14000/mm³, 혈색소가 16.4 gm%, 헤마토크릿이 49이었고 Na 131 mEq/L, K 4.1 mEq/L, Cl 90 mEq/L였으며 소변검사에서는 정상이었다. 흉부X-선 단순촬영상 양측 폐야에서 미만성 air trapping과 폐침윤이 있었고 상부위장관에 공기음영을 볼 수 있었다(Fig. 1).

식도내 카테터를 삽입하여 수용성 조영제인 Dianosil을 사용해 식도조영을 시행하였는데 상부식도는 맹관으로 팽대되어 있고 하부식도는 전혀 조영되지 않는 것을 확인하였다(Fig. 2). 하부식도의 조영없어도 상부위장관에 공기가 찬 것으로 보아 기관식도루가 인정되었다.

입원후 온욕기에서 체온유지, 산소공급, 항생제 투여, 금식 및 전해질 수액제 공급, 식도 및 구강내강 분비물 흡인으로 전신상태를 호전시킨 후 입원 2일째 위루성형술을 시행하여 이를 통해 수유를 시작하였다. 계속적인 구강내 분비물의 제거에도 불구하고 기도내 흡입이 일어나 청색증이 빈번히 생겨 입원 8일째 체중 2.5 kg으로 수술을 시행하였다.

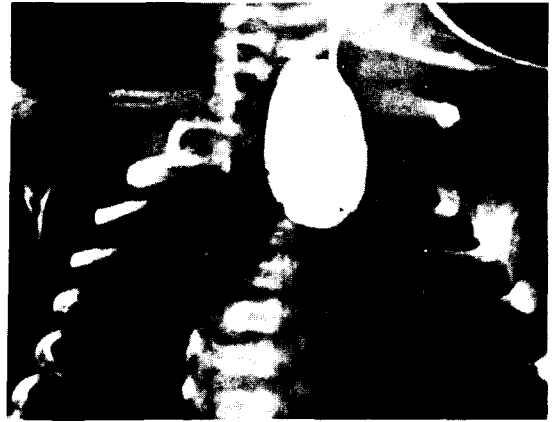


Fig. 2. Preoperative esophagogram shows upper esophageal blind pouch.

수술은 전신마취하에 세대정맥을 통해 정맥 카테터를 삽입하여 route를 확실히 하고 우측 후측방 개흉술로 제 4 늑간을 통해 늑막의 접근방법을 시행하여 Azygos vein을 분리결찰하여 식도를 노출시켰다. 상부식도는 직경 1.2 cm 정도로 비후된 맹관으로 팽대되어 있었고 구강내로 삽입된 카테터가 축지될 수 있었으며 하부 식도는 직경 7mm 정도의 상단이 기관분지부의 상부에서 기관과 누공으로 연결되어 호흡에 의해 하부 식도가 팽창이 되는 것을 관찰할 수 있었다. 기관식도 누공을 3번 결찰시킨 후 상하 식도단간의 거리를 근접시키기 위해 식도주위의 조직을 조심히 박리한 후 양측 식도맹관부에 stay suture은 걸고 팽대된 식도 상부의 맹관부

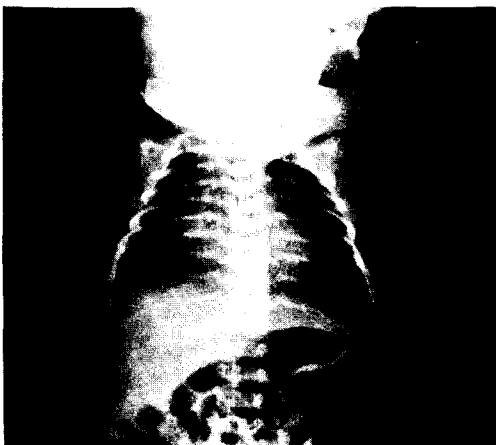
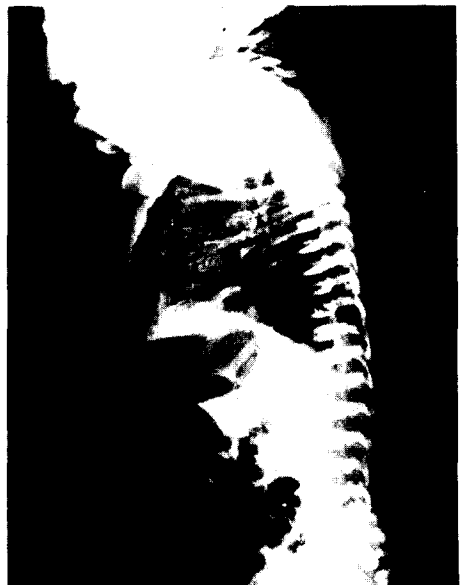

Fig. 1. Preoperative simple chest PA and lateral view.



考 按

를 절개하고 하부식도를 절개한 후 상부식도 전층과 하부식도의 전층을 5-0 prolene으로 단순 단층분합을 시행후 식도 카테터를 하부식도를 통해 위까지 위치시켰다. 늑막의쪽에 제 8 늑간을 통해 심장수술에 사용하는 vent catheter 22 Fr.을 삽입해 배액시키고 흉벽을 층층 봉합하였다.

수술후 온육기에서 치료중 호흡곤란과 심계항진이 생겨 몇 차례 수시간동안 인공호흡기(Bourns infant ventilator)로 부착하여 호흡을 도와주었으며, 전신경련이 일어나 테타니로 생각해 칼슘의 정맥내 공급으로 치료가 되었다. 수술후 3일째부터 위루성형술 부위를 통해 5% 포도당액을 공급하였다. 술후 위상엽에 무기폐, 기흉등이 생겨 그때마다 적절한 치료를 하고 술후 9일째 식도조영술 촬영을 시행한 결과 식도협착이나 누출은 관찰되지 않았다(Fig. 3). 누출이 없는 것을 확인후 경구로 보리차와 포도당액을 섭취시키고 늑막강외에 있는 vent 카테터를 제거하였다. 처음에는 경구와 위루성형술 튜브로 겸하여 섭취시키고 구토나 역류가 없는 것을 확인후 위루성형술 튜브를 막고 전부 경구로 섭취시켰다. 술후 20일째 위루성형술 튜브는 제거하였다.

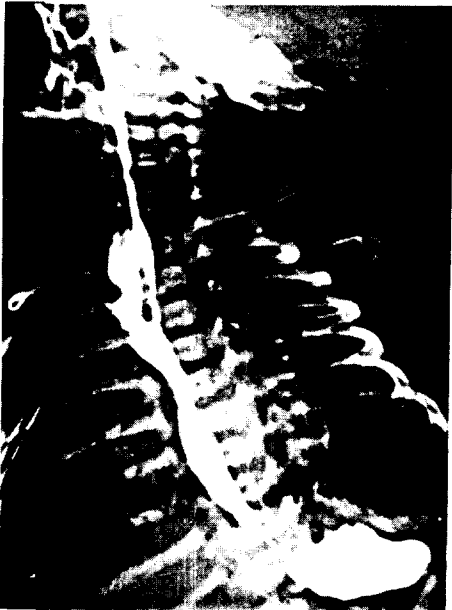


Fig. 3. Postoperative esophagogram shows good patency and dye passage without pathologic findings such as stenosis or anatomical leakage.

태생학적으로 식도와 氣管은 胎生 3~4週에 前腸으로부터 發生되어 이는 점차로 깊어져서 기관식도중격에 의해 태생 8주 이전에 식도와 분리된다. 이때 기관식도 중격이 정중선에서 분리가 불완전하게 되면 기관식도루가 남게 된다^{12~14}.

발생빈도는 Kirkpatrick¹⁵에 의하면 4000명의 신생아중에 1~3명 정도의 율로 나타나고 대개 2500~4000명중 1명꼴로 비교적 드문 선천성 질환이다¹³. 유전적인 관계도 특이한 관련은 없으며 일반적으로 남녀 성별 차이도 없다고 한다^{16,17}. 출생순서와의 관계에서 Ingall¹⁶은 30.3%에서, Gates²²는 41.2%에서 첫번째 출생아였다고 하는 바 다소 첫번째 출생아에서 호발한다는 보고가 있다. 산모의 임신중 양수과다증과 동반하는 일이 많이 보고되어 있으나 정설은 없다^{18~20}.

본 기형중 약 50%는 타장기의 기형을 동반하여 Mellius²¹에 의하면 본 기형의 26%는 심장 및 혈관계의 기형을 동반하며 그의 소화기, 비노기의 기형, 선천성 항문폐쇄증, 근위 신경계 및 안면 기형의 순으로 점유한다. 이러한 타 장기의 기형은 생존을 특히 술후 생존율에 밀접한 관계가 있어 Mellius²¹은 심장 및 순환기의 기형이 있으면 90%의 사망율을 나타낸다고 한다.

본 증의 분류는 식도기관루의 유무, 위치 및 식도폐쇄와의 위치 관계등 병리생리학적으로 증상, 치료, 예후판정에 밀접한 관계를 가지는데 Vogt, Gross 및 Swenson에 의해 각각 분류되어 있다. Vogt의 분류에서 H형이 제외된 것 이외에는 각각 5가지의 분류가 비슷하며 Gross분류의 C형, Swenson의 1형, Vogt의 IIIb형, 즉 상부 식도 맹관 및 하부 식도루가 동반된 형이 가장 많으며 본원 1예도 이에 속한다.

임상증상은 기형의 형태에 따라 약간의 차이를 보이나 대체로 출생후 구강내에 점액성 분비물의 유출을 보이고 일시적 혹은 계속적인 호흡장애 및 포유후에 젖을 토하게 된다. 또 포유후에 기침 및 청색증 등의 호흡장애를 보이고 흉부 청진상 많은 수포음을 들을 수 있는 경우에는 식도상부와 기관사이의 누공의 존재를 의심케 한다.

진단은 모든 증상과 이학적 소견 등에 의해 의심할만한 증상이 있을 때는 확인해야 한다. 진단이 빠를수록 합병증이 적고 생존할 가능성이 많다. 가장 용이하게 진단을 확인할 수 있는 검사법은 Nelaton 카테터를 비공

에서 식도내에 삽입하면 선단이 구강내에 반전(coil up)하게 되어 그대로 단순 X-선 사진을 촬영하면 폐쇄된 위치가 카테터의 반전된 상태에서 관찰할 수 있다. 흉부와 복부를 포함한 X-선 사진이면 동시에 폐렴의 존재, 소화관내의 공기의 유무를 확인할 수 있다. 카테터에 의한 조영제 주입은 소량의 조영제로 투시를 관찰하면서 상제를 높이고 주입하면서 진로를 관찰한다. 조영제는 수용성 유기요도제(Lipiodol, Dianasil)을 최소한 사용하고 또 촬영후 즉시 조영제를 흡입배제하여 줄 필요가 있고 Barium은 기관지 경련이나 폐에 염증성 병변을 초래하기 쉬우므로 사용하지 않는 것이 좋다¹³⁾.

치료는 우선 폐의 합병증을 막기 위해 구강내에서 식도 맹관에 걸쳐 저류되는 타액을 삽입한 카테터에 의해 지속적으로 흡입배제해 가면서 항생물질 투여, 수액 및 전해질요법으로 전신상태를 관찰한다. 때에 따라서는 위 내용물의 역류와 복부 팽만으로 인한 호흡장애가 심할 때는 응급 위루성형술이 필요하다^{13,14)}. 근본적인 치료법은 1943년 Haight가 기관식도루의 분리봉합과 상하식도를 단단문합술을 시행하여 성공한 이래로 이방법이 널리 사용되고 있다¹⁾. 경우에 따라서는 단계적 문합술을 시행하는데, 무產이나 미숙아로 체중이 1800 gm 이하이거나 다른 합병된 질환이 있을 때 시행해야 한다^{5,13)}.

식도를 노출시키기 위해 종격동에 도달하는 방법은 흉강내 접근방법 또는 흉막의 접근방법이 있는데 흉강내로 들어가는 방법은 수술시간을 단축시킬 수 있는 반면에 흉막외로 들어갈 경우에는 수술을 폐를 보호하여 합병증을 줄일 수 있고 또 식도문합 부위에 노출이 생길 경우에도 직접 늑막강과 연결이 없이 종격동에서 배액되기 때문에 사망율과 이환율을 감소시킬 수 있는 장점이 있다¹³⁾. 식도문합 방법은 Haight가 시행한 기관식도루 분리봉합 및 상하 식도 단단문합술이 가장 많이 사용되며 여기에는 단순복층 문합방법과 단층 문합방법이 있고 Beardmore²³⁾의 허부 식도기관루를 결찰하고 단순단층문합술을 시행하는 방법이 있다. 그러나 상하의 식도 맹단 사이에 거리가 있으면 양자를 끌어 모아 문합하기가 곤란하다. 이와 같은 예에서는 식도기관루 폐쇄, 위루성형술에만 그치고 환자의 성장을 기다려서 식도맹단의 발육 연장을 기대하든가 적극적으로 부지등에 의한 기계적 연장을 시도하여 단계적으로 대략 1세 이상 되고 나서 공장 및 대장으로 식도재건술을 시행하기도 한다.

수술후에는 보육기내에서 적당한 온도와 습도 내에서

산소공급이 필요하다. 가장 중요한 것은 많은 예에서 사망원인이 될 수 있는 수술후 폐렴, 무기폐등의 발생을 예방 치료하는데 치중해야 하며 수술후 며칠 동안은 의료진의 지속적인 관찰을 요하게 된다. 수술후 수액을 잘 조절하여 전해질 보충에 힘쓸 것이며 위루관 급식은 포도당용액으로 수술 다음 날부터 주고 수술후 7~10일 후 식도조영술을 시행하여 누출이 없을 시에 경구로 먹이면서 위루관으로도 겸하여 투여하면서 경구투여가 좋으면 위루관을 제거하되 식도의 만기 협착을 생각하여 약 1개월동안은 보존하는 것이 좋다고 한다²⁴⁾. 흉관은 식도조영술후에 식도유출이 없는 것을 확인후에 제거하는 것이 좋다.

수술결과는 Waterston 등에 의하면 출생시 체중이 2500 gm 이상이고 폐렴이나 타장기에 이상이 없을 경우는 수술생존율이 95%이고 체중이 1800~2500gm이고 중등도의 폐합병증이 있고 직접 생명에 지장이 없는 타 기형을 병발할 경우는 68%, 체중이 1800 gm 이하이고 폐합병증이나 타 기형이 심한 경우는 생존율이 6%가 된다²⁵⁾.

결 론

중앙대학교 의과대학 흉부의과학교실에서는 선천성 식도폐쇄 및 기관식도루를 동반한 1예를 늑막의 접근 방법으로 식도를 노출시켜 누공을 결찰하고 상하부식도를 단순단층문합하여 좋은 결과를 얻었기에 문헌고찰과 함께 보고하는 바이다.

REFERENCES

1. Haight, C., and Towsley, H.A.: *Congenital atresia of the esophagus with tracheoesophageal fistula. Extrapleural ligation of fistula and end to end anastomosis of esophageal segments. Surg. Gynecol. Obstetr.* 76:672, 1943.
2. Martin, L.W.: *Management of esophageal anomalies, Pediatrics.* 36:342, 1965
3. Ladd, W.E.: *The surgical treatment of esophageal atresia and tracheoesophageal fistula. New Eng. J. Med.* 230:625, 1940.
4. Leven, N.I.: *Congenital atresia of the esophagus and tracheoesophageal fistula: Report of successful extrapleural ligation of fistulous communication and cervical esophagostomy. J. Thorac. surg.* 10:648, 1940.
5. Durston, W.A.: *A narrative of a monstrous birth in*

- Plymouth, October 22, 1670: Together with the anatomical observations, taken thereupon by William Durston, Doctor in Physick and Communicated to Dr. Tim Clerk. Philos Trans R Soc Lond. 5:209-2098, 1970. cited from 14*
6. 짝문섭, 김세화, 이홍균, 이두봉 : 선천성 식도 폐쇄증 및 기관식도루의 임상적 고찰. 대한흉부의과학회지 3 : 25-30, 1970.
 7. 김수용, 김세환, 김영우 : 선천성 식도루수술 1예 보고, 대한흉부의과학회지 3 : 21-24, 1970.
 8. 노준량, 장돈식, 이 영, 김종환, 서경필, 이영균 : 선천성 식도폐쇄증 4예 보고. 대한흉부의과학회지 5 : 153-158, 1972.
 9. 김형목, 유건일, 이관재, 임세영, 독고영창 : 선천성 식도폐쇄 및 기관식도루. 대한흉부의과학회지 6 : 89, 1973.
 10. 채성수, 이철새, 선 경, 김학제, 김형목 : 선천성 식도폐쇄 및 기관식도루. 대한흉부의과학회지 15 : 127-130, 1983.
 11. 김종진, 고재웅, 임진수, 최형호, 장정수 : 선천성 식도폐쇄 및 기관식도루 1예 보고, 대한흉부의과학회지 6 : 358, 1986.
 12. Clark, D.B.: *Congenital atresia of the esophagus and tracheoesophageal fistula. In:Mcnaair, T.J. eds.: Emergency Surgery 9th ed. Bristol. Johnwright and Sons Ltd. 1972.*
 13. Gibbon, J. H. and Camishion, R.G.: *The esophagus. Surgery of the Chest. 4th ed. W.B. Saunders Company, 1983.*
 14. Azimi, F., and O' Hara, A.E.: *Congenital intramural mucosal web of the esphagus with tracheoesophageal fistula, Amer. J. Dis. Child. 125:92, 1973.*
 15. Kirkpatrick J.A.: *A complex of anomalies associated with tracheo-esophageal fistula and esophageal fistula. The American J. of roentgenology, radium therapy and nuclear medicine, 95:208, 1965.*
 16. Ingalls et al.: *Esophageal atresia and tracheoesophageal fistula, epidemiologic and teratologic implication. New Eng. J. Med. 240:987, 1949.*
 17. Plass, E.D.: *Congenital atresia of esophagus with tracheo-esophageal fistula. John's Hopkins Rep. 18:259, 1919.*
 18. Holder, T.M. and Ashcraft, K.W.: *Esophageal atresia and tracheo esophageal fistula. Am. J. Thorac. Surg. 9:445, 1970.*
 19. Ronald D.G. Amon R.: *Cardiovascular malformations associated with tracheoesophageal fistula and esophageal atresia. Pediatrics 57:87, 1976.*
 20. O'Neill J.A. Jr.: *Esophageal abnormalities in childhood and their managment. Thoracic and Cardiovascular surgery 4th ed. Appleton-century-cortts, 1982.*
 21. Mellins. R.B.: *Cardiovascular anomalies and esophageal atresia, American J. of disease of children. 107:160, 1966.*
 22. Gates, R.R.: *Human genetics. Macmillan Co., 1946.*
 23. T.C., burnet, C., and Beardmore, H.E.: *A variation in the operative technique for the treatment of esophageal atresia with tracheoesophageal fistula, J. Pediatr. Surg., 2:118, 1967. cited from 137*
 24. Romsdahl, M.M. et al.: *Trecheo-esophageal fistula and esophageal atresia. J. Thoracic and Cadiovas. Surg. 52:571, 1966.*
 25. Waterston, D.J. Bohnham-Carter, R.E., and Aberdeen, E.: *oesophageal atresia and tracheoesophageal fistula. A study of survival in 218 infants, Lancet 1:819, 1962.*