

농도 보상용 셀로판지를 사용한 흉부촬영에 대한 검토

고려대학교 의과대학 부속 혜화병원 방사선과

김영환 · 이창엽 · 김창남 · 허 준

Abstract

A Study of Chest Radiography with Cellulose Paper

Young Whan Kim, Chang Yup Lee, Chang Nam Kim, Joon Huh
Dept. of Radiology, Haewha Hospital, Korea University Medical Center

To compensate density of abnormal lung field for density of normal lung field, used each cellulose paper calculated sensitometry and contrast.

As apply clinic part to the result:

We are able to compensate density of abnormal lung that is pleural effusion atelectasis, etc for normal lung.

We believe this method is good one because the method is simple to change exposure and the material is cheap enough to be accessible to every one and easily buyable and we need not be afraid of loss of image quality.

I. 서 론

흉부 단순촬영에서 폐야와 불투명 폐야의 피사체 대조도는 좋아서 양자의 농도차는 크다. 이에 대응하기 위해서 고관전압 촬영이나 관용도가 큰 필름을 사용하고 있으나 큰 개선을 기대할 수는 없으며, 특히 불투명 폐야를 보기 위해서는 농도보상형 금속여과판을 쓰고 있으나 필름 대조도에 변화가 오고 사용하는데도 불편이 있어 만족할만한 촬영법이라고만 할 수 없다.^{1,2)}

저자는 지금까지 사용되고 있는 촬영법에서는 찾아 내지 못한 인자를 칼라 셀로판지에 의존하여 실험을 하였다. 즉 칼라 셀로판지를 필름과 증감지 사이에 삽

입하고 형광체에서 발생하는 가시광을 셀로판지의 칼라에 따라 분광시키면 필름에 감광되는 빛의 양은 삽입된 셀로판지의 색광에 따라 임의로 가감시킬 수 있고 또한 필름 대조도의 면에서 셀로판지를 쓸 경우에는 금속 여과판을 쓸 경우와는 달라서 광량만을 변화시키므로 필름 contrast가 인정되고 사용하기가 간편하다고 사료되어 본 실험을 착수하게 되었다. 그 결과 다행히 실용성 있는 좋은 성적을 얻게 되어 그 성과를 보고 하는 바이다.

II. 실험방법 및 결과

시중에서 판매되고 있는 칼라 셀로판지를 색광별로

청색, 녹색, 황색, 적색을 전면 증감지와 필름 사이에 삽입시켜 계단노광을 하고, 셀로판지를 사용하지 않을 경우와의 비감도 및 contrast를 구한 결과는 그림 1~3과 같다.

감도의 저하는 셀로판지를 쓰지 않을 경우를 100

으로 하면 청색, 적색, 황색, 녹색으로 저하되고 있으며 contrast는 별 변화가 없다.

색광에 따르는 농도의 변화는 그림 4와 같이 청색이 좋으며 적색과 연두색은 약간 저하되나 황색과 주황색은 그보다 증가되고 있었다.

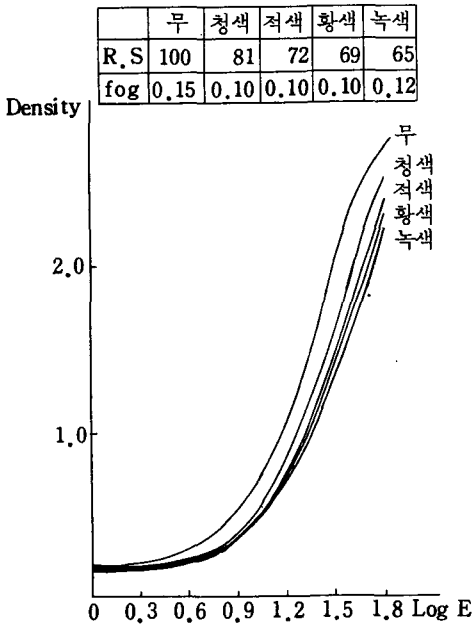


그림 1. 각 색광의 셀로판지를 사용한 특성곡선

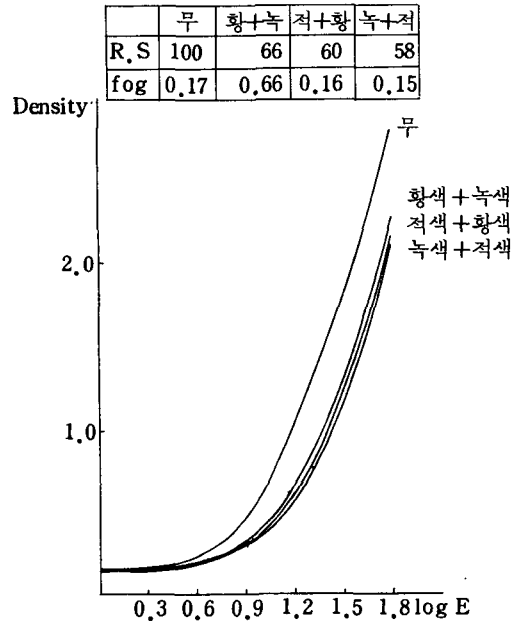


그림 2. 각 색광의 셀로판지를 복합 사용한 특성 곡선

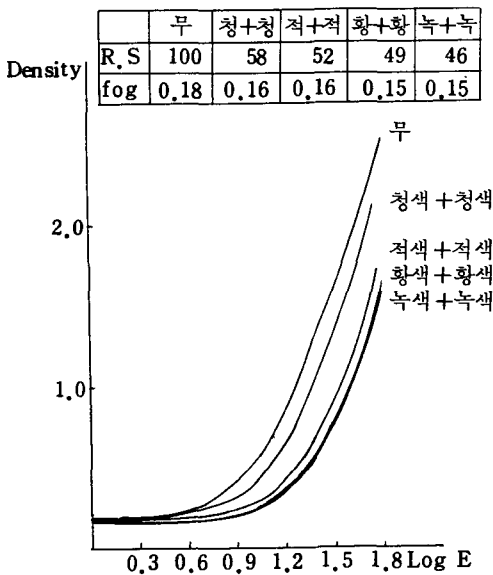


그림 3. 같은 색광 셀로판지를 중복 사용한 특성 곡선

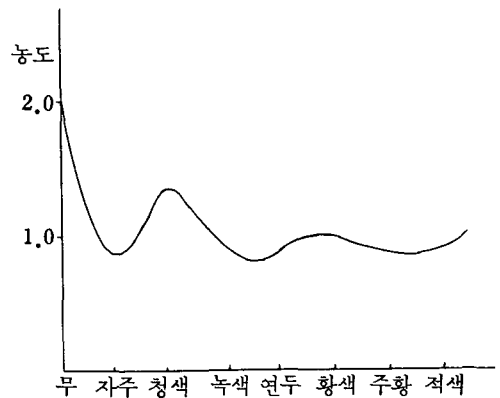


그림 4. 셀로판지의 색광에 따르는 농도 분포

표 1. 흉부의 각 부위별 아크릴 두께

부위	분류	KVP		80 KVP		120 KVP	
		농도	아크릴두께(cm)	농도	아크릴두께(cm)	농도	아크릴두께(cm)
쇄골과 늑골이 접치는 부위		0.06	12.3	0.60	9.2		
늑골 3개가 접치는 부위		0.55	12.7	0.69	8.6		
늑간		0.20	8.7	1.35	5.3		
폐문		0.68	11.6	0.51	9.8		
폐종격		0.52	13.0	0.35	11.3		
심장		0.30	16.0	0.14	18.0		

표 1은 흉부의 각 부위별 아크릴 두께로서 불투명 폐야의 농도를 건강 폐야 농도로 하기 위해서는 노광량을 최소한 2배 증가시키고 건강 폐야에 적당한 셀로판지를 삽입 촬영하여 농도를 보상할 수 있다.

임상응용에

증례 1은 우측 상엽과 하엽에 폐결핵이 있고, 우측 하엽의 흉막이 두꺼워진 환자로서, 셀로판지를 이용한 농도 보상법을 시행한 후 흉막이 두꺼워진 부위와 우측 상하엽이 선명히 나타났으며, 증례 2는 좌측폐에 진행성의 결핵이 있는 환자로서, 셀로판지를 사용함으로써 폐의 변위 종격동의 전이의 정도가 선명한 상을 얻을 수 있었고, 증례 3은 양측 폐에 진행성의 결핵이 있고, 좌상엽에 공동이 있는 환자로서, 셀로판지를 사용함으로써 흉막유착이 있는 부위와 공동이 있는 부위의 윤곽 및 주변의 상황이 더욱 선명히 묘사된 좋은 상을 얻을 수 있었다. 증례 4는 우측

하엽에 무기폐가 있는 환자로서 셀로판지를 사용한 필름에서는 무기폐와 더불어 흉막이 두꺼워진 것과 흉막 내에 공기가 차 있음을 선명히 묘사시켜 주었다.

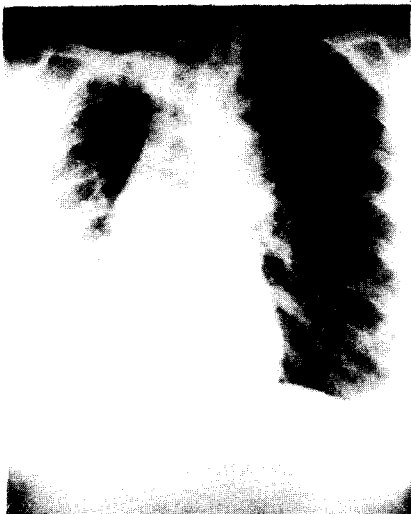
III. 고 안

늑막비후, 무기폐 등 불투명 폐야는 일반엑스선 촬영으로는 불투명 폐야의 필름 농도가 정상 폐야측 필름 농도에 비해서 저농도가 되어 내부병소의 진단이 곤란하게 된다.

이와같은 증상에 대해서 정상측의 폐야 대조도에 별 영향없이 불투명 폐야를 정상적인 폐야농도와 같게 하기 위한 보상인자를 셀로판지에 의존하고, 필름 특성곡선에서 비감도치를 구해 분광감도 곡선을 작성하였다.

셀로판지를 사용하지 않을 경우를 1로 하면 청색, 황색, 적색의 순으로서, 노출배수는 각각 1.7, 1.9

(증례 1)



셀로판지(-)



셀로판지(+)

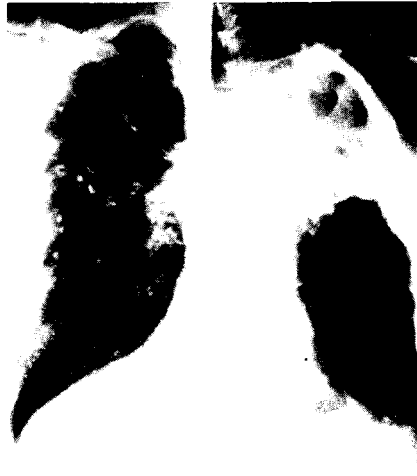(증례 2)



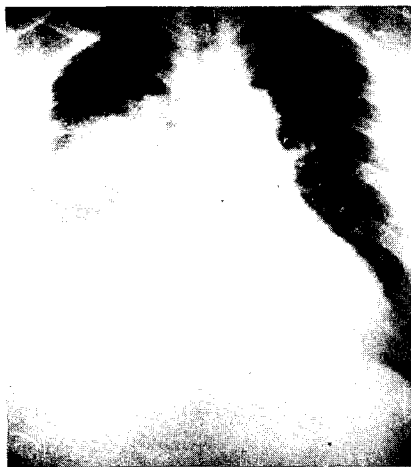(증례 3) 셀로판지(-)



셀로판지(+)



(증례 4) 셀로판지(-)



셀로판지(+)



셀로판지(-)

셀로판지(+)

2.0, 2.2로 되며 이 수치에 의해 농도 0.5 정도를 1.2 정도로 보상할 수 있었다.

또한 황색, 녹색, 적색을 중복 사용할 경우, 즉 황색과 녹색을 중복시킨 연두색의 노출배수는 1.52, 적색과 황색을 중복시킨 주황색에서는 1.67, 적색과 녹색을 중복시킨 자주색에서는 1.72이며 각 셀로판지를 1매씩 사용할 경우에는 노출배수는 1.23~1.54였다.

이와같은 결과에서 청색이 가장 강하고 녹색에서 높아지고 있었으며 林⁵⁾의 보고는 등색과 적색은 그 치가 떨어져 있어 상반되는 결과를 나타내고 있다.

더욱 생각할 수 있는 것은 셀로판지의 색광을 다양하게 연결시킴으로서 미세한 농도차를 보상할 수 있다고 사료된다.

불투명 폐야의 농도보상 방법으로는 X선관측에 각종 보상여과판을 사용하는 방법과 카세트의 전면에 구리판을 부착시키고 촬영하는 방법이 있으나 선질의 존성이 있어 적합한 관전압의 선정이 요망된다.⁵⁾

감도보상용 증감지를 이용하는 방법과 감도가 자기 다른 필름과 증감지를 연결시키는 방법도 좋은 결과를 얻고 있으나, 이것은 정해진 감도범위 이외에는 이용하기 곤란하다.⁶⁾

이를 보완할 수 있는 것이 필름과 증감지 사이에 칼라 셀로판지를 삽입하는 것으로서, 증감지에서 발광되는 4300 Å 부근의 발광 색광을 변화시켜 필름의 농도를 보상하거나 억제시키는 것이다.

이 방법은 이용하기 간편하고 진단가치가 높아서 칼라 셀로판지와 필름농도 및 식별능의 관계는 앞으로 규명해야 할 큰 과제라 사료된다.

IV. 결 론

불투명 폐야의 농도를 정상폐야의 농도까지 보상하

기 위해서 각 색광의 셀로판지를 사용하여 감도와 대조도를 구하고, 그 수치를 불투명 폐야에 대해서 임상에 응용한 결과, 늑막비후, 무기폐 등 공기함량이 작은 폐야에서 농도를 정상적인 폐야와 같이 보상할 수 있었다.

이 방법은 노광량만을 변경시키므로 그 방법이 간단하고, 또한 재료도 염가로 쉽게 구할 수 있는 동시에 화질의 손상이 없어서 좋은 방법이라 사료된다.

참 고 문 헌

1. 林 太郎·關 守雄·宮崎正道: 胸部係數撮影法の研究(第4報), 化學療法研究所 彙報 23:40, 1970.
2. 中村 實: X線寫眞の畫質にあよぼす因子の研究, 日本放射線技術學會雜誌, 20(4):243, 1965.
3. 林 太郎: 胸部係數撮影法の研究(第6報): 第29回 日本放射線技術學會總會 抄録集, 40; 1973.
4. 兩宮伸司·上村忠男·杉 健造·中村 大石眞砂美: 鉛箔使用による簡單な補償フィルタの作成について(第1報) 日本放射線技術學會雜誌 40(5):773, 1984.
5. 高橋大器: ポリエチレン Gd コンビネーション フィルタ(第1報) 胸部斷層用補償フィルタの試作, 日本放射線技術學會雜誌, 40(5):773, 1984.
6. 荒川不次男·井荷卓見·中野是弘·東田善治·洞田貫誠志·中村光夫: 胸部撮影用感度補償増感紙の試作, 第42回 日本放射線技術學會總會豫稿集, 88 1986.
7. 上田克彦·大塚昭義·橋田昌弘·山内秀一·岡山昭雄·迎 英紀·横山 敬·中西 敬: 感度補償型博感紙を使用した胸部寫眞の検討, 第42回 日本放射線技術學會豫稿集, 93, 1986.