

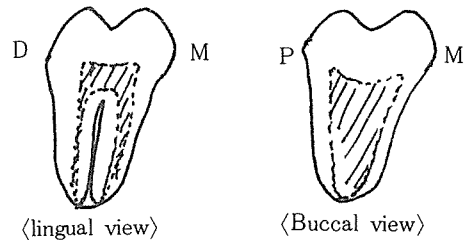
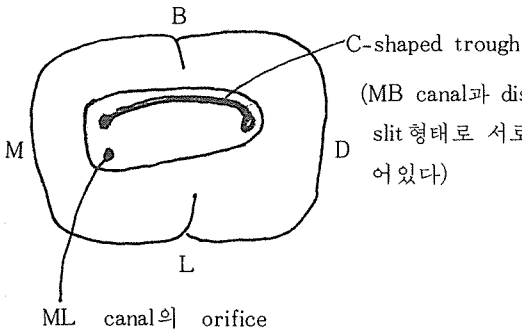
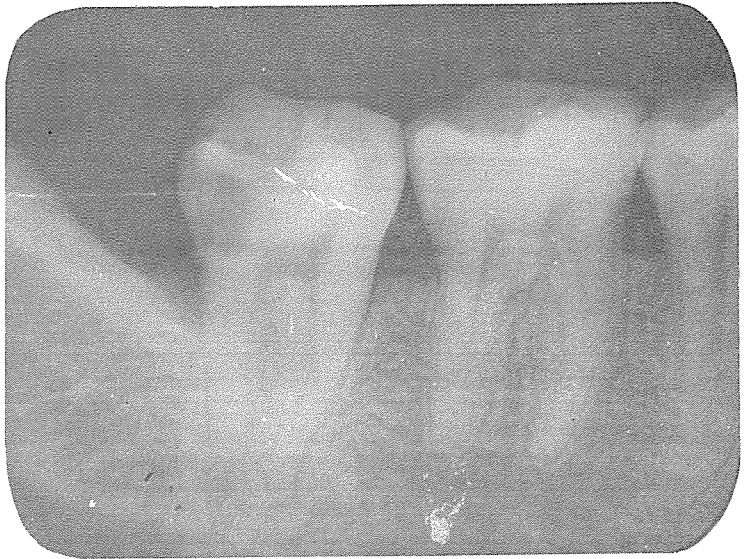C-shaped Mandibular 2nd molar

하악 제 2 대구치의 C-shaped canal 은 한국인에서는 종종 나타나는것 같다.

○ pre-operative radiograph; 통상적인 제 2 대구치와 같은 모양이나 2 개의 root가 divergent 하지 않고 모여져 있는 것이 특징이다.

○ access opening 후 canal orifice의 모양;

○ 발치 후 root의 모양; mesial과 distal root의 분리가 buccal 까지 완전히 이루어지지 않았다.



BAK JAE DENTAL LAB.

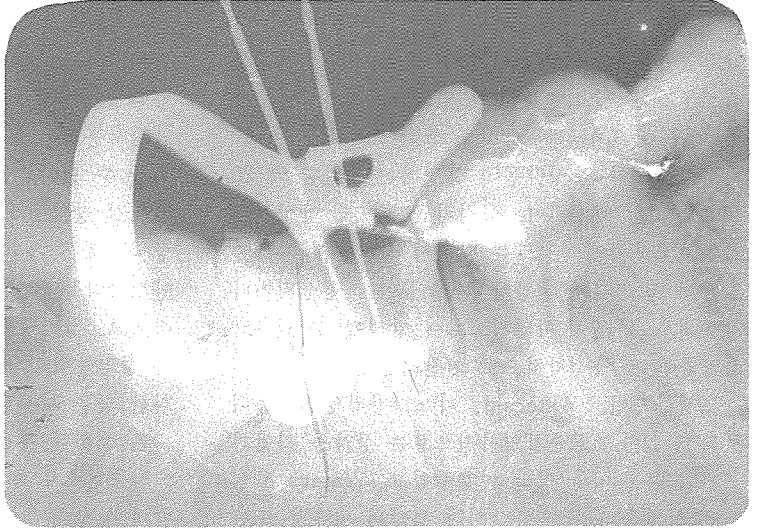
白劑齒科技工所

代表 金 貞 年

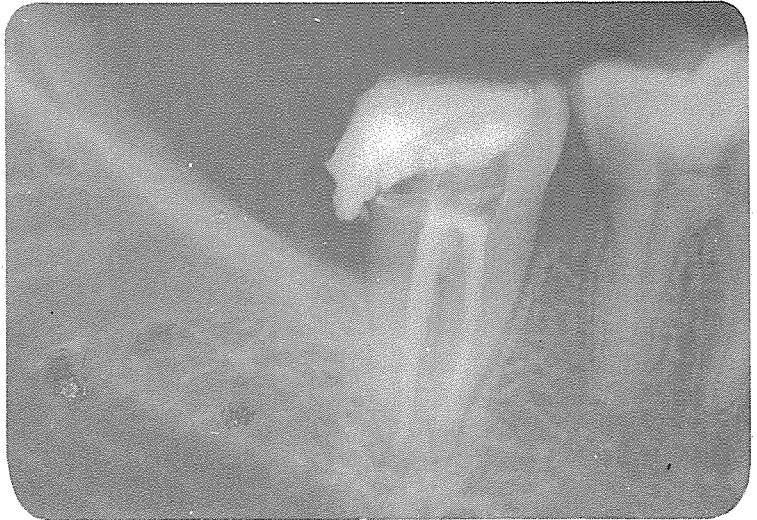☎ 742-2005 · 742-2006

서울 · 鍾路區 孝悌洞 218
(大和빌딩 4층)

○file을 mesiobuccal area에 넣고,
다른 file을 distal area에 넣은뒤
촬영한 사진;두개의 file이 똑같은
canal内에 들어가 있는 것을 볼수
있으며 Mesial쪽으로 들어간 file은
perforatin된 것 처럼 보인다.



○post-operative film; 많은 acces-
sory cone이 들어갔음에도 불구하고
높은 radiopacity는 보이지 않는다.




SUCTION

- ① 가볍고 移動하기 쉬우며 기름칠을 할 必要가 없다.
- ② 眞空計를 읽기 쉬우며 調節손잡이로 眞空度를 0에서 22Hg까지 쉽게 調節할 수 있으며 排泄物이 흘러 넘지 않게 安全트랩이 달려 있다.
- ③ 녹과 腐蝕을 防止하기 위하여 Alcorite 皮膜을 입혀 놓았다.
- ④ Thomas社가 만든 本 Suction은 醫療機器標準(規格)에 合格한 精巧한 製品이다.

眞元洋行

서울·鍾路區 鍾路3街 157 (영광빌딩 505호)
C. P. O. Box 501 ☎ 274-4465



110 Volt.

[Portable model]