

치성 상악동염

(Odontogenic Maxillary Sinusitis)

상악동은 상악골 체내에 있는 가장 큰 부비강으로서, 구강과 밀접한 관계가 있으며, 치과임상분야에서 매우 중요한 해부학적 구조이다.

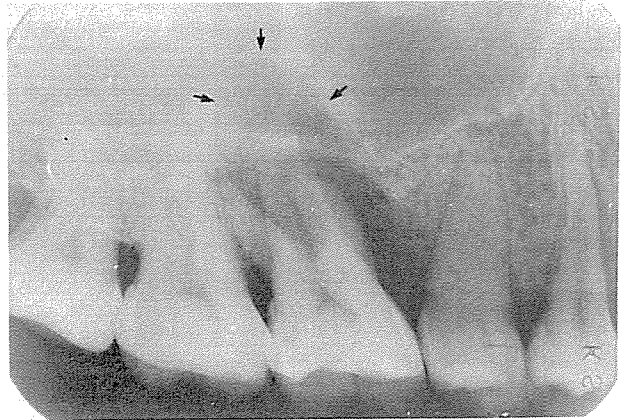
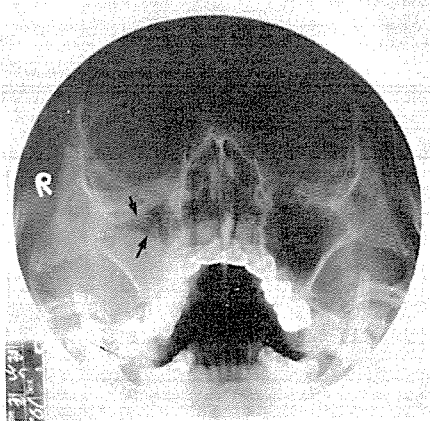
치성상악동염은 상악동에 발생하는 질환중 약 20% (Gerrie)를 차지하며, 급성치근단농양, 만성치근단감염, 중증치주염, 또는 발치시 상악동저와 상악동점막이 천공되어 구강상악동누공이 형성되거나 상악동내로 치근이 미입됨으로써 발생할 수 있다.

상악동을 방사선학적으로 관찰하는데는 표준촬영법, 교합촬영법, Waters법, 파노라마촬영법 등이 이용되고 있다. 표준촬영사진으로는 상악동 하연과 치근단과의 관계를 명확히 알수있고, Waters 촬영사진은 상악동내의 혼탁상이나 점막의 비후상 또는 "fluid level"을 관찰하는데 좋으며, 상악동저에 발생한 낭종, 상악동내에 발생한 악성종양, 상악동후

벽의 골파괴상을 관찰하기 위해서는 파노라마촬영법을 이용하는 것이 좋다.

상악동염은 급성상악동염과 만성상악동염으로 분류할 수 있다. 급성상악동염인 경우에는 방사선사진에서 상악동내가 균일한 혼탁상을 보이거나, 비정상적으로 증가된 radiopacity를 관찰할 수 있으며, 만성상악동염인 경우에는 균일한 radiopacity가 소실되고, 상악동점막의 비후, 상악동벽의 골경화 또는 상악동벽의 radiopaque line이 비후되거나 불규칙한 상을 관찰할 수 있다.

본 증례는 우측상악대구치 표준촬영사진에서 중증치주염으로 인한 상악제 1 대구치 주위 골파괴와 함께 상방의 골경화 및 상악동저의 거상으로 인한 "halo"상을 볼수 있으며, Waters촬영사진에서는 우측 상악동점막의 현저한 비후상을 관찰할 수 있다.



정우 치과기공소

Jung Woo Dental Lab.

전화 765-0606, 743-6633

서울특별시 종로구 효제동 145번지  
(혜암빌딩 5층)