

잘못된 진단의 예(II)

- 비호발 부위의 치아우식증 -

• 46세의 여자가 찬물에 대해 동통을 호소하며 내원하였다.

• 구강내 검진결과 하악 협측면의 치경부 마모가 있어 resin으로 수복하였으나 계속 찬물에 대해 동통을 호소하였다.

• x-ray taking을 하고(사진 1) 설면을 살펴보니

caries호발부위가 아닌 설면에 모든 치아에 걸쳐, plaque로 덮인 yellow color의 severe canes를 볼 수 있었고, 특별한 medical history는 없었다.

• 이의 처치를 위해 6 5 4 3 2 1 1의 근관치료를 시행하였다.(사진 2).

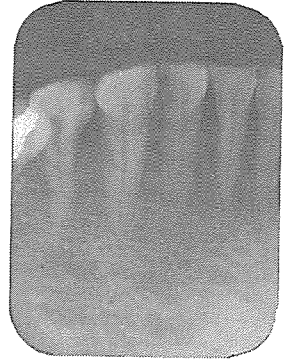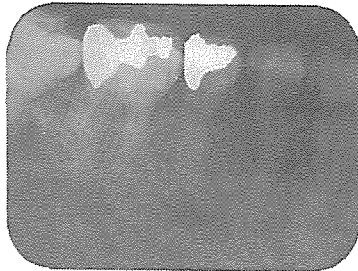
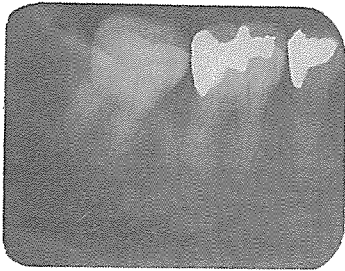


사진 1.

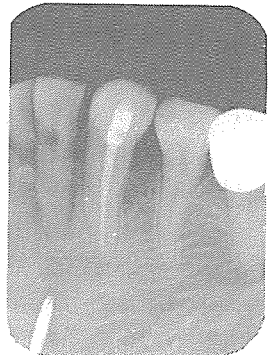
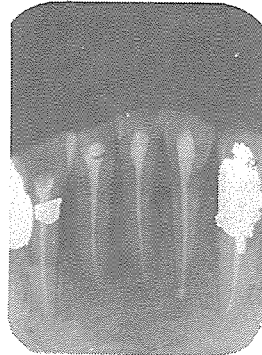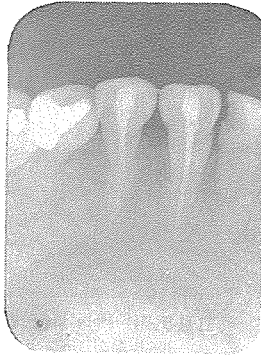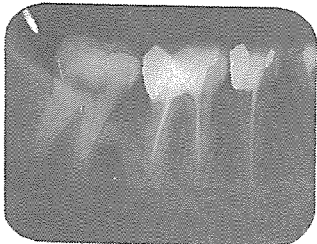


사진 2.

신일치과기공소

代表 孫 永 受

서울 · 중구 남대문로 5가 6-25(신한빌딩 402호)

☎ 756-2875 · 2876