

Cracked tooth syndrome

40세의 남자가 하악 우측 구치가 저작시 심한 동통이 있으며, 가끔씩 이 부위의 잇몸이 붓는 것 같다며 내원하였다. 구강검진 및 x-ray촬영해보니 매복된 수복지치가 있어(사진 1) 지치주위염으로 진단하고 발거하였으나(사진 2) 그 후에도 계속 저작시 동통을 호소하고 찬 물에 약간의 hypersensitivity를 호소하였다.

bite stick을 물릴 때 하악 우측 제 2 대구치에 동통을 호소했고 타진에 반응은 없었고, JG를 치아 표면에 발라보니 치아의 설면을 따라 치은아래까지 fracture line이 있어 7)의 cracked tooth syndrome으로 진단하고 temporary crown을 장착한 상태에서 근관치료를 하고 crown을 장착하였다. 그 뒤 증상은 없어졌고 1년 뒤 R/C후에도 별 증상이 없었다.

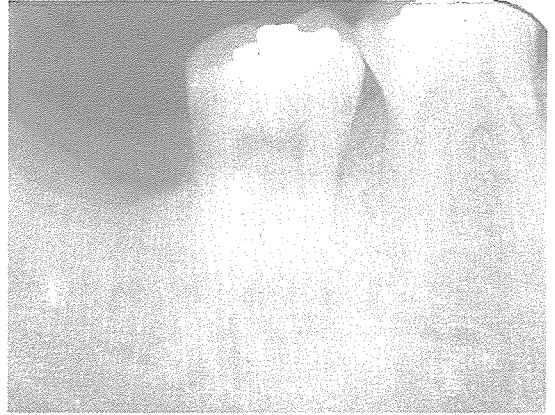


사진 2.

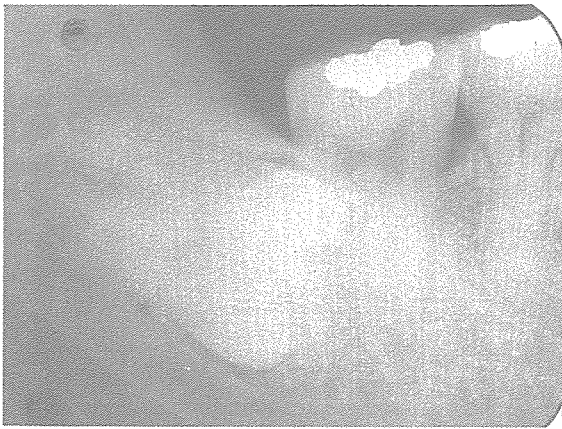

사진 1.

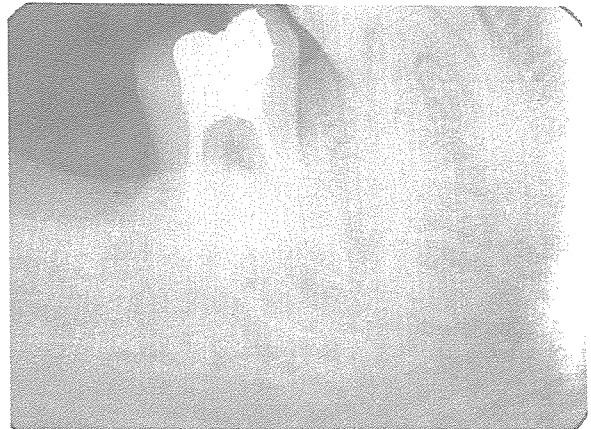

사진 3.

신일치과기공소

代表 孫 永 受

서울 · 중구 남대문로 5가 6-25(신한빌딩 402호)

☎ 756-2875 · 2876