

금속판 (Metal plate) 및 장골 (Iliac bone) 을 이용한 하악골 결손부 재건술

구강 및 악안면 조직에 악성 종양이나 양성 종양, 또는 기타 원인으로 인해 수술을 시행할 경우 조직 결손이 발생할 수 있는데, 이때 환자는 질병이 완치된다 해도 안모의 심한 변형 및 기능 장애를 초래하여 정상적인 사회 생활에 어려움을 겪을 수 있다. 이러한 환자를 정상적 사회 구성원으로 환원시키기 위해 여러 가지 방법의 악안면 재건술이 이용되고 있는데, 금번 호에서는 하악골 절제술을 받은 환자에게 금속판 및 자가 장골(腸骨)을 이용해 결손부를 수복하는 술식을 소개하고자 한다.



그림 3. 하악골에 악성종양이 발생한 환자에 대해 하악골 부분 절제술을 시행후 금속판을 잔존골의 양측에 고정하고 장골을 적당한 형태로 구부린 모습.

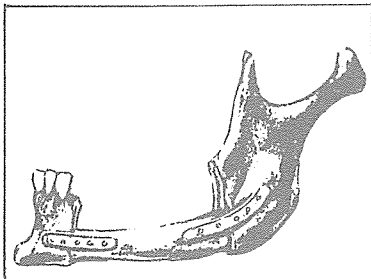


그림 1. 하악골 부분절단술 시행 후 장골과 금속판으로 재건한 모습.

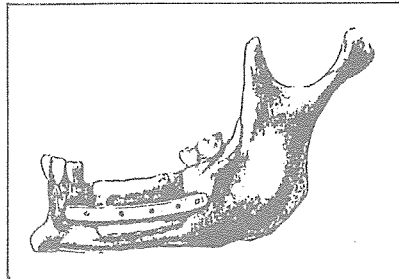


그림 2. 하악골을 En bloc 으로 절제한 후 장골과 금속판으로 재건한 모습.



그림 4. 장골과 금속판이 나사(screw)에 의해 고정이 끝난 모습.

CHOI'S DENTAL LAB



崔鍾煥 치과기공소

서울 · 종로구 송인동 1081

전화 : 923-6671 · 923-2998