

대구치의 external resorption의
치료예

27세의 여자가 하악 좌측 제2 대구치의 치료를 위해 내원하였다. 두달전부터 동통은 시작되었고 내원 전날 local clinic에서 발수한 뒤 동통은 사라졌다고 하였다.

x-ray촬영결과 같은 측의 수평지치에 의해 하악 좌측 제2 대구치의 원심치근이 완전히 흡수된 양상을 나타냈으나 치아우식증이나 다른 infection source는 없었다(사진 1).

치료는 먼저 mesial root의 근관치료를 시행한 뒤 amalgam충전을 하였고(사진 2) 그 후 flap을 절제하고 수평지치를 발거하면서 이 치아는 hemisection을 하였다(사진 3).

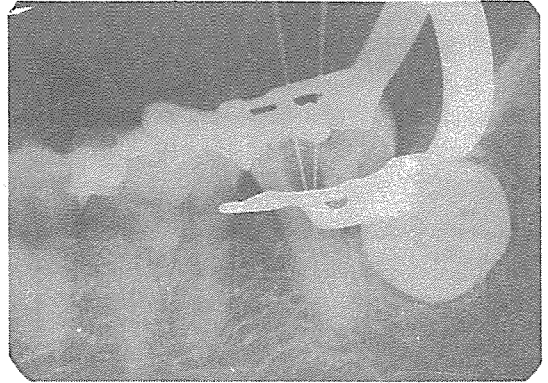


사진 2.

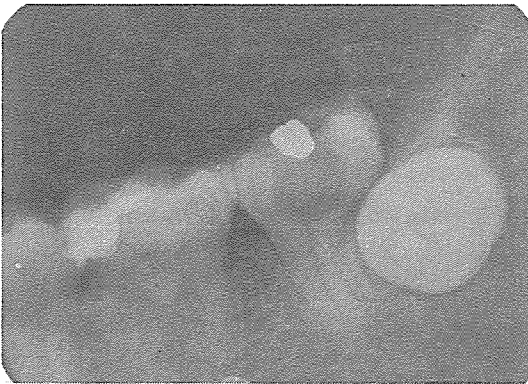


사진 1.

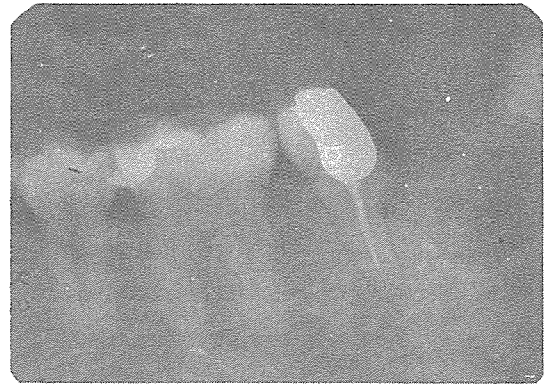


사진 3.

신일치과기공소

代表 孫 永 受

서울 · 중구 남대문로 5가 6-25(신한빌딩 402호)

☎ 756-2875 · 2876