

## Root Amputation

(Pulpitis with chronic periodontitis)

53세의 남자가 심한 통증을 호소하며 내원하였다. 구강검진 및 x-ray 촬영 결과 7에 심한 Dental caries가 있었고 Distobuccal root 주위 bone의 파괴가 심한 상태였다(사진 1).

Probing 결과 Mesio Buccal root와 palatal root의 pocket depth와 bone height는 비교적 좋은 편이라 bone 파괴가 심한 Distobuccal root만 resection하기로 하였다.

Distobuccal root를 제외한 근관을 치료하고(사진 2) Amalgam filling 후 Distobuccal root를 resection하였다(사진 3).

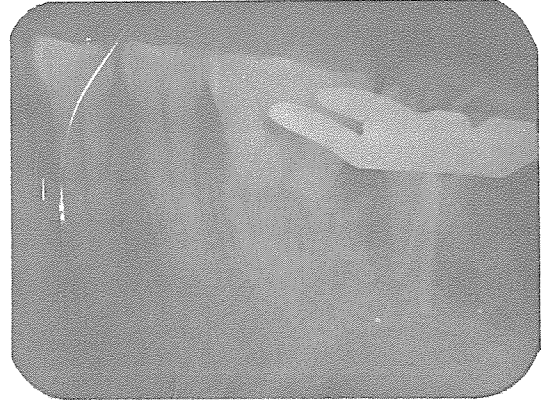


사진 2

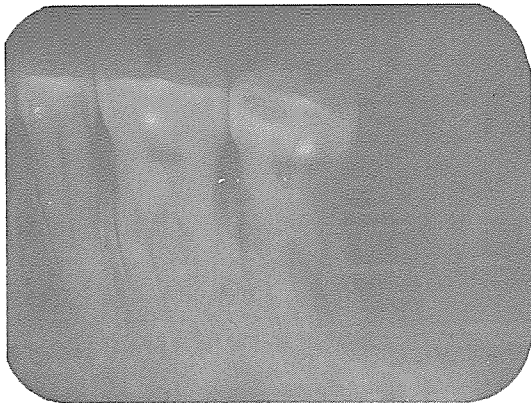

사진 1

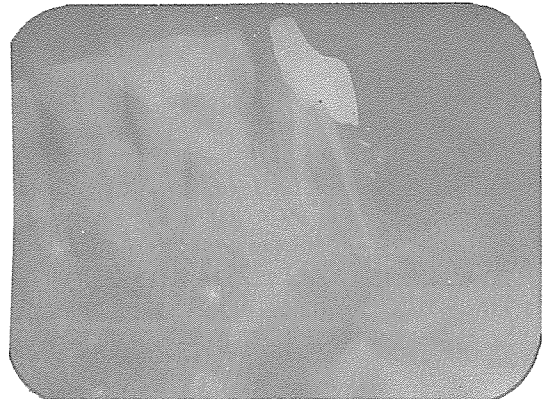


사진 3

# 신일치과기공소

代表 孫 永 受

서울·중구 남대문로 5가 6-25(신한빌딩 402호)

☎ 756-2875 · 2876