

생후 24 시간 이내에 수술을 요하는 선천성 횡격막 탈장 및 횡격막 내번증

- 5 예 보고 -

이철범* · 홍기웅** · 노진삼***

- Abstract -

Congenital Diaphragmatic Hernia and Eventration Requiring Operation in the first 24hrs of Life — A report of 5 cases —

Churl Burm Lee, M.D.* , Ki Ung Hong, M.D.** , Chin Sam Ro, M.D.***

Congenital diaphragmatic hernia (CDH) is a surgical emergency in the newborn infant because it causes severe cardiorespiratory distress. Congenital diaphragmatic eventration (CDE) may also produce severe cardiorespiratory distress in the newborn infant.

CDH is an anatomically simple defect that can be easily repaired by reduction of the displaced viscera from the pleural cavity and closure of the diaphragmatic defect. But these infants mortality has not been reduced and still remains very high. The barrier to survival is pulmonary parenchymal and vascular hypoplasia as well as the complex syndrom of persistent fetal circulation.

Between May, 1985 and Oct, 1987, 4 neonates with CDH and 1 neonate with CDE were seen in respiratory distress within 12 hrs of birth at St. Francisco general hospital. Each had severe acidosis and hypoxia. And was transferred from a local clinic. They were surgically repaired within 24 hrs of birth.

Three neonates lived and two died. Two of the three neonates with CDH operated in the first 6 hrs died. The remaining two (one with CDH, the other with CDE) operated between 6hrs and 24 hrs lived.

One case of mortality was combined with bilateral pulmonary hypoplasia and contralateral pneumothorax. The other one case of mortality was combined with complex syndrom of persistent fetal circulation after honey-moon period.

* 방지거병원 흉부외과

* Department of Thoracic & Cardiovascular Surgery,
St. Francisco General Hospital

** 방지거병원 소아외과

** Department of Pediatric Surgery, St. Francisco
General Hospital

*** 방지거병원 소아과

*** Department of Pediatrics, St. Francisco General
Hospital

1987년 11월 25일 접수

1. 서 론

선천성 횡격막 탈장은 횡격막 후외측에 발생하는 Bochdalek 탈장, 전내측에 발생하는 Morgagni 탈장, 식도열공을 통한 식도열공탈장과 횡격막 근육층의 발육부전으로 발생하는 횡격막 내번증 등으로 분류된다. 이중 Bochdalek 탈장이 가장 많으며 사산을 포함한 모든 출산아 2,200명중 1예의 빈도로 발생하고 이중 35%는 사산을 한다. 사산아의 경우 95%가 다른 주요

한 선천성 기형을 합병한다^{1,2)}.

Morgagni 탈장은 선천적으로 횡경막 결손이 있더라도 성인이 되어서야 임상증상을 나타내지만 Bochdalek 탈장은 출생직후부터 심한 심폐기능장애를 일으켜 응급수술을 요하는 경우가 많다. 생후 24시간 이내에 수술을 요하는 경우가 60% 이상, 1세 이내에 수술을 요하는 경우가 91%로 보고되어 있고, 드물게 성인에서 발견되는 경우도 있다³⁾. 선천성 횡경막 내번증은 대부분 증상없이 신생아기를 경과하지만 출생직후부터 심한 호흡곤란을 나타내어 응급수술을 요하는 경우도 있다.

국내에서 Bochdalek 탈장 및 횡경막 내번증의 수술례가 수십례 보고되어 있으나 외국문헌의 발생 빈도와 대비해 보면 수술례가 적다. 또한 수술례들도 신생아기 이후에 증상을 나타낸 경우가 대부분이고 생후 24시간 이내에 진단되어 수술을 시행했던 예는 극히 드물다. 이것은 선천성 횡경막 탈장으로 태어난 신생아의 대다수가 미처 진단되기 전에 사망한 것을 암시한다.

조등⁵⁾이 2예, 박등⁶⁾이 1예, 김등⁷⁾이 3예, 박등⁸⁾이 1예의 생후 24시간 이내에 진단된 Bochdalek 탈장 수술례를 보고했으며 이 7예중 4~5예가(57~71%) 사망한 것으로 보고되어 있다. 생후 24시간이내의 횡경막 내번증 수술례는 오등⁴⁾이 1예, 김등¹⁰⁾이 1예, 박등⁸⁾이 1예의 성공례를 보고하고 있다.

본 방직병원에서는 1985년 5월 개원초부터 1987년 10월까지 30개월동안 개인의원에서 출생한후 심한 호흡곤란과 청색증을 주소로 생후 12시간이내에 본원으로 전원되어 생후 24시간이내에 수술을 시행하였던 Bochdalek 탈장 4예와 심한 호흡곤란으로 Bochdalek 탈장과 감별진단이 어려웠던 횡경막 내번증 1예를 치험하였기에 문헌고찰과 아울러 보고하는 바이다.

II. 증례 보고

증례 1

임신 37주에 정상분만으로 태어난 2.9 kg의 남아로서 출생 1분 및 5분후의 Apgar score는 각각 3, 2였다. 출생직후부터 심한 청색증과 호흡곤란으로 생후 1시간 40분에 본원으로 전원되어 왔다.

체온 36°C, 맥박수 142회/분, 호흡수 48회/분이었고 청진상 좌측 흉부 호흡음이 청취되지 않았고 우측 제2, 3족지의 합지증이 있었다. 즉시 기관삽관 인공호

흡을 실시했다.

흉부 X선상 좌측 흉강내 공기가 가득찬 장음영을 볼 수 있었고 종격동이 약간 우측으로 편위되어 있었으며 우측 폐가 50% 이상 허탈된 긴장성 기흉의 소견을 보였다[사진 1-A]. 우측 흉강삼관술로 배기시켰으며 흉관을 통한 지속적인 공기누출은 없었다. 심박동정지가 있어 소생술을 시행하면서 생후 4시간 40분에 수술을 시작했다.

수술 및 결과

좌측 제6늑간 개흉과 좌상복부 종절개로 개복을 하였다. 소장, 대장, 비장과 위장 및 간장의 일부가 좌측 흉강내로 탈출되어 있었고 sac은 없었다. 횡경막 후측방에 5×4 cm의 결손공이 있었다. 좌측폐는 3×3×5 cm 정도의 크기로 상·하엽으로 분엽되어 있었으나 호흡에 따라 전혀 팽창되지 않았다. 횡경막 결손부는 굵은 silk로 직접 봉합하였으나 복강내 공간이 적고 복압이 상승하여 봉합을 봉합할 수가 없었다. 복막 및 복근육의 봉합없이 피하조직과 피부층만을 봉합하였다.

술후 흉부 X선상 좌측 폐는 3×5 cm의 크기로 폐문부에 위치해 있을뿐 전혀 팽창되지 않았고, 우측 폐 역시 50% 이상 허탈된 상태에서 더이상 팽창되지 않았다[사진 1-B].

청색증과 저산소증의 호전이 전혀 없이 술후 8시간에 사망했다. 사망원인은 양측 폐형성부전에 의한 호흡부전이었으며 barotrauma에 의한 반대측 기흉이 있었던 예로 수술전후의 상태가 극히 불량했다.

증례 2

임신 40주에 정상분만으로 태어난 3.15 kg의 남아로서 출생직후 청색증과 호흡곤란으로 생후 30분에 본원으로 전원되어 왔다.

체온 36°C, 맥박수 120회/분, 호흡수 36회/분이었고 태변착색 및 흡입이 있었다. 청진상 좌측 흉부 중하부 호흡음이 청취되지 않았고 타진시 탁음이었으며 심박동음이 우측에서 청취되었다.

head box로 산소흡입시키며 ABGA(arterial blood gas analysis)를 시행한 결과 pH 7.217, PCO₂ 54.5 torr, PO₂ 83.7 torr, base excess -7.2 mM/L였다.

생후 1시간이내에 촬영한 흉부 X선상 심장을 포함한 종격동이 심하게 우측으로 편위되어 있었으며 좌측

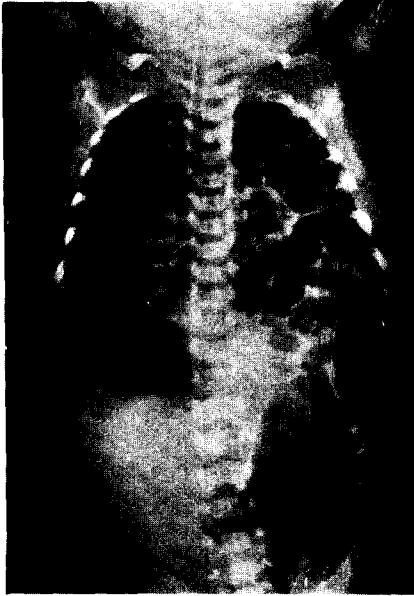


사진 1-A. 수술전 흉부X선 소견

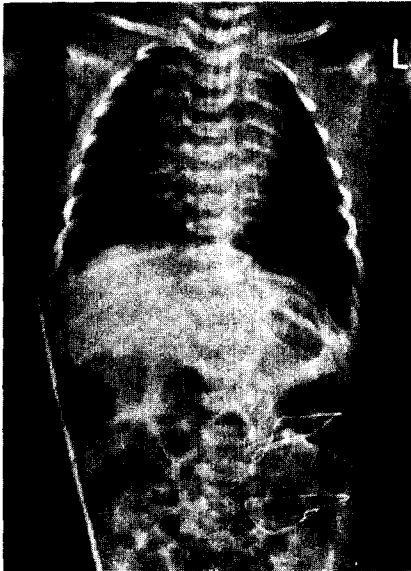


사진 1-B. 수술후 흉부X선 소견

흉부 중하부에 거대한 흉강내 종양 또는 횡경막 탈장을 의심하는 소견을 보였고 위장은 정상위치에서 공기 음영을 보였으나 장음영은 흉부, 복부 어느곳에서도 보이지 않았다[사진 2-A].

수시간후 촬영한 흉부 X선상 좌측 흉강내에 공기가 가득찬 장음영을 보고 선천성 횡경막 탈장을 확진하

고[사진 2-B] 생후 12시간 30분에 수술을 시작했다.

수술 및 결과

좌상복부 늑갈하 횡절개로 개복했다. 소장, 대장, 비장과 위장의 일부가 좌측 흉강내로 탈출되어 있었고

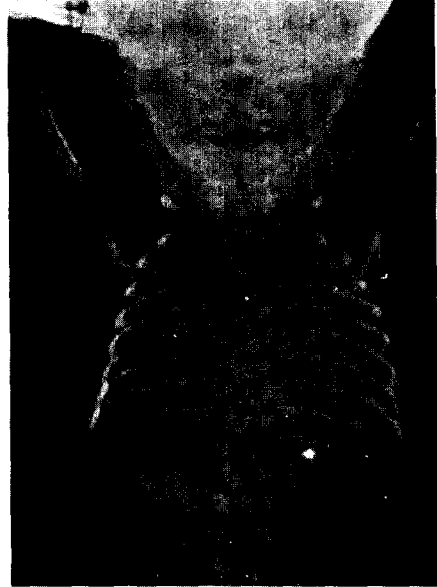


사진 2-A. 생후 1시간이내의 흉부X선 소견.

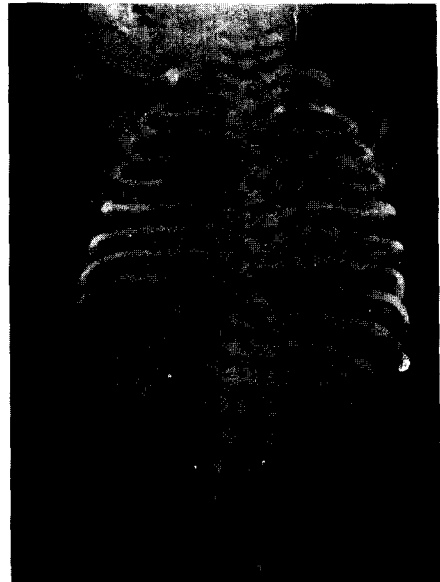


사진 2-B. 생후 6시간후 흉부X선 소견

sac은 없었으며 좌측 횡경막 후측방에 3×4 cm의 결손공이 있었다.

술 후 1일째 좌측 폐가 완전히 팽창되었으며 술 후 16일째 퇴원하여 현재 정상생활을 하고 있다.

증례 3

임신 42주에 제왕절개로 태어난 2.6 kg의 여아로서 출생 1분 및 5분후의 Apgar score는 각각 0, 2였다.

청색증, 호흡곤란 및 빈맥을 주소로 생후 8시간 20분에 본원으로 전원되어 왔다.

체온 36°C, 맥박수 160회/분, 호흡수 76회/분이었고, 좌측 흉부 하부의 호흡음이 감소되어 있으며 타진시 탁음이었다. head box로 산소공급하면서 ABGA를 시행한 결과 pH 7.081, PCO₂ 67.1 torr, PO₂ 51.9 torr, base excess -12.4 mM/L였다.

흉부 X선상 선천성 횡경막 내번증의 소견을 나타냈다 [사진 3-A, B].

생후 11시간 30분에 수술을 시작했다.

수술 및 결과

좌상복부 늑골하 횡절개로 개복했다. 횡경막은 결손이 없이 제4흉추의 높이까지 거상되어 있었으며 소장, 간장, 위장이 횡경막 거상을 따라 좌측 흉강쪽으로 전위되어 있었다. 횡경막 근육층은 결여되어 흉강내가 투시될 정도였다.

이완된 횡경막을 추벽성형 (plication) 하여 원위치로 환원시킨 후 폐복하였다.

수술직후 8일째 퇴원하여 현재 정상생활을 하고 있다.

증례 4

임신 39주에 정상분만으로 태어난 2.9 kg의 남아로서 출생 1분 및 5분후의 Apgar score는 각각 7, 9였다. 출생직후부터 심박동이 우측 흉부에서 청취되었다. 생후 11시간 30분에 갑작스런 청색증과 호흡곤란으로 dextrocardia와 aspiration pneumonia 의증으로 본원에 전원되어 왔다.

체온 36°C, 맥박수 162회/분, 호흡수 68회/분이었고 청진상 좌측 흉부에서 장유동음이 청취되었고 우측 흉부에서 심박동음이 청취되었다.

기관삽관 및 인공호흡기를 부착하고 시행한 ABGA 결과 FiO₂ 1.0에서 pH 7.412, PCO₂ 73.7 torr, PO₂

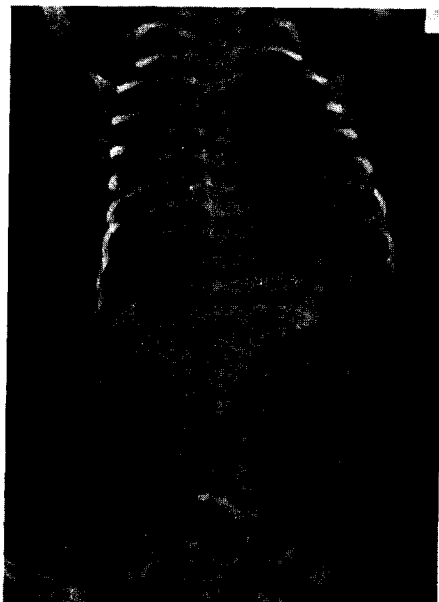


사진 3-A. 수술전 정면 흉부 X선 소견

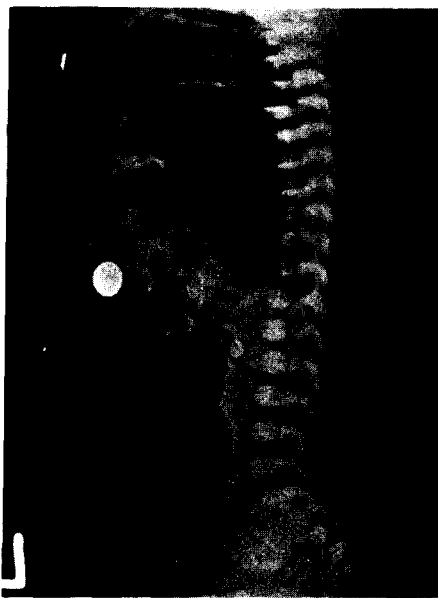


사진 3-B. 수술전 측면 흉부 X선 소견

47.4 torr, base excess -6.5 mM/L, AaDO₂ 591.9 torr였다.

흉부 X선상 심장을 포함한 종격동이 심하게 우측편위 되어 있었고 좌측 흉강내에 공기가 가득찬 장음영을 볼 수 있었다. 복강내에서는 공기음영이 전혀 보이지 않았으며 nasogastric tube tip이 좌측 흉강내에

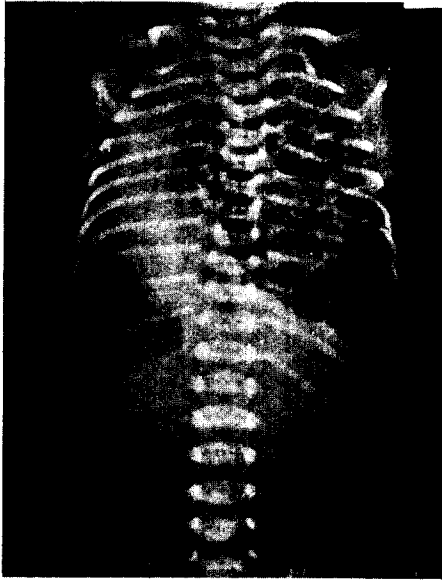


사진 4. 수술전 흉부X선 소견

위치함을 볼 수 있었다 [사진 4]. 생후 16시간에 수 수술을 시작했다.

수술 및 결과

좌상복부 늑골하 횡절개로 개복했다. 소장, 대장, 위장, 비장과 간장의 일부가 좌측 흉강내로 탈출되어 있었다. sac은 없었으며 midgut의 malrotation이 있었다. 횡경막 후외측에 6×4 cm의 결손공이 있었으며 결손공의 외측변연이 없었기에 제10늑골 일부와 늑간 근육과 함께 굵은 silk로 폐쇄하고 위루 조성술을 실시했다.

술후 6일째 좌측 폐가 완전히 팽창되었으며 술 후 32일째 퇴원하여 현재 정상생활을 하고 있다.

증례 5

임신 40주에 정상분만으로 태어난 2.5 kg의 남아로서 출생 1분 및 5분후의 Apgar score는 각각 6, 9였다. 출생 30분후부터 청색증과 호흡곤란이 있어 구강대 구강 인공호흡을 시행했었다 하며 심박동음이 우측에서 청취되어 선천성 심기형 의심하에 생후 1시간 30분 후에 본원으로 전원되어 왔다.

도착 즉시 기관삽관 인공호흡을 실시하였다. 체온 36°C, 맥박수 120회/분, FiO₂ 1.0에서 시행한 ABGA 결과 pH 6.960, PCO₂ 68.4 torr, PO₂ 49.8 torr, base excess -19.6 mM/L AaDO₂ 594.8 torr였다.

흉부 X선상 좌측 흉강내에 위장을 제외한 전장기가 공기가 가득찬 채 위치하고 있으며 심장을 포함한 중격동이 심하게 우측으로 편위되어 있었다 (사진 5-A, B).

생후 3시간 40분에 수술을 시작했다.

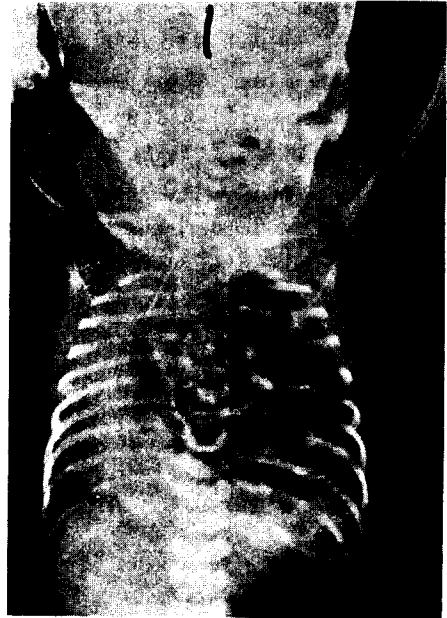


사진 5-A. 수술전 정면 흉부X선 소견

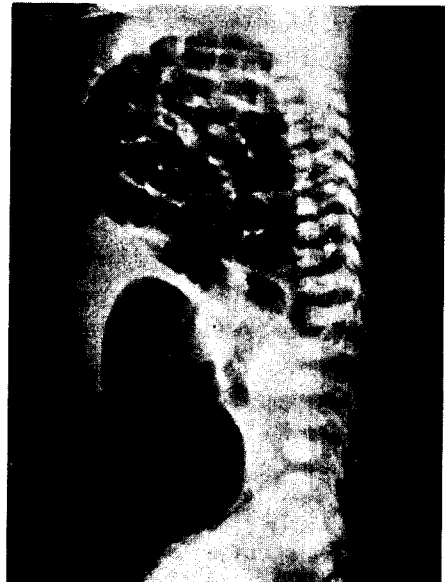

사진 5-B. 수술전 측면 흉부X선 소견

수술 및 결과

좌상부부 늑골하 횡절개로 개복했다. 소장, 대장이 좌측 흉강내로 탈출되어 있었고 sac은 없었다.

횡경막 후측방에 5×4 cm의 결손공이 있었다. 장기 정복후 결손공 폐쇄하고 위루조성술을 실시했다.

수술후 상태가 호전되어 술후 23시간 후에 인공호흡을 중지하고 head box를 통한 산소공급만으로도 pH 7.362, PCO₂ 48.2 torr, PO₂ 68.3 torr의 상태를 유지할 수 있었다.

술후 33시간후부터 상태가 급격히 악화되어 다시 인공호흡기를 부착하고 femoral artery cannulation으로 지속적인 arterial pr. monitoring을 했다. 혈압은 55/30 torr였으며, FiO₂ 1.0에서 radial artery blood ABGA 상 PCO₂ 58.3 torr PO₂ 43.2 torr였고 femoral artery blood ABGA 상 PCO₂ 58.0 torr, PO₂ 17.4 torr, AaD O₂ 600 torr 이상이였다.

PDA를 통한 Rt to Lt shunt의 persistent fetal circulation으로 생각하고, I:E ratio 1:1, 호흡수 80회, FiO₂ 1.0 상태를 유지하면서 dopamin 5ug/kg/min로 점적투여하고 tolazoline 2mg/kg를 IV bolus로 투여하고 3mg/kg/hr로 지속적으로 점적투여했으나 효과없이 술후 41시간에 사망하였다. 사망직전 흉부 X선상 좌측 폐는 팽창되지 않았었다.

사망원인은 honeymoon period후 pulmonary vascular resistance 증가에 의해 PDA를 통한 persistent fetal circulation이었다.

Ⅲ. 고 찰

횡경막은 태생학적으로 4가지 구성요소 즉 전방부분은 횡행중격(septum transversum), 후방부분은 foregut mesentery, 외측방부분은 body wall muscle에 의해 형성되고 양측 후외측 삼각형 면적은 제일 늦게 폐쇄되는 흉복막관(pleuroperitoneal canal)으로 이루어진다. 그후 제 3, 제 4, 제 5 경부근절(cervical)에서 유래된 신상근(muscle fiber)이 이중의 흉복막 사이로 발달 진입되어 견고한 근육층을 만들어 태생기 9주까지는 완전한 횡경막 폐쇄가 이루어진다. 횡경막이 형성되면서 midgut가 elongate, rotate되어 태생기 10주에 복강내로 돌아오게 되는데 만일 이 과정이 지연되거나 제일 늦게 폐쇄되는 흉복막관 즉

Bochdalek공의 발육 및 결합장애가 있으면 복강내 장기가 흉강내로 탈출되어 Bochdalek 탈장이 일어난다.

또한 횡경막 근육섬유의 발육부전으로 횡경막의 일부 또는 전부가 비정상적으로 높게 위치하면 선천성 횡경막 내번증이 일어난다. 횡경막 내번증은 횡경막의 연속성의 결손이 없는 것으로 횡경막 탈장과 구별된다.

선천성 횡경막 내번증은 phrenic nerve injury에 의해 오는 후천성과는 구별되어야 하며 증상은 muscular hypoplasia의 정도에 따라 다르게 나타나서 증상이 없이 X선 소견뿐인 경우도 많고 minimal symptom 으로부터 본 증례 3처럼 생후 24시간 내에 횡경막 탈장과 비슷한 심한 증상을 나타낼 수도 있다.

Bochdalek 탈장 및 선천성 횡경막 내번증은 여자보다 남자에서 발생빈도가 높으며, 흉복막관의 폐쇄가 우측보다 좌측이 더 늦기 때문에 좌측에 호발한다.

Vitamin A 결핍과 phenmetrazine, quinine, thalidomide, bencedtin, nitrophen 등의 약물은 선천성 횡경막 탈장을 유발시키는 것으로 알려져 있다.

Bochdalek 탈장은 사산을 포함한 모든 출산아 2,200명중 1예의 빈도로 발생하고 이중 35%는 사산을 한다. 사산아의 경우 95%가 다른 주요한 선천성 기형을 합병한다^{1,2)}

선천성 횡경막 탈장으로 출생한 신생아의 20%¹⁾는 출생 1시간 이내에 사망한다. 이 경우 미처 진단을 내리기 전에 사망하여 사후 부검을 통해 진단되는 경우가 많다. 1시간 이상 생존한 신생아의 경우는 다른 주요한 선천성 기형의 합병은 드물다²⁾

Bochdalek 탈장은 출생지후부터 심한 심폐기능 장애를 일으켜 응급수술을 요하는 경우가 많다. 생후 24시간 이내에 수술이 필요한 경우가 60%이상, 1세이내가 91%로 보고되어 있고 드물게 성인에서도 발견되는 경우가 있다³⁾. 문등⁹⁾은 62세 여자환자의 수술예를 보고하고 있다.

국내문헌을 종합해 보면 대다수 환자가 생후 24시간 이내에 진단되지 못한 채 사망한 것으로 생각되는 바 출생시 산과 또는 소아과 의사들의 정확한 진단이 요구되고, 의심이 되는 신생아는 전문병원으로 전원시키는 것이 바로 생명을 구하는 길이다.

여러 저자들의 보고에 의하면 생후 24시간 이내의 수술사망율은 25~65%로 높은 반면 생후 24시간 이후의 사망율은 거의 없는 것으로 되어 있다¹¹⁻¹⁷⁾.

Ruff 등¹⁴⁾은 생후 24시간내 수술사망율은 62%였고 이를 다시 시간별로 세분하여 첫 1시간이내에 진

단된 환자의 70%가 사망하고 1시간에서 6시간 사이에 진단된 환자의 50%가 사망하며 6시간 이후 소년기 사이에 진단된 환자에서는 사망률이 없다고 했다. 본 저자들의 5예 경험에서도 첫 6시간에 진단된 Bochdalek 탈장 3예중 2예가 사망했으나 6시간에서 12시간 이내에 진단된 Bochdalek 탈장 1예와 횡경막 내번증 1예는 모두 생존했다.

많은 수술예를 경험한 주요 center의 24시간 이내의 수술사망율을 연대별로 분석해 보면 Macnamara 등¹³⁾은 1940년부터 1966년까지 52예중 44%, Raphaely와 Downes¹⁶⁾는 1953년부터 1964년까지 49예중 65%, Ruff 등¹⁴⁾은 1969년부터 1980년까지 36예중 65%, Manthei 등¹¹⁾은 1970년부터 1981년까지 22예중 45%, Ein 등¹⁷⁾은 1968년부터 1976년까지 69예중 59%의 사망율을 보이고 있다. 이와같이 1980년까지는 supportive care의 발달에도 불구하고 생후 24시간 이내의 사망율을 감소시키지 못하였다. 최근 ventilatory failure의 기전이 더 밝혀지고 tolazoline 등의 약물요법^{13,18-22)} 및 ECMO (extracorporeal membrane oxygenation)^{22,23)}의 적극적인 치료로 좋은 결과가 보고되고 있어 미래에는 사망율이 감소될 것으로 기대된다.

선천성 횡경막 탈장의 3대 증상은 청색증, 호흡곤란, 심장의 우측편위이다. 출생 직후 이러한 증상을 나타내는 모든 신생아는 일단은 본증을 의심해야 하며 24시간 이후에 증상이 나타나는 경우는 구토 등의 소화기 증세도 나타난다.

이학적 검사상 반상복부(scaphoid abdomen), 좌측 흉부의 호흡음 감소 및 장유동음 청취와 타진시 탁음, 우측 흉부에서 심박동음 청취 등의 소견을 보인다. 흉부 X선 촬영은 진단에 절대적인 가치가 있는데 Cerilli 등²⁴⁾은 85~90%의 확진을 갖는다 했다.

종격동의 우측편위, 좌측 흉강내에 공기가 가득찬 장음영, 비교적 공기가 없는 복강 등의 소견을 보인다. 위장이 흉강내로 탈출되어 있고 X선 촬영전에 nasogastric tube가 삽입되어 있으면 본 증례 4의 경우처럼 흉강내에 위치한 위장을 증명할 수도 있다. 본 증례 2의 경우처럼 출생 직후 장내 공기가 들어가기 전에 X선 촬영을 하면 흉강내 장음영은 보지 못하고 large intrathoracic mass처럼 보일 수 있는데 이 경우는 위장간내 공기주입을 하고 촬영하거나 저자들의 경우처럼 수시간 후에 다시 촬영을 하면 쉽게 진단할 수 있다.

Bochdalek 탈장은 10~20%에서 sac이 있는데 생

후 24시간 이내에 증상을 나타내는 신생아에서는 보통 sac이 없다. 신생아기를 지나서 증상을 나타내는 경우는 sac이 있는 경우가 많다.

sac이 있는 횡경막 탈장과 내번증의 차이는 muscular element 유무에 따라서 구별하지만 명백하게 구별하기가 힘든 경우도 있다.

일단 횡경막 탈장으로 진단되면 저산소증, 산혈증 및 저온증 치료와 nasogastric tube 삽입으로 위장관 압박을 실시하여야 하며, mask 등으로 호흡시키면 위장관내의 공기가 증가해 폐호흡을 더욱 방해하므로 기관삽관 인공호흡을 시켜야 한다. 고농도 산소, 빠른 호흡수, 낮은 tidal volume으로 반대측 기흉을 방지해야 한다. 기흉이 의심되면 X선 확인없이 즉시 배기시켜야 한다. Barotrauma에 의한 반대측 기흉은 7~20%에서 발생하고, 이 경우 사망율이 아주 높다²⁵⁾.

수술방법으로는 개복술, 개흉술 및 흉복부 절개술이 있다. 개복술은 탈장된 장기의 정복이 쉽고, 수술시 위장관계 기형을 발견 교정할 수 있으며 위루설치술이 용이한 장점이 있고, 개흉술은 시야가 좋고 흉강내 기형 및 탈장낭의 발견, 교정이 용이한 장점이 있다. 흉복부 절개술은 환자에게 과중한 부담을 줄 수 있다.

Harberg 등²⁶⁾은 우측탈장의 80%는 개흉술로 좌측탈장의 95%는 개복술로 교정했는데 결론적으로 우측탈장은 개흉술이 좋고 좌측탈장은 개복술이 좋다고 했다.

Cohem과 Reid²⁷⁾는 58예중 13예에서 재발되었으며 재발된 경우는 intercostal flap repair로 교정하는 것이 좋다고 했다.

약 8%에서는 횡경막 결손이 너무 커서 prosthetic material 또는 muscle flap을 이용한 교정술이 필요하다고 했으나 저자들의 경우 prosthetic material 없이 결손부의 직접봉합이 가능했다. 또한 12~31%에서 복압상승으로 복벽의 직접봉합이 어려워 ventral hernia를 만들어 준다고 했는데 저자들의 경우 1예에서 복막 및 복근육의 봉합을 못하고 피하조직과 피부층만 봉합하였다.

Clinical presentation은 예후측정에 중요하다. 출생시 Apgar score는 수술후 예후와 관계가 없었다. Ruff 등¹⁴⁾은 1,000 gm 이하의 체중 또는 gestation 33주 이내 출생아는 생존예가 없다고 했다. Manthei 등¹¹⁾과 Adelman과 Benson²⁸⁾은 출생 직후 소생술이 필요해 분만실에서 기관삽관을 한 경우 또는 기관삽관된 상태로 입원한 경우는 높은 사망율을 나타낸다고 했다.

Manthei 등¹¹⁾은 수술전 pH 6.99 이하는 80%, pH 7.0~7.19는 44%, pH 7.2 이상은 14%의 사망율을 나타낸다고 했으며 Raphaely 와 Downes¹⁶⁾는 수술전 폐포와 하행대동맥의 산소분압차(AaDO₂)가 500 torr 이상이면 수술후 소생이 어렵다고 했다.

$$(AaDO_2 = 760 - [PaO_2 + PaCO_2 + 47])$$

술전 PaCO₂ 50 torr 이하이고 PaO₂ 100 torr 이상인 경우와 수술후 허탈된 폐가 수시간내에 팽창되는 경우 등은 아주 좋은 예후를 갖는다 했다.

Bochdalek 탈장 교정술후 주사망원인은 폐형성부전과 PVR (pulmonary vascular resistance) 증가에 따른 PFC (persistent fetal circulation)이다.

본 증례 1의 사망원인은 양측 폐형성부전이 호흡부전의 underlying cause였다. 양측 폐형성부전은 치명적이며 탈장축이 더 심하고 반대축이 경한 것이 보통이다. 이와같이 폐형성부전으로 사망하는 경우가 수술사망율의 약 50%이며^{12,23)} 수술후 상태의 호전없이 사망하게 된다.

Cullen 등²⁷⁾은 FiO₂ 0.8 이하에서 postductal PO₂가 100 torr 이상, preductal PO₂가 150 torr 이상, pH 7.45 이상, AaDO₂ 400 torr 이하로 술후 상태가 호전되었던 honeymoon period가 있었던 환자는 호흡부전의 underlying cause가 폐형성부전이 아니라고 했다. 술후 상태가 극적으로 호전되었던 환자중 12~24 시간 후 PFC에 의한 hypoxemia로 상태가 급격히 악화되는 경우가 있다. 이러한 악화는 airway plugging, 호흡수나 FiO₂ 감소 또는 withdrawal of paralysis 등의 ventilatory change와 일치하는 수가 많다.

FiO₂ 1.0에서 postductal PaO₂가 80 torr 이하이거나 preductal PaO₂와 postductal PaO₂의 차가 25% 이상이면 PDA를 통한 Rt to Lt shunt가 significant하다고 간주하고 과도호흡, alkalosis, paralysis, tolazoline 등의 maximum medical therapy를 해야 한다. 산혈증은 폐혈관 수축의 강력한 자극제로 과도호흡 등으로 적극적으로 치료되어야 한다. 호흡수 80~120회/분, I:E ratio 1:1~1.3:1로 reverse시키고 만약 이것이 효과적이지 않으면 THAM, NaHCO₃ 등으로 경도의 alkalosis를 만들어 주어야 한다.

Bloss 등¹⁸⁾은 maximum ventilatory support에도 PaO₂ 50 torr 이하인 환자에 tolazoline을 test dose로 2mg/kg 투여해 PaO₂ 100 torr 이상이 되면 생존하고 20~100 torr 사이면 equivocal하고 20 torr 이하는 사망한다고 하며 이를 예후 측정의 지표로

삼았다.

Tolazoline은 initial로 1~3 mg/kg을 IV bolus로 투여하고 1~5 mg/kg/hr로 지속적으로 주입한다. Tolazoline이외에 chlorpromazine, nitroprusside, nitroglycerin, acetylcholine 등의 vasodilators 등도 효과적이며 prostaglandin과 thromboxan A₂등도 PVR 감소에 유효하다는 보고도 있다. Tolazoline은 전신 및 폐순환계에 다 혈관 이완제로 작용하여 저혈압이 일어나므로 volume expansion과 dopamine 등을 같이 투여할 필요가 있다.

PDA를 통한 PFC가 있을때 ductal ligation은 생존율 증진에 도움이 되지 못하며 오히려 Rt heart failure를 일으키게 된다¹³⁾.

이러한 maximum medical therapy에도 불구하고 상태의 호전이 없으면 ECMO의 적응이 된다. Cullen 등²⁹⁾은 국소마취하에서 Rt internal jugular vein과 Rt carotid artery를 통해 우심방과 대동맥궁까지 삽관하고 신생아 집중치료실에서 ECMO를 실시한다고 했다. 이 경우 barotrauma와 O₂ toxicity를 예방하기 위해 ventilatory assist를 감소시켜야 한다. 일단 ECMO가 시작되면 Rt to Lt shunt는 감소되거나 없어지고 대개 2~3일 후면 폐기능이 정상으로 돌아오게 된다.

Soper 등³⁰⁾은 이상의 적응이 되는 44예에서 ECMO를 시행해 경도의 cerebral dysfunction을 보였지만 23예가 생존했다고 한다.

최근 여러 저자들이 tolazoline 등의 약물요법과 ECMO 등으로 생존율을 증진시키고 있어 미래에는 생후 24시간 이내의 수술사망율을 감소시키는데 좋은 결과가 있을 것이다. 본 증례 5는 ECMO의 시도가 필요했던 경우로 생각되며 개선되어야 할 것이다.

IV. 결 론

본 방지거병원에서는 1985년 5월 개원초부터 1987 10월까지 30개월동안 생후 24시간이내에 심한 호흡곤란과 청색증을 나타내었던 Bochdalek 탈장 4예와 횡경막 내번증 1예를 수술치험하였던 바 문헌고찰과 함께 보고하는 바이다.

REFERENCES

1. O'Callaghan, J. D., Sanders, N. R., Chatrath, R. R., Walker,

- D.R.; *The management of neonatal posterolateral diaphragmatic hernia. Ann. Thorac. Surg.*, 33:174-178, 1982.
2. Butler N., Claireaux, A. E.; *Congenital diaphragmatic hernia as a cause of perinatal mortality. Lancet*, 1:659-663, 1962.
 3. Mishalany, H. G., Nakada, K., Woolley, M.M.; *Congenital diaphragmatic hernias. Arch Surg.* 114:1118, 1979.
 4. 오세웅, 김병석, 한영숙, 이선희: 선천성 횡경막 이완증: 3예 보고, 대한흉부외과학회지 220 : 630~634, 1987.
 5. 조규석, 조범구, 홍승록: 횡경막 허니아: 20예 보고, 대한흉부외과학회지, 11 : 433~440, 1978.
 6. 박진현, 이병철: Bochdalek Hernia : 3예 보고, 대한외과학회지, 19 : 431~435, 1977.
 7. 김동구, 이재학: 선천성 횡경막 허니아의 임상분석, 외과학회지, 23 : 208~214, 1981.
 8. 박철재, 홍기우, 이기주, 방창덕: 선천성 횡경막 결손, 외과학회지, 24 : 1082~1088, 1982.
 9. 문창근, 정을상: 성인에서의 Bochdalek 탈의 1예: 대한외과학회지, 16 : 299~302, 1974.
 10. 김자억, 박주철, 노준량, 김종환, 서경필, 이영균 : 선천성 횡경막 내반증, 대한흉부외과학회지, 11-92 ~96, 1978.
 11. Manthei, U., Vaucher, Y., Crowe, C. P.: *Congenital diaphragmatic hernia: Immediate preoperative and post-operative oxygen gradients identify patients requiring prolonged respiratory support. Surgery*, 93:83-87, 1983.
 12. Shochat, S. J., Naeye, R. L., Ford, W.D.A., Whitman, V., Maisels, M.J.; *Congenital diaphragmatic hernia: New Concept in management. Ann. Surg.*, 190:332-341, 1979.
 13. Collins, D.L., Pomerance, J.J., Travis, K.W., Turner, T.S., Pappelbaum, S.J.; *A new approach to congenital posterolateral diaphragmatic hernia. J. Pediatr. Surg.*, 12:149-156, 1977.
 14. Ruff, S.J., Campbell, J.R., Harrison, M. W., Campbell, T.J.; *Pediatric diaphragmatic hernias: An 11 year experience. Am. J. Surg.*, 139:641-645, 1980.
 15. Macnamara, J.J., Eraklis, A.J., Gross, R.E.; *Congenital posterolateral diaphragmatic hernia in the newborn. J. Thorac. Cardiovasc. Surg.*, 55:55-59, 1968.
 16. Raphaely, R.C., Downes, J.J.; *Congenital diaphragmatic hernia: prediction of survival. J. Pediatr. Surg.*, 8:815-823, 1973.
 17. Ein, S.H., Barker, G., Olley, P., Shandling, B., Simpson, J.S., Stephens, C.A., Filler, R.M.; *The pharmacologic treatment of newborn diaphragmatic hernia: A 2 year evaluation. J. Pediatr. Surg.*, 15:384-394, 1980.
 18. Bloss, R.S., Aranda, J.V., Beardmore, H.E.; *Congenital diaphragmatic hernia: Pathophysiology and pharmacologic support. Surg.*, 89:518-524, 1981.
 19. Levy, R.J., Rosenthal, A., Freed, M.D., Smith, C.D., Eraklis, A., Nadas A.S.; *Persistent pulmonary hypertension in a newborn with congenital diaphragmatic hernia: Successful management with tolazoline. Pediatr.* 60:740-742, 1977.
 20. Moodie, D.S., Telander, R.L., Kleinberg, F., Feldt, R.H.; *Use of tolazoline in newborn infants with diaphragmatic hernia and severe cardiopulmonary disease. J. Thorac. Cardiovasc. Surg.*, 75:725-729, 1978.
 21. Lock, J.E., Conceani, F., Olley, P.M.; *Direct and indirect pulmonary vascular effects of tolazoline in the newborn lamb. J. Pediatr.*, 95:600-605, 1979.
 22. German, J.C., Gazzaniga, A.B., Ragnar, A.; *Management of pulmonary insufficiency in diaphragmatic hernia using extracorporeal circulation with a membrane oxygenator (ECMO). J. Pediatr. Surg.*, 12:905-902, 1977.
 23. Hardesty, R.L., Griffith, B.P., Debski, M.D., Jeffries, M.R., Borovetz, H.S.; *Extracorporeal membrane oxygenation: Successful treatment of persistent fetal circulation following repair of congenital diaphragmatic hernia. J. Thorac. Cardiovasc. Surg.*, 81:556-563, 1981.
 24. Cerilli, G.J.; *Foreamen of Bochdalek hernia: A review of the experience of the children's hospital in Denver, Colorado. Ann. Surg.*, 159:385-389, 1964.
 25. Gibson, C., Fonkalsrud, E.W.; *Iatrogenic pneumothorax and mortality in congenital diaphragmatic hernia, J. pediatr. Surg.*, 18:555-559, 1983.
 26. Harberg, F.J., Meagher, D., Wetchler, S.B., Harris, F.; *Congenital anomaly of the diaphragm. Am. J. Surg.*, 132:744-749, 1976.
 27. Cohen, D., Reid, I.S.; *Recurrent diaphragmatic hernia. J. Pediatr. Surg.*, 16:42-44, 1981.
 28. Adelman, S., Benson, C.D.; *Bochdalek hernia in infants: Factors determining mortality. J. Pediatr. Surg.*, 11:569-573, 1976.
 29. Cullen, M.L., Klein, M.D., Philippart, A.I.; *Congenital diaphragmatic hernia. Surgical Clinics of North America*, 63:1115-1138, 1985.
 30. Soper, R.T., Pringle, R.C., Scofield, J.C.; *Creation and repair of diaphragmatic hernia in the fetal lamb: Techniques and survival. J. Pediatr. Surg.*, 19:33-40, 1984.