

개심술후 합병되는 횡격신경손상

- 4례 보고 -

이종욱* · 고태환* · 손동섭* · 조대윤* · 양기민*

- Abstract -

Phrenic Nerve Paralysis Complicating Topical Cardiac Hypothermia During Open Heart Surgery - A Report of 4 Cases -

J.W. Lee M.D.*, T.H. Koh M.D.*, D.S. Sohn M.D.*
D.Y. Cho M.D.*, K.M. Yang M.D.*

Because of increasing myocardial damage by normothermic arrest, most of cardiac surgeons now uses many kinds of method reducing myocardial injury, such as systemic hypothermia, topical cooling and cold cardioplegic solutions. And phrenic nerve paralysis has been reported with the use of iced slush for topical cooling. So we reviewed the preoperative and postoperative chest X-rays of 54 patients undergoing open heart surgery with the use of iced slush for topical cooling to find phrenic nerve paralysis.

Four of 54 patients were known to have phrenic nerve paralysis.

The first time known to develop phrenic nerve paralysis was from POD # 1 day to POD # 3 day and the phrenic nerve paralysis resolved within a month postoperatively except one. A patient have had phrenic nerve paralysis persistently over 7 months.

And the effect of unilateral phrenic nerve paralysis was of no clinical significance.

I. 서 론

현재 개심술시 심근보호를 위하여 얼음 등을 사용한 국소심냉각법, 전신 저체온법, 저온심정지액을 사용하는 방법이 널리 쓰이고 있다. 국소심냉각시 얼음절편을 이용하는 방법은 투여가 용이하고 저온상태를 오랫동안 지속할 수 있어 널리 쓰이고 있으나 심낭내에 얼음절편을 넣는것은 여러가지 단점을 가지고 있으며 그중 하나가 횡격신경의 손상이 온다는 사실이다. 그러나 보고된 례가 많지 않아 이 합병증의 실제적인 빈

도, 임상적 중요성, 나아가서 이런 합병증에도 불구하고 심근보호를 위해 계속 사용해야 하는지 여부와 계속 사용시는 합병증을 줄일수 있는 방법 등이 계속 검토되어야 겠다.

본 중앙대학교 의과대학 흉부외과학교실에서는 1986년 4월부터 1988년 2월 사이에 개심술후 횡격신경마비를 4례 치험하였기에 문헌고찰과 함께 보고하는 바이다.

II. 환자 및 방법

환자는 중앙대학교 의과대학 흉부외과학교실에서 개심술을 받은 57명중 생존한 54명을 대상으로 하였다. 표 1에서 보는 바와같이 횡격신경마비는 4명에서 발생하였고, 성별은 남자가 3명, 여자가 1명으로 남자

* 중앙대학교 의과대학 흉부외과학교실
* Department of Thoracic and Cardiovascular Surgery,
College of Medicine, Chung-Ang University
1988년 7월 15일 접수

Table 1. Patients with phrenic nerve paralysis after open heart surgery

No.	Sex/Age	Diagnosis	Site	Occur. Time (postop)	Resp. problem (postop)	Disapp. time (postop)
1	M/5	P.S.+VSD	Lt	POD #1	—	POD #12
2	M/3	VSD	Lt	POD #3	—	POD #15
3	F/9	VSD	Lt	POD #2	—	POD #30
4	M/3	PS	Lt	POD #1	—	7 months

에서 많았으며 나이는 3세에서 9세 사이로 모두 소아 연령이었다.

4례 전예에서 체외순환시에 약 25~30℃의 중등도 저체온법을 사용하였으며 체외순환 속도는 약 2.4 l/min/m²을 유지하였고, 대동맥차단직후 4℃의 심정지액을 (St. Thomas solution) 10 ml/kg으로 대동맥 기시부에서 주입하였고 추후 30분마다 추가하였다. 동시에 사용한 국소심냉각방법은 생리 식염수의 얼음 절편을 심낭내에 넣었으며 얼음절편이 계속 보일 정도로 대동맥 차단동안 반복투여하였다.

횡격신경마비는 병력조사와 술전 술후에 찍은 단순 흉부사진을 비교하여 횡격막이 수술후 계속 상승되어 있는 경우 호기시와 흡기시의 사진을 비교하여 진단내렸다.

II. 증 례

증례 1

환 자 : 황 ○○, M/5, 18 kg

병 력 : 영아때부터 빈번한 상기도 감염과 활동시 호흡곤란과 심계항진이 있어 본원에 입원하였다.

이학적 소견 : 전신상태는 양호하였고 활력증상은 정상범위였으며 전흉벽부의 들출과 함께 진전음이 만져졌고 흉부청진 소견상 좌측흉골연에서 4등급의 수축기 잡음이 들렸다.

검사소견 : 혈액검사상 WBC 8300/ml, Hgb 11.3 gm/dl이었고 그외에 소변검사, 간기능검사, 심전도 검사에서는 전부 정상소견이었다. 수술전 흉부 X선소견은 심장비대는 없었고 좌우단락을 의심하는 증가된 폐혈관음영을 보였다. 심초음파상 동맥하 형태의 심실중격결손과 폐동맥판협착이 있었다. 심장카테터 삽입 검사상 폐동맥압은 25/5 mmHg였고 Qp/Qs는 2.73이었다.

수술방법 및 소견 : 정중흉골절개술을 하고 우심실

절개를 통해 본 심실중격결손은 동맥하 형태로 0.2×0.1 cm의 작은 크기였고 폐동맥판협착이 있었다. 심실중격결손은 단순폐쇄를 하였고 폐동맥 판막협착은 폐동맥교련부 절개후 Hegar dilator로 확장시켜 주었다. 대동맥차단기간은 65분이었고 이시간동안 생리식염수의 얼음절편을 얼음이 계속 남아있을 정도로 심낭내에 주입하였다.

수술후 경과 : 술후 1일째 단순 흉부 X선상 좌측 횡격막이 상승되어 있었고 무기폐가 동반되어 있었으나 동맥혈액가스분석 등의 검사소견과 환자의 전신상태는 양호하였다. 술후 1일째 weaning을 하였고 기관삽입관을 제거하였다. 이후 호흡기계 증상과 문제발생은 없었다. 술후 12일째 횡격막의 거상은 소실되었으며 술후 17일째 양호한 상태로 퇴원하였다.

증례 2

환 자 : 이 ○○, M/3, 13 kg

병 력 : 영아때부터 빈번한 상기도 감염과 활동시 호흡곤란이 있고 무력증과 피곤함이 쉽게 발생하였으며 개인병원에서 선천성 심장병이 있다는 것을 진단받고 수술을 하기 위해 본원에 입원하였다.

이학적 소견 : 전신상태는 양호하였고 활력증상은 정상범위였으며, 전흉벽부에서 진전음을 만질 수 있었다. 흉부 청진소견상 좌측흉골연에서 4등급의 수축기 잡음이 들렸다.

검사소견 : 혈액검사상 WBC 8500/ml, Hgb 14.8 gm/dl이었고 그외에 소변검사, 간기능검사에서는 전부 정상이었다. 수술전 흉부 X선소견은 심장비대는 없었고 폐혈관음영도 증가되어 있지 않았다(Fig. 1-1). 심전도 검사상에서 좌심실비대가 있었고 심초음파검사상 막형의 심실중격결손이 있었으며 심장카테터 검사상 폐동맥압은 22/8 mmHg였고 Qp/Qs는 2였다.

수술방법 및 소견 : 정중흉골절개술을 하여 우심방

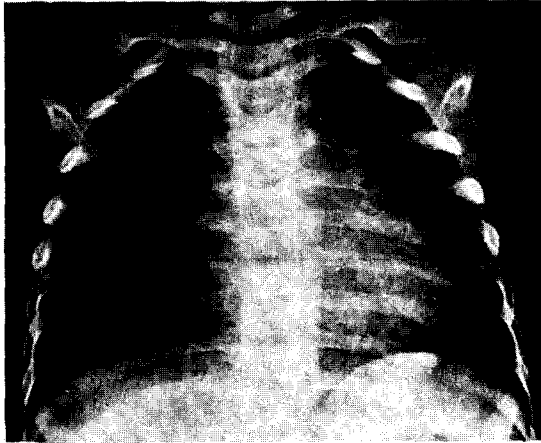


Fig. 1-1. Preop. Simple chest X-ray

을 통해서 본 심실중격결손은 막형의 심실중격결손이었고 크기는 0.5×0.5 cm 크기였다. 심실중격결손은 단순폐쇄술을 시행하였고 대동맥차단기간은 27분이었다. 대동맥차단시간동안 생리식염수의 얼음절편을 심낭내에 투여하여 저온을 지속시켰다.

수술후 경과: 수술 당일에 weaning한후 삽입관을 제거하였으며 술후 3일째 좌측횡격막의 거상과 함께 무기폐가 동반되었으나(Fig. 1-2), 동맥혈가스분석 등 검사소견과 환자전신상태는 양호하였고 호흡기계 증상과 문제발생은 없었다. 술후 15일째 횡격막 거상은 소실되었고 술후 16일째 양호한 상태로 퇴원하였다.

증례 3

환 자: 지 ○○, F/9, 30 kg

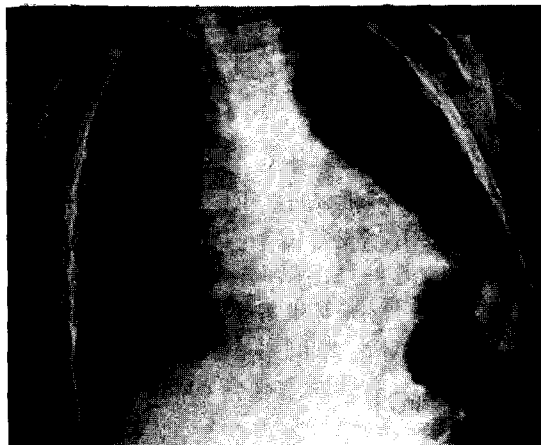


Fig. 1-2. Postop. Simple chest X-ray

병 력: 영아때부터 빈번한 상기도 감염과 노력시 호흡곤란, 심계항진, 쉽게오는 피곤이 있었으며 타병원에서 선천성 심장병의 진단을 받고 수술을 받기위해 입원하였다.

가족력 및 과거력: 생후 6개월에 폐염을 진단받고 입원치료한 병력이 있었다.

이학적 소견: 전신상태는 양호하였고 활력증상은 정상범위였으며 전흉벽부의 돌출과 함께 진전음이 만져졌고 흉부청진소견상 좌측흉골연에서 4등급의 수축기잡음이 들렸다.

검사 소견: 혈액검사상 WBC 8500/ml, Hgb 10.4 gm/dl였고 그외에 소변검사, 간기능 검사 및 심전도 검사는 전부 정상이었다. 수술전 흉부 X-선상 심장비대는 없었고 폐혈관음영은 증가되어 있었다(Fig. 2-1). 심초음파검사상 동맥하형태의 심실중격결손이 있었다.

수술방법 및 소견: 정중 흉골절개술을 하여 우심실 절개를 통해 본 심실중격결손은 동맥하형태의 심실중격결손으로 크기는 1.5×2.0 cm의 큰 결손이었다. 수술은 Dacron Patch 폐쇄술을 하였고 대동맥차단기간은 58분이었으며 이시간동안 생리식염수의 얼음절편을 얼음이 계속 남아 있을 정도로 심낭내에 주입하였다.

수술후 경과: 술후 1일째 weaning을 하고 기관삽입관의 제거를 하였다. 술후 2일째 좌측횡격막의 거상이 무기폐와 함께 발생하였으나 동맥혈가스분석 등의 검사소견과 환자전신상태는 양호하였고 호흡기계 증상과 문제발생은 없었다. 대장의 가스확장이 있어 관장등을 통해 해소시켰으나 횡격막의 거상은 계속 남아

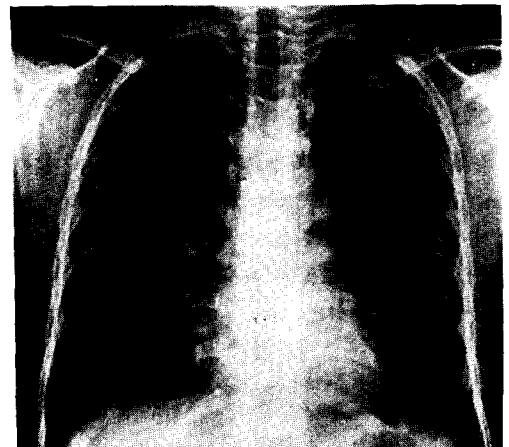


Fig. 2-1. Preop. Simple chest X-ray

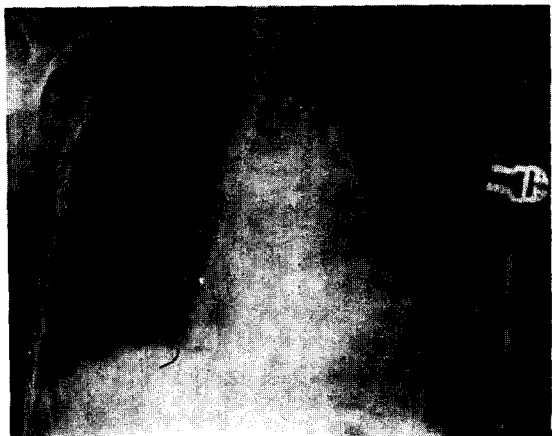

Fig. 2-2. Postop. Simple chest X-ray

있었다(Fig. 2-2). 술후 15일째 양호한 상태로 퇴원을 하였으며 술후 30일째 외래 추적상 횡격막 거상이 소실됨을 나타냈다.

증례 4

환 자: 국 ○○, M/4, 15kg

병 력: 영아때부터 빈번한 상기도 감염과 활동시 호흡곤란이 있었으며 타병원에서 선천성 심장병을 진단받고 수술을 받기 위해 입원하였다.

이학적 소견: 전신상태는 양호하였고 활력증상은 정상범위였으며 전흉벽부에서 진전음을 만질 수 있었다. 흉부 청진소견상 좌측흉골연에서 4등급의 수축기 잡음이 있었다.

검사 소견: 혈액검사상 WBC 8800/ml, Hgb 11.2 gm/dl였고 그외에 소변검사 장기능검사는 전부 정상이었다. 심전도검사에서는 우심실비대를 나타냈고 흉부 X선 소견은 심실비대는 없었고 폐혈관 음영은 감소되어 있었으며 오목한 폐원추를 나타냈다. 심초음파검사와 심장카테터검사상 폐동맥판협착을 나타냈다.

수술소견 및 방법: 정중흉골 절개술을 하여 폐동맥 절제를 통해 본 폐동맥판막은 판막형의 협착증을 나타내었으며 이를 교련부절개술을 해주고 Hegar dilator와 함께 확장시켜 주었다.

수술후 경과: 술후 1일째 weaning을 하고 기관삽입관을 발관하였다. 술후 1일째 좌측횡격막의 거상과 함께 무기폐가 동반되었으나 동맥혈가스분석 등의 검사 소견과 환자 전신상태는 양호하였다. 위의 가스확장이 있어 위삽입관을 통해 확장된 위를 해소시켰으나 횡격

막 거상은 계속 남아 있었다. 술후 14일째 양호한 상태로 퇴원하였고 현재 퇴원후 7개월째로 외래에 다니고 있으나 횡격막 거상은 변화가 없는 상태로 남아 있다.

III. 결 과

4명의 환자에서 모두 횡격막의 거상이 좌측에서만 관찰되었고 우측에서는 발생하지 않았다. 이들 모두 무기폐가 동반되어 있었으며 출현시기는 술후 1일에서 3일 사이에 나타났고 소실 시기는 4번째례의 7개월째 계속 횡격막의 거상이 남아있는 경우를 제외하고는 나머지 3례는 술후 12일에서 30일 사이로 일시적인 발생이었다. 환자 모두 이에 의한 증상은 없었고 발생된 문제도 없었다. 횡격막의 상승과 함께 위의 가스확장이 있을 때는 Levin tube의 삽입으로 해소시켰다. 대동맥 차단기간은 평균 51분으로 횡격신경마비가 없는 군과 비교하여 큰 차이가 없었고 저온에 노출된 시간도 큰 차이가 없었다. 병원에 입원한 기간은 평균 21일로 지연된 경우는 없었다.

IV. 고 안

국소심냉작이 과거 30년 동안 사용돼왔고 또한 과거 20년동안 저체온에 의한 횡격신경손상이 보고됐는데도 불구하고 얼음절편이 개심술시 심근보호를 위한 방법으로 계속 쓰이고 있는 것은 얼음절편이 투여하기가 간편하며, 오랫동안 낮은 온도를 유지하면서 안전하게 심정지를 유발시키고, 심근온도의 저하와 관상동맥의 혈류차단에 의한 심근손상의 방지를 가져올 수 있다는 것이다^{1,2)} 또한 냉각된 심정지역을 주입할때 관상동맥협착이 있는 경우는 이로 인하여 불균등한 심정지역의 분포를 가져와 불완전한 심근보호를 가져올 수 있어^{3,4)} Landymore 등³⁾은 국소심냉작이 관상동맥질환 환자에서 심근냉각을 더 균등하게 하고 더 효과적인 심근보호효과를 나타낸다고 보고하였다.

횡격신경은 섬유성심막에 위치하여 심낭과 밀접한 해부학적 위치를 갖기 때문에 개심술동안 저온에 의한 손상이 올 수 있다⁵⁾. 횡격신경손상 부위는 주로 좌측에 발생하는데 이유는 좌측횡격신경이 심낭과 좌중격동 늑막 사이에 위치하여 우측횡격신경보다 더 길고 윗쪽에 위치하여 장시간의 저체온을 유지하게 되는 국소심냉작에 의해 손상받기 더 쉽기 때문이다²⁾. 또한 말

초신경은 쉽게 저온에 손상을 받으며 특히 운동성 신경섬유는 냉동손상에 제일 감수성이 있는 것으로 알려져 있다⁶⁾. 이러한 신경손상의 정도와 범위는 개심술 시 국소심냉각의 정도와 기간을 반영할 수 있다⁵⁾. 즉 본 보고에서 4례 모두 좌측에서만 횡격신경마비가 나타난 것은 본 병원의 국소심냉각시 사용하는 저온의 정도를 간접적으로 나타내며 더 심한 저온법을 사용하면 양측성 횡격신경마비도 가능하겠다.

1982년 Jeffrey 등은 관상동맥우회술을 받은 개심술 환자에서 얼음절편 사용에 의한 횡격신경마비에 대한 보고에서 얼음절편으로 국소심냉각을 하지 않은 군에서는 좌하엽의 폐침윤과 무기폐의 빈도가 32.5%였고, 얼음절편을 사용한 군에서는 63.1~85%였으며 이중 69.2%는 좌횡격막의 마비를 나타냈다⁷⁾.

1959년 Shumway⁸⁾, 1964년 Hurley⁹⁾ 등에 의해 4℃의 생리식염수의 계속적인 주입에 의한 횡격신경마비는 10~70%로 보고되었지만 실제적인 빈도는 각 기관마다의 기술이 다양하고 개개의 임상적 연구가 후향성 조사였기 때문에 분명치 않다^{2,5)}.

횡격신경마비의 진단은 단순 흉부 X선 촬영, 투시진단법, 양와자세와 직립자세의 폐기능검사, 횡격막상하의 압력차(Pdi), 초음파검사, 근전도검사, 횡격신경전도 등을 실시함으로써 알 수 있다¹⁰⁾. 일측성 횡격마비는 투시진단법에 의해 횡격막의 원개가 “쿵쿵” 거림에 의해 모순적인 위쪽으로의 움직임에 의해 알 수 있지만(Sniff test), 양측성 횡격마비의 경우는 투시진단법이 오히려 잘못된 해석을 가져올 수 있어 횡격막상하의 압력차, 폐기능 검사가 더 중요하다¹⁰⁾.

양측성 횡격마비는 1963년 Scannell이 2명에서 보고하여 이중 1명이 사망한 이래¹¹⁾ Colli 등이 2명, Keith 등이 5명을 보고하였는데 이때의 증상은 ① 기좌호흡, ② 활동시 호흡곤란, ③ 수면곤란, ④ 낮동안의 심한 졸리움, ⑤ 호흡부전, ⑥ 지연된 Ventilator의 존성 ⑦ 역리성 복부호흡이었고¹²⁾ 이중 가장 흔한 증상은 기좌호흡이었다⁵⁾.

1984년 Chandler 등은 5명의 양측성 횡격마비를 보고하면서 심한 국소심냉각의 위험성을 기술하였던 바 이들의 회복도 횡격신경손상의 회복기간에 맞먹는 6개월까지의 기간이 지연되었다¹⁶⁾.

횡격신경과 횡격막의 기능이 비가역변화로 영구히 회복불능인 예는 극히 드물다. 회복되는 기간은 매우 다양한데 Irisawa 등은 1½개월 후에 증상회복이 된다고 보고했고¹⁴⁾, Chandler 등은 3명의 환자에서 5~12

개월의 회복기간이 필요함을 기술하였다¹⁶⁾. 이런 다양함은 Marco 등이 개에서 30~60분 동안 얼음절편을 투여시에 횡격신경손상을 실험한 “frost-biting nerve”에서 발생된 현미경학적 변화를 기술하였는데 경도의 수초탈락과 축색돌기 손상이 거의 없는 경우는 예후가 좋고 회복이 빠르며, 수초탈락과 축색돌기의 파괴시의 심한 횡격신경 손상은 더 늦게 회복이 되었다고 하여¹⁵⁾ 저온에 의한 신경손상의 정도와 기능회복에 필요한 시간이 비례하는 것을 나타내었다.

1985년 Rousou는 관상동맥우회술과 관막치환술을 시행한 군에서 얼음절편을 이용할 때 24%의 횡격신경마비를 보고했고 냉각용 자켓을 이용했을 때 빈도는 적어지며 저온의 증류수만을 이용했을 때는 한 예도 발생되지 않았다고 보고하였다¹³⁾.

Marco 등은 횡격신경의 저온에 의한 손상후 횡격막의 기능회복을 기술하면서 ice chip의 국소심냉각은 부작용때문에 사용을 기피할 이유가 없다고 했으나⁵⁾ 이런 저온에 의한 손상을 줄이기 위해 Scannell 등은 셀로판주머니를¹¹⁾, Brown과 Bjork 등은 절연패드를 기술했고¹⁷⁾, 얼음절편 보다는 완전히 녹인 저온의 증류수를 사용하는 것이 국소심냉각을 얻는데 합병증이 적고 계속적으로 많은 양을 쓸 수 있게 할 것이다.

저온에 따라 나타나는 횡격신경마비로 인한 임상적 의의가 크지는 않지만 횡격신경마비를 줄이는 방법은 계속 개발되고 적용하여야 겠다.

V. 결 론

중앙대학교 의과대학 흉부외과학교실에서 1986년 4월부터 1988년 2월까지 개심술을 받은 54명을 대상으로 술전 술후 단순 흉부 X선사진을 비교하여 얼음절편을 이용한 국소심냉각에 의한 횡격신경 마비에 대한 결과를 다음과 같이 얻었다.

1. 술후 횡격신경마비는 54명중 4명에서 발생하였다.
2. 횡격막의 저상은 모두 좌측이었다.
3. 출현시기는 술후 1일에서 3일 사이로 나타났고 4번째 경우에서 7개월째 계속 횡격막의 저상이 남아 있으나 나머지의 3례는 술후 12일에서 30일 사이에 소실되었다.
4. 환자 모두 이에 의한 증상은 없었고 문제의 발생도 없었으며 입원기간은 평균 21일로 지연된 경우는 없었다.

REFERENCES

1. Buckberg GD: *A proposed "solution" to the cardioplegic controversy.* *J Thorac Cardiovasc Surg* 77:803, 1979
2. 이재성, 송인기, 최종범, 최순호: 개심술후 합병되는 횡격신경 마비에 관한 임상적 고찰. *대한흉부외과학회지* Vol.20, No.3 Sempt 1987
3. Landymore RW, Tice D, Trehan N, Spencer F: *Importance of topical hypothermia to ensure uniform myocardial cooling during coronary artery bypass.*
4. Grondin CM, Helias J, Vouhe PR, Robert P: *Influence of critical coronary stenosis on myocardial protection through cold potassium cardioplegia.* *J Thorac Cardiovasc Surg* 82:608, 1981
5. Rick AS, Frank CS: *The effect of pericardial insulation on hypothermic phrenic nerve injury during open heart surgery.* *Ann Thorac Surg* 43:303-308, Mar 1987
6. Asbury AK: *Ischemic disorders of peripheral nerves.* Vinken PJ, Bruyn GW, eds: *Handbook of clinical neurology.* Vo. 8 154-164, Amsterdam North Holand 1970
7. Jeffrey JB, Philip NC, Melvyn R, Waldemar W, Nicholas ZK: *Left lower lobe atelectasis and consolidation following cardiac surgery. The effect of topical cooling on the phrenic nerve.* *J Diagnostic Radiology* 142:11-14, 1982
8. Shumway NE, Lower RR, and Stoffer RC: *Selective hypothermia of the heart in anoxic cardiac arrest.* *Surg Gynecol Obstet* 109:750, 1959
9. Hurley EJ, Lower RR, Dong E, Pillsbury RC, and Shumway NE: *Clinical experience with local hypothermia in elective cardiac arrest.* *J Thorac Cardiovasc /surg* 47:50, 1964
10. Clarence AG, William AW: *The role of diaphragm function in disease.* *Arch Intern Med-Vol* 139, July 1979
11. Scannell JG: *Discussion of McGoon DC, Mankin HT, Kirklin JW: Results of open heart operation for acquired aortic valve disease.* *J Thorac Cardiovasc Surg* 45:4766, 1963
12. Keith WC, Carlos JR, Ross CK, Allan LG: *Bilateral diaphragmatic paralysis complicating local cardiac hypothermia during open heart surgery.* *The American Journal of Medicine* Vo.77 August 1984
13. Rousou JA, Parker T, Engelman RM, Breyer RH: *Phrenic nerve paresis associated with the use of iced slush and the cooling jacket for topical hypothermia.* *J Thorac Cardiovasc Surg* 89:921-925, 1985
14. Irisawa A, Osawa M, Yamamoto N, Morikawa T, Ishii K: *A case of bilateral phrenic nerve paralysis due to ice slush used for topical cardiac hypothermia(author's transl).* *Kyobu Geka* 33(3):183-187, 1980
15. Grieppe RB, Stinson EB, Shumway NE: *Profound local hypothermia for myocardial protection*
16. Chandler KW, Roxas CJ, Kory RC, Goldman AL: *Bilateral diaphragmatic paralysis complicating local cardiac hypothermia during open heart surgery.* *Am Rev Respir Dis* 125(suppl):98, 1982
17. Bjork VO, Bomfim V, Olin C: *An isolation pad for cold cardioplegia.* *Scand J Thorac Cardiovasc Surg* 12:177, 1978