

# 안모유형에 따른 교정치료

연세대학교 치과대학 교정학교실

황 충 주

## I. 서 론

E. H. Angle은 처음으로 상악 제1대구치의 근원심관계를 기준으로 정상교합과 안모의 심미성 관계를 연구하여 좋은 교합을 이룰때 안모의 조화가 유지된다고 하였으나 이것은 전후방관계에만 의존한것으로 올바른 교정진단을 위해서는 입체구조의 연구가 필요하다<sup>37)</sup>.

특히 1931년 Broadbent의 두부방사선 규격사진이 도입된 이래로 생체계측이 가능함에 따라서 안모의 성장과 발육에 관한 많은 연구가 되어왔다. 이 연구의 대부분은 두개저를 기준으로 수평적 성장과 수직 하방 성장으로 구성된 벡터(vector) 방향을 따라 진행된다고 결론지었다<sup>38)</sup>.

안모성장이 주로 많이 되는 곳은 안면융합부, 상하악 치조골, 하악 과두부이며 정상적인 안모 형태를 형성하려면 후안면부와 전안면부 성장의 양이 같아야 한다<sup>12)</sup>. 만약 안면융합부와 치조골의 수직성장이 하악과두부의 수직증가보다 크다면 하악은 후방으로 전이되며 수직성장하는 dolichofacial type이 되며, 반대로 하악과두의 성장이 안면융합부나 치조골의 수직성장보다 크다면 하악골은 전방으로 전이되며 수평성장하는 brachyfacial type이 되서 안면고경뿐 아니라 수직 수평적인 안모 부조화를 야기하게 된다<sup>12,18,42,45)</sup>.

이를 근거로 부정교합과 악안면형태와의 관계를 밝히기 위해 Down<sup>9)</sup>, Björk<sup>4,5)</sup>, Steiner<sup>47,48)</sup>, Holdaway<sup>16)</sup> 등은 수평적 분석법을, Sassouni<sup>36,37,38)</sup> 등은 호선분석법을, Scheideman<sup>39)</sup>, Field<sup>1,4)</sup>, Siriwat와 Jarabak<sup>45)</sup> 등은 수평분석법을 연

구하였는바 매우 밀접한 관계가 있음을 보고하였다.

안모형태는 부정교합과 밀접한 관계를 가질뿐 아니라 성장방향의 변이를 예측할 수 있게하고, 치료방법, 예후결정에 중요한 영향을 미친다.

저자는 임상에서 쉽게 구별할 수 있고 손쉽게 접할 수 있는 안모형태인 dolichofacial, brachyfacial, mesofacial type을 기준으로 이것의 특징과 교정치료시 고려사항등에 다소의 지견을 얻었기에 보고하는 바이다.

## II. 안모의 특징

어떤 부정교합은 특별한 안모형태와 관련되어 있는데 각 환자의 안모형태와 특징을 초기에 분류한다는 것은 환자의 문제를 계획적으로 분석하고 치료예후를 결정하는데 교정의사에게는 필수적이다<sup>33,34)</sup>.

근본적으로 거의 모든 부정교합이 분류될 수 있는 3가지의 명확한 안모형태는 mesofacial, dolichofacial, brachyfacial type이며 여기에 한가지 더 부가한다면 1948년 Coon에 의해 분류된 dinaric type을 넣을 수 있다<sup>1)</sup>. dinaric type이란 부분적인 brachyfacial 특징을 가지는 dolichofacial type을 말하는 것으로 부위에 따라 두가지 특성을 가진 형태를 말하며 크게 분류하면 brachy facial이나 dolichofacial type에 속한다고 할 수 있다.

그래서, 여기서는 두가지 특징적인 안모형태인 brachyfacial type과 dolichofacial type을 중심으로 설명하도록 하겠다.

가. Dolichofacial type<sup>12,33,34,45,62)</sup>

좁고, 길고, 전방으로 돌출된 머리형태를 가지는데 이런 얼굴형태를 "leptoprosopic"이라한다(Fig. 1).

nasomaxillary complex는 하악에 비해 비교적 돌출될 수 있으며 이로 인해 하악이 후하방으로 전이되기때문에 교합면은 하방으로 향하게 된다. 즉 상악은 전방이동, 하악은 후방이동되므로 pogonion도 전하방으로 이동되며 후방으로 전이된 chin을 만들며 하안면고경이 증가해서 하악은 retrusive하며 측모는 retrognathic한 양상을 나타낸다. 저작근은 약하고 하악 gonial angle은 둔각을 가진다.

하악의 수직성장에 의한 전치부 개교교합이 나타나며 이를 보상키 위해서 extrusion이 된다 해도 개교교합경향이 큰데 이것은 상순이 짧기 때문이라기 보다는 상악치조골이 정상보다 길기 때문이다.

또한 연하운동과 같은 구강폐쇄운동시 하순을 상방으로 끌어올려 상순과 닿게 해야하는데 이로인한 mentalis muscle activity는 증가되며 이로인해 입술은 더욱 돌출되게 되며 하악 전치도 큰 영향을 받는다.

치열궁은 좁고 crowding을 나타내며 좁은 안모와 비강때문에 구호흡과 같은 호흡장애를 일으킬 수 있으므로 주의깊은 관찰을 요한다.

나. Brachyfacial type<sup>12,33,34,45)</sup>

넓고, 짧은 머리형태를 가지며 이런 얼굴 형태를 "euryprosopic"이라 한다(Fig. 2).

nasomaxillary complex의 후방과 하악의 전방이동을 야기해서 prognathic profile과 class III 구치관계를 갖기 쉽게한다.

pogonion이 전방으로 이동해서 chin point가 전방이동되며 하악뿐 아니라 교합면도 상방으로 향한다. 하악은 square하며 저작근은 강하며 치열궁은 넓으며, 상악 전치길이가 짧아도 보통 전치부의 deep bite를 나타낸다(Fig. 3).

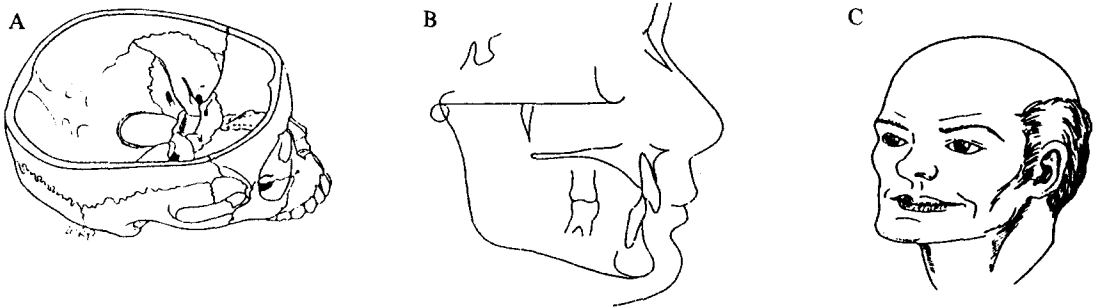


Fig. 1. Dolichofacial type. A, Head. B, Cephalogram. C, Face.

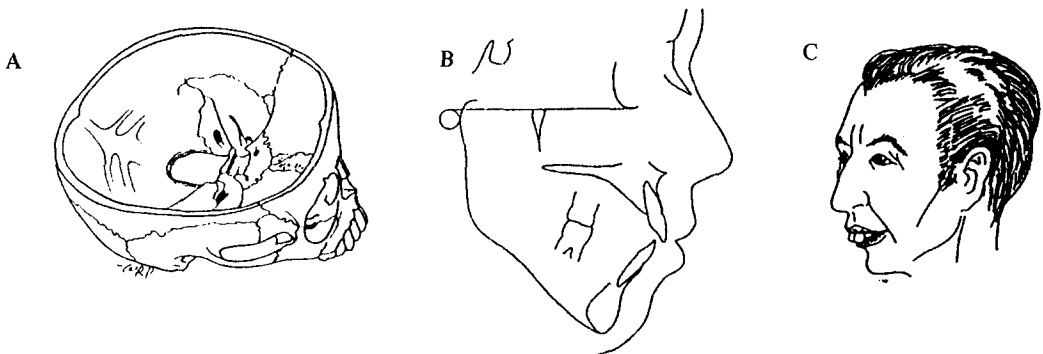


Fig. 2. Brachyfacial type. A, Head. B, Cephalogram. C, Face.

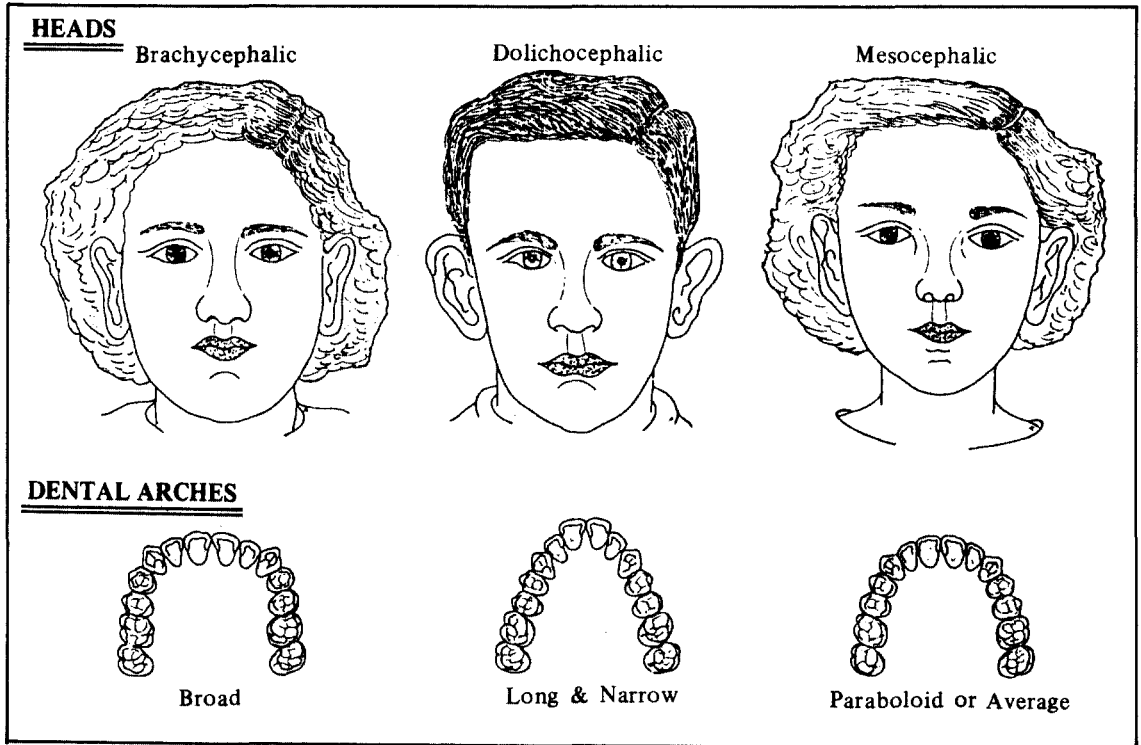


Fig. 3. Dolicho-, brachy- and mesofacial type; below, the most likely dental arch form that goes with each facial type.

하안면 고경은 짧으며 하순의 curl를 나타내며 성장방향은 수평으로 하고 교정치료시 좋은 예후를 나타낸다.

교정치료를 받지 않은 정상교합자의 대부분은 brachyfacial tendency를 가지는 사람이 많으며, 정상교합을 가지고 dolichofacial pattern은 극히 드물다(3%이하).

정상교합자는 대개 작은 치아와 brachyfacial pattern을 가지는데 교정치료시는 치아의 크기 보다는 안모형태가 더 중요하게 여겨진다<sup>31,33</sup>.

### III. 안모형태의 결정

전술한바와 같이 3개의 안모형태는 각각 다른 성장방향을 갖는다. 즉 dolichofacial type은 수직성장을, brachyfacial type은 수평성장을, mesofacial type은 정상적인 성장을 한다.

따라서, 교정진단의 첫 단계는 환자 안모형태의 분류라 할 수 있으며 그 방법으로는 Rickett 분석법을 중심으로 살펴보도록 하겠다.

가. Rickett 분석법<sup>30,31,32,33,34</sup>

Rickett는 진단시 환자 개개인의 안모형태를 중시 하였으며 안모형태가 결정되면 이를 토대로 치료의 방법과 방향을 결정하였다.

Rickett의 분석법중 안모형태를 분류하는데는 facial axis angle, facial depth, mandibular plane angle, lower facial height, mandibular arc 등 5개 측정항목을 사용하였다(Fig. 4).

#### 1. Facial axis angle

Basion과 nasion을 연결한 선과 facial axis와 만나서 형성된 각으로 하악의 성장방향을 나타낸다. 정상보다 큰 각도는 하악 성장방향이 수직성이라기 보다는 수평적 성장이 더 크다는 것을 나타낸다. 정상보다 작은 각도는 성장방향이 수직성이 크다고 말할 수 있다. 환자가 정상적으로 성장한다면 나이에 따라 거의 변화하지 않

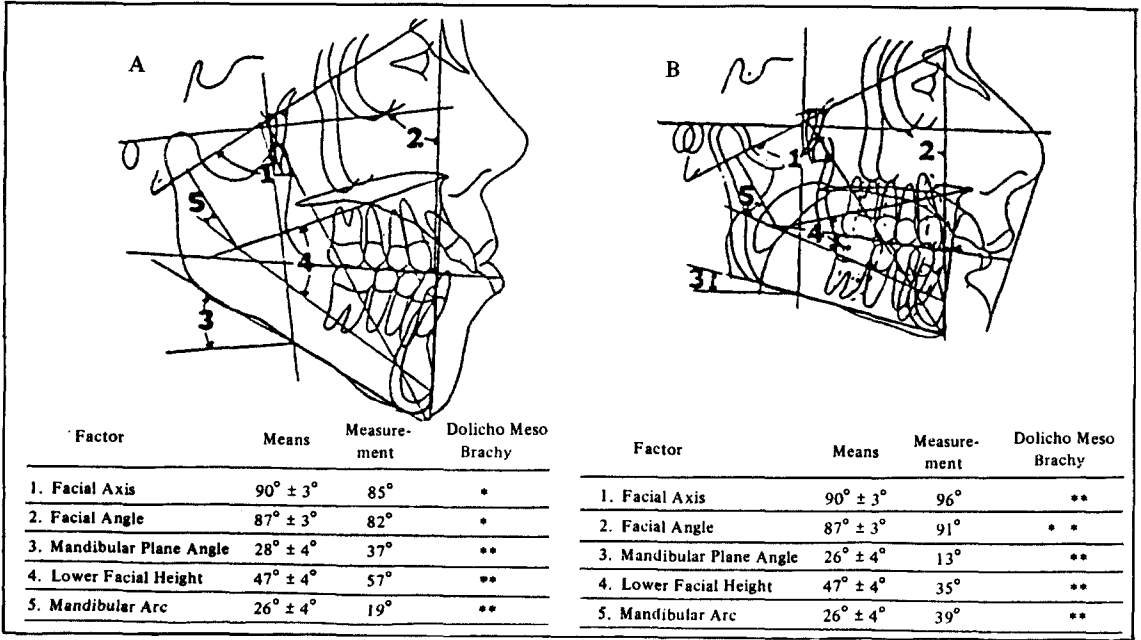


Fig. 4. Two different face are presented to demonstration how the five factors are used to describe the face. A is a severe dolichofacial pattern. B is an extreme brachyfacial type.

는다. 그러나, 기능적, 환경적요인에 의해 그리고 치료방법에 따라 변화 시킬 수 있다.

## 2. Facial depth

facial plane(Nasion-pogonion)과 Frankfort Horizontal plane이 만나서 형성된 각도이다. 이 각도는 하악의 최전방 점인 pogonion의 전후방 위치를 나타낸다. 9세때 정상치는  $87^\circ \pm 3^\circ$ 이며 하악의 전방성장시 3년마다 약  $1^\circ$ 씩 증가한다.

## 3. Mandibular plane angle

mandible plane과 Frankfort Horizontal plane이 만나서 생기는 각도로써 하악골 골체부의 경사도를 나타낸다. 약한 근육을 가지는 dolichofacial type은 이 각도가 크며 강한 근육을 가지는 brachyfacial type은 deep bite와 square jaw를 갖기 때문에 이 각도가 크다. 9세때 정상치는  $26^\circ \pm 4^\circ$ 이며 이 각도는 성장때까지 3년마다  $1^\circ$ 씩 증가한다.

## 4. Lower face height

anterior nasal spine(ANS)에서 XI point까지와 corpus axis(XI-PM)와 만나서 형성된 각도이다. 정상각도보다 크다는 것은 상악과 하악이 이개된 골격성 개교교합을 나타낸다. 이 각도는 facial axis angle과 같이 정상하면서 변화하지는 않으나 치료술식에 따라 변화될 수 있으며 정상치는  $47^\circ \pm 4^\circ$ 이다.

## 5. Mandibular arc

Condylar axis(DC-XI)와 corpus axis의 후방 연장선에 의해 형성된 각도로 하악골 형태를 나타낸다.

이 각도가 정상보다 크다는 것은 강하고 각진 하악골을 나타내며, 작은 각도는 수직성장함을 나타낸다.

이상과 같은 5개의 측정항목중 brachyfacial type은 facial axis angle, facial depth, mandibular arc가 정상보다 큰 경우, mandibu-

lar plane angle, lower face height는 정상보다 작은 경우이며, dolichofacial type은 brachyfacial type과 반대의 경우를 말한다(Table 1).

**Table 1.** Relation of five cephalometric measurement to facial type.

Measurement	More than 1cd below norm	Within 1 cd of norm	More than 1cd above norm
Facial Axis	D	M	B
Facial Depth	D	M	B
Mandibular Plane Angle	B	M	D
Lower Face Height	B	M	D
Mandibular Arc	D	M	B

M=Mesofacial      cd = clinical deviation

B = Brachyfacial

D = Dolichofacial

Fig. 4는 5개의 계측항목을 이용해서 안모형을 결정하는 예를 보여주고 있다.

위와 같은 방법으로는 안모형을 결정하기는 쉬우나 그 정도가 얼마나 심한지 여부는 예측할 수 없기 때문에 좀더 정확히 환자의 안모형을 결정하기 위해서 5개의 계측항목의 각각에 대해 정상으로 부터의 clinical deviation수를 계산하였다.

dolichofacial인 경우의 모든 계측치는 minus 값을 주고, 좀더 brachyfacial인 경우는 plus 값을 부여한다. 그리고 나서 5개의 clinical deviation 수를 평균하고 결과로 나온 수치를

VERT(Amount of vertical growth)라 한다. 만약 VERT로 나온 수치가 negative이면 환자는 dolichofacial type이며 이 수치가 클수록 심한 dolichofacial인 경향이 있다. 이것과 반대로 positive이면 brachyfacial type이며 수치가 클수록 심한 brachyfacial type임을 알 수 있다. 예를 들어 VERT값이 0.5라면 brachyfacial type중 상태가 그렇게 삼하지 않은 경우이며, VERT값이 -2.0이라면 심한 dolichofacial type임을 나타낸다(Table 2, 3).

#### IV. 안모형태와 교정치료시 고려사항

##### 가. 하악 전치의 위치

안모형태에 따라 하악전치의 위치는 상당한 차이가 있는데 brachyfacial인 경우에도 좀 더 순측으로 하악 전치 tip이 위치하는 경향이 있고 dolichofacial인 경우에는 설측으로 위치하는 경향이 있다.

**Table 3.** Calculation of VERT.

Measurement	Norm	Patient Value	CD From Norm
Facial Axis	90°	82.1°	-2.2
Facial Depth	87.2°	81.8°	-1.7
Mandibular Plane Angle	25.5°	37.3°	2.6
Lower Face Height	47.0°	52.9°	1.5
Mandibular Arc	27.0°	17.1°	-2.5
$VERT = \frac{2.2-1.7-2.6-1.5-2.5}{5} = \frac{-10.5}{5} = -2.1$			

**Table 2.** The relation between VERT and facial pattern.

Facial Pattern	VERT					
	Severe Dolicho	Dolicho	Mild Dolicho	Mesofacial	Brachy	Severe Brachy
Clinical Deviation	-2.0	-1.0	-0.5	0	0.5	1.0

보통 A point-pogonion(A-Pog)보다 약 1mm 전방에 전치 tip이 위치하는 것이 좋으며 정상적인 범위는 -1~3mm로 알려져 왔다.

그래서, 정상적인 안모형태를 가진 환자에서는 하악전치가 -1mm보다는 3mm에 위치시키는 것이 바람직한데 왜냐하면 arch length를 4mm더 얻을 수 있기 때문이다. 뚜렷한 brachyfacial pattern을 가진 경우에는 A-Pog에 대해 4~5mm 전방에 하악 전치가 위치해도 괜찮으며, 반면 dolichofacial type의 수직성장하는 경우에는 A-Pog에 대해 1~2mm가 최대가 될 것이다.

만약 dolichofacial type의 환자에서 A-Pog보다 전치부를 전방으로 4~5mm이동시켜 crowding을 해소한다면 relapse가 있을 것으로 예견할 수 있다.

즉 하악전치의 위치는 안모형태에 따라 결정되며 이에 따라 치아의 안정성도 결정된다.

#### 나. Expansion

하악 치열궁장경을 증가시킬 수 있는 가장 기본적인 방법은 하악궁의 expansion이다.

expansion은 견치와 제1대구치의 두 부위에 집중되며 expansion의 가능성에 영향을 미치는 요소는 안모형태, 악골과 치아와의 상대적 관계 등이다(Table 4).

치료가 끝난뒤에도 안정된 상태를 유지하기 위해서는 견치부위의 치열궁 폭경은 어떤 하계

를 초과하지 말아야 한다. 연구에 따르면, 각 환자의 최대의 견치폭경은 4개의 하악전치 근원심 폭경의 합과 밀접한 관계가 있는 것으로 알려져 있다.

brachyfacial type은 dolichofacial type보다 좀 더 넓은 치열궁을 가지고, 이 넓은 악궁은 큰 전치를 가지며, 큰 견치폭경을 수용할 수 있다.

그러므로, brachyfacial type이 dolichofacial type보다 expansion양이 많으며 발치여부 결정시 고려해야한다.

#### 다. 발치

제1대구치는 brachyfacial type에서는 좀 더 쉽게 후방으로 이동되고 dolichofacial type에서는 쉽게 전방으로 이동하는 것으로 알려져 왔다. 예를 들면 발치여부가 border line인 경우 brachyfacial type은 발치시 space가 남을 가능성이 많다.

이런 이유때문에 Ricketts는 brachyfacial type은 비발치로, dolichofacial type은 발치로 치료하는 것이 바람직하다고 하였다(Table 4).

그러나, space가 부족하여 발치가 결정되었다면 어느 치아를 발치할 것인가가 또한 중요한데, 가능하다면 dolichofacial type에서는 제2소구치 대신 제1소구치를 발치해서 구치의 과도한 전방이동을 막아야 하며 brachyfacial type에서는 anchorage loss가 잘되지 않으므로 제2소구치

**Table 4.** Average arch length characteristics with differential growth pattern.

	<u>Brachyfacial Dolichofacial</u>	
1. Advance or retract (Steiner's Rule 2.1)	3x2 = +6 mm	3x2 = -6 mm
2. Buccal Expansion (Ricketts' Rule)	+3.5	0
3. Upright Lower Molars	2x2 = +4	0
4. Save "E" Space	+4	+4
5. Extraction of Permanent Tooth Units	0	+15
	<hr style="width: 50%; margin: 0 auto;"/> +17.5mm	<hr style="width: 50%; margin: 0 auto;"/> +13 mm

발치가 바람직하다. 그러나, 교합관계, 소구치의 상태, 기능적인 고려, 의사 개개인의 선호도에 따라 달라질수도 있다.

### 라. Anchorage

소구치를 발치한 경우에 있어서 brachyfacial type에서는 moderate anchorage 개념을 사용해야 하며, dolichofacial type에서는 maximum anchorage 개념을 생각해서 치료해야 한다<sup>33)</sup>. 즉 dolichofacial type에서는 anchorage loss가 잘되므로 가능한 많은 anchorage를 포함시켜 치료하여 필요한 space를 유지시켜야 한다. 이것은 안모형태에 따른 근육차이 때문인데 brachyfacial type은 강력한 저작근을 가지며 하악골의 변화에 resist한 반면 dolichofacial type에서는 상대적으로 약한 저작근을 가지기 때문이다. 이런 이유때문에 하악골을 open시키는 것이 brachyfacial type보다는 dolichofacial type에서 보다 더 쉽게 일어나나, 치료시 대개 dolichofacial type에서는 close를 요구하고 반

대로 brachyfacial type에서는 open을 요구하므로 악정형장치나 교정치료시 주의를 요한다 (Table 4).

### 마. Facial convexity

convexity를 개선하기 위해 사용하는 장치는 convexity를 감소시킬것인지, 증가시킬것인지에 따라 결정되어진다.

만약 convexity 증가가 바람직하다면 facial mask나 class III type elastic을 이용해서 치료하는데, 이것의 선택은 증가시킬 양에 따라서, 또한 얼마나 심한 dolichofacial type인지 정도에 따라서 달라진다. 반대로 convexity의 감소가 바람직하다면 head gear가 사용되는데 이것은 안모형태에 따라 결정된다<sup>34)</sup>(Fig. 5).

### 바. Head gear

충분치 않은 구강내 anchorage와 force를 보강하기 위해 사용되는 악외교정장치인 head

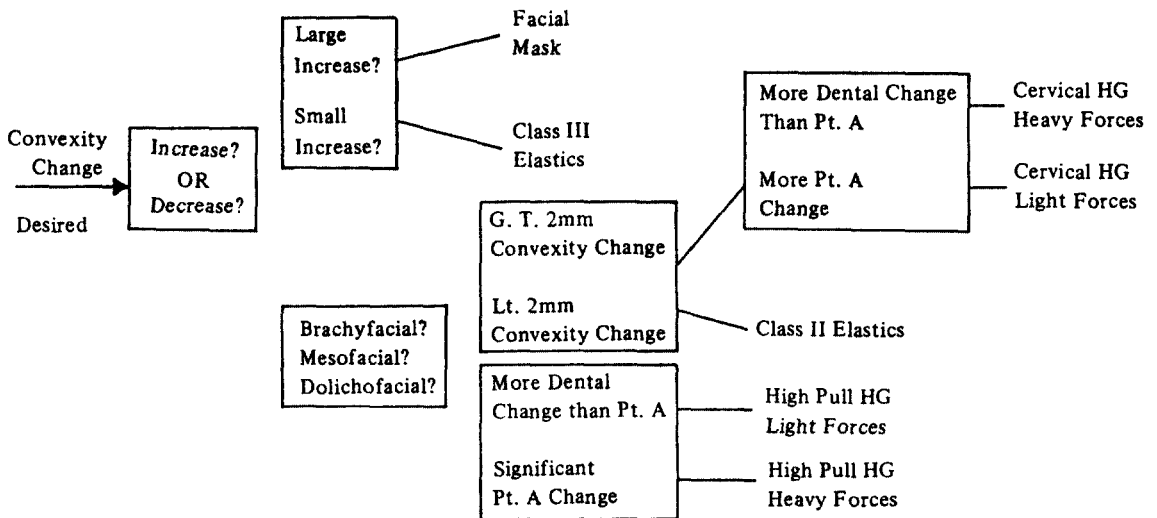


Fig. 5. Sample logic flow chart of rules to determine the correct appliance for initiating convexity change.

gear는 성장억제나 치아의 후방이동에 널리 사용되고 있다.

head gear의 종류는 high pull, straight pull, cervical type으로 나눌 수 있는데 안모형태에 따라 주의깊게 사용해야 한다.

high outer bow를 가지는 cervical head gear는 후방으로 치근이동을 시키며 vertical extrusion을 만드는데 이런 형태의 head gear는 deep bite를 가지는 brachyfacial type에서 바람

직하다.

반면에 dolichofacial type에서는 cervical head gear로 치료하는것이 금기증인데 그 이유는 구치부의 extrusion이 바람직하지 않기 때문이다. 이런 경우에도 상악의 intrusion force를 만들어 개교교합을 개선시킬 수 있는 short outer bow를 가지는 high pull head gear로 치료하는것이 바람직하다<sup>33,34)</sup>(Table 5).

**Table 5.** Relation of force system to facial type.

Force system	General range of Facial Types	Time Increments in Hours	Force Delivered in Grams	Generalized Response
1. Cervical Headgear	Mesofacial Through Brachyfacial	12-14 Long Term	400 +	Open Facial Axis Maxillary Response Upright Lower Molars Expansion
2. Cervical Headgear and 2x4 Lower	Mesofacial Through Brachyfacial	12-14 Long Term	400 +	Hold or Close Facial Axis Maxillary Response Mandibular Setback Expansion
3. Combination Headgear	Mesofacial Through Dolichofacial	12-14 Long Term	1000 +	Hold Facial Axis Maxillary Response No Mandibular Response Expansion
4. Combination Headgear and 2x4 Upper	Mesofacial Through Dolichofacial	20 + Short Term	1000 +	Open Facial Axis Maxillary Response No Mandibular Response Hold Arch Form
5. Class II Elastics	Brachyfacial	20 + Short Term	150	Open Facial Axis Mild Maxillary Response Advance Lower Arch Maxillary Dental Movement
6. Hi-Pull Face Bow	Dolichofacial	14 + Long Term	250 +	Close Facial Axis. Mild Maxillary Response No Mandibular Response



## 사. Intermaxillary elastic

dolichofacial type에서 intermaxillary elastic의 사용은 수직 방향으로의 힘에 의해 구치부의 extrusion을 야기해 개교교합을 더 증가시키므로 사용하지 말아야하며, 반대로 deep bite를 가지는 brachyfacial type에서는 elastic 사용시 전방전이를 일으키면서 bite를 이개시키므로 좋은 결과를 얻을 수 있다<sup>18,32,33</sup>(Table 5).

### 아. 교합면의 leveling

deep overbite를 가지는 brachyfacial type에서 occlusal curve의 leveling은 바람직하나 dolichofacial type에서는 occlusal curve가 level될때 개교교합이 심해지는 경향이 있다.

그러므로, brachyfacial type에서는 제2대구치까지 band하고 arch wire에 reverse curve를 사용하며 dolichofacial type에서는 필요한 치아만 band하고 굳이 제2대구치까지 포함시키지 않아도 된다. 존재하는 vertical occlusal curve를 유지하기 위해 arch wire에 충분한 occlusal cure를 준다<sup>19</sup>.

### 자. Intrusion

brachyfacial type에서는 전치부가 좀더 vertical한 경사를 가지며 치조골내로 매우 효과적으로 intrusion이 가능하다. 하악 전치에서 root torque는 하악 전치의 intrusion에 별 효과를 갖지 못한다. 반면 dolichofacial type에서는 길고 좁은 치조골을 가지며 순측으로 경사되어있으며, 효과적인 intrusion은 어렵다<sup>33,34</sup>(Fig. 6).

### 차. Tongue posture와 habit

brachyfacial type에서 전방으로 혀가 위치하거나 혀 내미는 습관을 가진 경우는 bimaxillary protrusion을 야기하기 쉽다. 상하악 전치부에 동시에 설측쪽으로 향하는 force는 전치부의

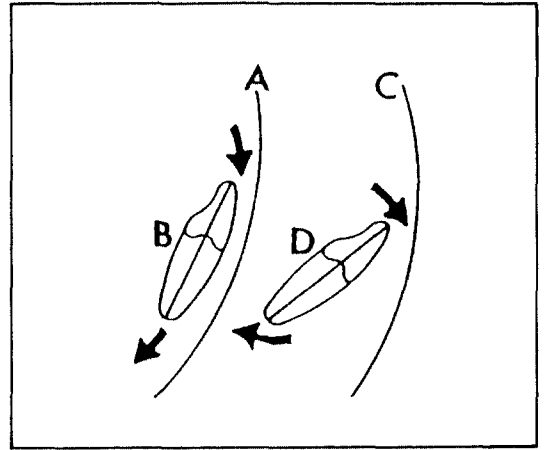


Fig. 6. The arc of intrusion from the lower molar (A) that is parallel to the long axis of the tooth (B) results in a more effective intrusion (typical of brachyfacial type) the same arc (C) applied to a labially inclined tooth (D) results in a further labial flaring and less intrusion (typical of double protrusions).

spacing도 야기시킬 수 있다.

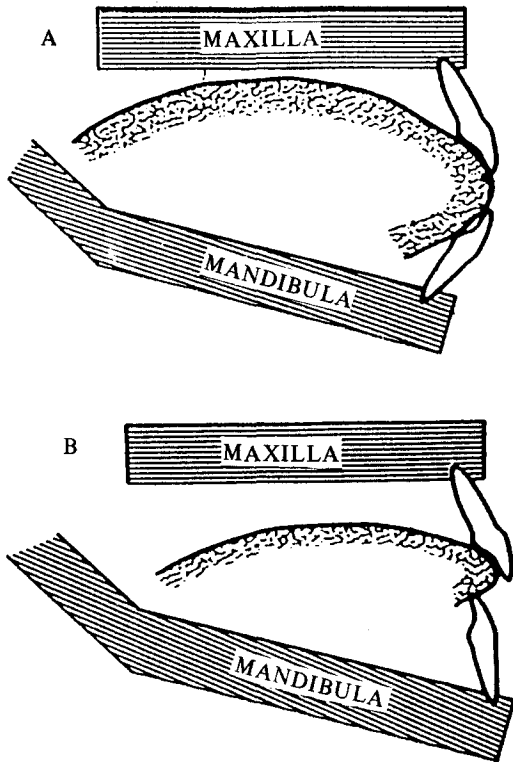
dolichofacial type에서는 전방으로 혀 내미는 습관을 개교교합을 야기하고 전치는 설측으로 경사되는 경향이 있다. 이것은 비 정상적인 기능과 위치로 설첨이 치열공사이로 들어가게 되며 하순과 접촉하게 되어 전치부가 설측으로 경사지게 된다<sup>10</sup>(Fig. 7).

### 카. 구호흡

어떤 원인에 의한 구호흡이 치료받지 않고 계속 진행된 경우는 안모의 비정상적인 성장을 일으켜서 vertical facial pattern인 dolichofacial shape을 만든다. 반대로 이런 형태의 안모형태를 가진 환자들은 좀더 airway blockage가 되는 경우가 생겨 구호흡경향이 높다.

구호흡은 안모형태뿐아니라 근육의 약화를 일으켜서 교정치료상 문제를 야기시킬 수 있다. 이미 존재하는 dolichofacial pattern을 가진 환자에서는 long narrow face가 증가되 하악골이 open되고 lower facial height가 증가된다.

그래서, 가능하다면 빨리 구호흡의 인지가 요



**Fig. 7.** A. In brachyfacial pattern a tongue thrust habit can cause procumbency of both upper and lower incisors. B. In dolichofacial pattern a tongue thrust is more likely to cause labial tipping of the upper and lingual tipping of the lower incisor.

구되며 그 원인의 제거 및 치료를 요한다.

#### 타. 예후

이상에서 언급한 안모형태등은 전형적인 또는 평균적인 특징을 기술한것으로 반대적인 소견이 나타나기는 어려울 것이라고 예견된다. 즉 예를 들면 brachyfacial type에서 open bite를 찾기는 힘들다는 것이다.

만약 이런 상황이 존재한다면 growth pattern에 영향을 미치는 습관 또는 국소요인에 기인하며 그 원인만 제거된다면 그 예후는 굉장히 좋은 것이다.

dolichofacial type에서 존재하는 deep over bite는 주의깊게 관찰해야하며 잘못 사용된 치료 방법으로는 성장하는 아이들에게서 명확한 개교 교합을 만들 수 있다<sup>10)</sup>.

#### V. 요약 및 결론

어떤 안모형태를 가지느냐를 결정하는것이 중요한 이유는 특징적인 안모형태에 따라 치료술식이 달라지기 때문이다.

dolichofacial type은 수직성장을 하고 치열궁은 좁으며 저작근은 약하고 개교교합이 나타나서 구호흡이 되기 쉽다. brachyfacial type은 수평성장을 하고 치열궁은 넓으며 저작근은 강하고 deep bite를 나타낸다. 또한 dolichofacial type에서는 하악골의 전이가 쉽게 일어나고 치아의 안정성을 위해 설측으로 retraction되어야하며, brachyfacial type에서는 하악골의 전이가 어렵고 하악 전치가 정상보다 전방에 위치해도 바람직하다. head gear나 intermaxillary elastic 사용시에 dolichofacial type은 치아를 intrusion시키는 방향으로, brachyfacial type은 extrusion시키는 방향으로 치료해야 한다. 악궁의 확장, 구치부의 후방이동, 전치부의 전방이동이 brachyfacial type은 쉽기 때문에 비 발치로 치료하려는 경향이 있으며, dolichofacial type에서는 발치로 치료하고 maximum anchorage개념을 갖고 치료한다.

그러므로, 교정 진단시 환자 개개인의 안모형태 결정이 우선되어야 바른 교정치료와 좋은 예후를 얻을 수 있을것이다.

#### REFERENCES

1. Bhat, M., and Enlow, D.M.: Facial variations related to headform type, Angle Orthod. 55:269-280, 1985.
2. Bishara, S.E., and Augusburger, E.F.: The role of mandibular plane inclination in orthodontic diagnosis, Angle Orthod. 45: 273-281, 1975.

3. Biggerstaff, R.H., et al.: A vertical cephalometric analysis of the human craniofacial complex, *Am. J. Orthod.* 72:397-405, 1977.
4. Björk, A.: The nature of facial prognathism and its relation to normal occlusion of the teeth, *Am. J. Orthod.* 37:106-124, 1951.
5. \_\_\_\_\_: Prediction of mandibular growth rotation, *Am. J. Orthod.* 55:585-599, 1969.
6. Coben, S.E.: The intergradation of facial skeletal variants, *Am. J. Orthod.* 41:407-434, 1955.
7. \_\_\_\_\_: Growth and Class II treatment, *Am. J. Orthod.* 52:5-26, 1966.
8. Creekmore, T.D.: Inhibition of the vertical growth of the facial complex, its significance in treatment and prognosis, *Am. J. Orthod.* 37:285-297, 1967.
9. Downs, W.B.: Variations in facial relationships, their significance in treatment and prognosis, *Am. J. Orthod.* 34:813-840, 1948.
10. \_\_\_\_\_: Analysis of the dentofacial profile, *Angle Orthod.* 26:191-212, 1956.
11. Enlow, D.H.: The morphological and morphogenetic basis for craniofacial form and pattern, *Angle Orthod.* 41:161-188, 1971.
12. \_\_\_\_\_: *Handbook of facial growth*, Saunders Company, 1982.
13. Graber, T.M.: *Dentofacial orthopedics with functional appliance*, Mosby Company, 1985.
14. Fields, H.W., et al.: Facial pattern difference in long-faced children and adults, *Am. J. Orthod.* 85:217-223, 1984.
15. Hapak, F.M.: Cephalometric appraisal of the openbite case, *Angle Orthod.* 34:65-72, 1964.
16. Holdaway, R.A.: Changes in relationship of point A and B during orthodontic treatment, *Am. J. Orthod.* 42:176-193, 1956.
17. Horowitz, S.L., and Tompson, R.H.: Variation of the craniofacial skeleton in postadolescent males and females, *Angle Orthod.* 34:97-102, 1964.
18. Isaacson, J.R., et al.: Extreme variations in vertical growth and associated variations in skeletal and dental relations, *Angle Orthod.* 67:125-229, 1971.
19. Jacobson, A.: The "Wits" appraisal of jaw disharmony, *Am. J. Orthod.* 67:125-138, 1975.
20. \_\_\_\_\_: Application of the "Wits" appraisal, *Am. J. Orthod.* 70:179-189, 1976.
21. Kim, Y.H.: Overbite depth indicator with particular reference to anterior open-bite, *Am. J. Orthod.* 65:586-611, 1974.
22. Liebgott, B.: Factors of human skeletal craniofacial morphology, *Angle Orthod.* 47:222-230, 1977.
23. Ludwig, M.: A cephalometric analysis of the relationship between facial pattern, incisal angulation and anterior overbite changes, *Angle Orthod.* 37:194-204, 1967.
24. Margolis, H.I.: A basic facial pattern and its application in clinical orthodontics. Part I. Maxillofacial triangle, *Am. J. Orthod.* 33:631, 1947.
25. Michael, G., and Arvystas, B.A.: Treatment of anterior skeletal openbite deformity, *Am. J. Orthod.* 72:147-164, 1977.
26. Nahous, H.I.: Vertical proportions and the palatal plane in anterior openbite, *Am. J. Orthod.* 59:273-282, 1971.
27. Nashy, J.A., et al.: Orthodontic extractions and facial growth skeletal patterns, *Angle Orthod.* 42:116-122, 1972.

28. Opdebeeck, H., and Bell, W.H.: The short face syndrome, *Am. J. Orthod.* 73:499-511, 1978.
29. Parker, W.S.: The comparative anatomy of the internal and external pterygoid muscle, *Angle Orthod.* 53:9-18, 1983.
30. Richardson, A.: Skeletal factors in anterior openbite and deep overbite, *Am. J. Orthod.* 56:114-127, 1969.
31. Ricketts, R.M.: *Planning treatment on the basis of the facial pattern and an estimate of its growth*, *Angle Orthod.* 27:14-37, 1957.
32. \_\_\_\_\_: A principle of facial growth of the mandible, *Angle Orthod.* 42:368-386, 1972.
33. \_\_\_\_\_: *Bioprogressive therapy*, *RM Orthodontics.* 1972.
34. \_\_\_\_\_: *Orthodontics diagnosis and planing*, *RM Orthodontics,* 1982.
35. Riedel, R.A.: Esthetics and its relationship to orthodontic therapy, *Angle Orthod.*, 20: 168-178, 1952.
36. Sassouni, V.: Position of the maxillary first permanent molar in the cephalometric complex, *Am. J. Orthod.* 43:496, 1957.
37. Sassouni, V., and Nanda, S.: Analysis of dentofacial vertical proportions, *Am. J. Orthod.* 50:801-823, 1964.
38. Sassouni, V.: A classification of skeletal facial types, *Am. J. Orthod.* 55:109-123, 1969.
39. Scheideman, G.B., et al.: Cephalometric analysis of dentofacial normals, *Am. J. Orthod.* 78:404-420, 1980.
40. Schendel, S.A., et al.: The long face syndrome: Vertical maxillary excess, *Am. J. Orthod.* 70:398-408, 1976.
41. Schudy, F.F.: Cant of occlusal plane and axial inclination of teeth, *Angle Orthod.* 33:69-82, 1963.
42. \_\_\_\_\_: Vertical growth versus antero-posterior growth as related to function and treatment, *Angle Orthod.* 34:75-93, 1964.
43. \_\_\_\_\_: The rotation of the mandible resulting from growth, its implecations in orthodontic treatment, *Angle Orthod.* 35: 36-50, 1965.
44. \_\_\_\_\_: The control of vertical overbite in clinical orthodontics *Angle Orthod.* 38:19-39, 1968.
45. Siriwat, P.P., and Jarabak, J.R.: Malocclusion and facial morphology, is there a relationship? *Angle Orthod.* 55:127-138, 1985.
46. Steadman, S.R.: Six different kinds of overbite, *J. Am. Dent. A.* 27:1060, 1940.
47. Steiner, C.C. Cephalometric for you and me, *Am. J. Orthod.* 39:729-755, 1953.
48. \_\_\_\_\_: The use of cephalometrics as an aid to planning and assessing orthodontic treatment, *Am. J. Orthod.* 46:721-735, 1960.
49. Subtelny, J.D.: Malocclusions, orthodontic corrections and orofacial muscle adaptation, *Angle Orthod.* 40:170-201, 1970.
50. Trouten, J.C., et al.: Morphologic factors in openbite and deep bite, *Angle Orthod.* 53:192-211, 1983.
51. Wylie, W.L., and Johnson, E.L.: Rapid evaluation of facial dysplasia in the vertical plane, *Angle Orthod.* 20:165-182, 1952.
52. 김영원, 손병화: 안모 성장유형에 따른 악안면형태에 관한 연구, *대한치과 교정학회지*, 15 : 239-247, 1985.
53. 김의환, 유영규: 한국인 아동의 하악골 성장유형에 따른 안모변화에 관한 누년적 연구, *대한치과교정학회지*, 15 : 175-195, 1985.

54. 김형일, 이동주 : 전치부 개방교합의 골격요소간 상호관련성에 관한 연구, 대한치과 교정학회지, 15 : 249-259, 1985.
55. 박승중, 이동주 : 전치부 수직피개울에 관한 모형 및 두부방사선 계측학적 연구, 대한치과 교정학회지, 16 : 81-97, 1986.
56. 박진성, 서정훈 : 개교와 과개교합의 골격요소에 관한 두부방사선 계측학적 연구, 대한치과교정학회지, 9 : 133-140, 1979.
57. 배근욱, 유영규 : 악안면 두개골격의 수직수평적 부조화에 관한 두부방사선 계측학적 연구, 대한치과교정학회지, 18 : 175-188, 1988.
58. 백일수 : 청소년기 정상교합자에 대한 두부 방사선 계측학적 연구, 대한치과 교정학회지, 12 : 79-93, 1982.
59. 안의영, 이기수 : 정상교합 성인의 악안면 두개골격의 수직적 조화에 관한 연구, 대한치과교정학회지, 12 : 127-138, 1982.
60. 이태준, 양원식 : Overbite과 안두부 복합체의 골격성 요소의 상관관계에 관한 연구, 대한치과교정학회지, 15 : 279-289, 1985.
61. 전윤식, 유영규 : 수직두개계측법에 의한 과개교합 및 개교에 관한 연구, 대한치과교정학회지, 11 : 109-123, 1981.
62. 황충주, 유영규 : 한국인 아동의 비인두와 Adenoid 성장에 관한 5년적 연구, 대한치과교정학회지, 15 : 93-102, 1985.

## ORTHODONTIC TREATMENT RELATED TO FACIAL PATTERNS

Chung-Ju Hwang

*Department of Orthodontics, College of Dentistry, Yonsei University*

Certain malocclusion are associated with specific “facial type,” and it is important for the clinician to classify the common facial characteristic of each patient.

Because the reaction to treatment mechanics and the stability of the denture is depended upon the analysis of the facial pattern.

Basically, there are 3 district facial types or patterns under which almost all malocclusion can be classified.

1. mesofacial is the most average growth.
2. brachyfacial which is a horizontal growth pattern has a weak muscle, with dental arch, deep bite.
3. dolichofacial which is a vertical growth pattern has a strong muscle, narrow dental arch, open bite.

Brachyfacial pattern show a resistant to mandibular rotation during treatment can accept a more protrusive denture and are prominently nonextraction, whereas dolichofacial patterns tend to open during treatment require a more retracted denture in order to assure post-treatment stability.

Brachyfacial pattern would better treat to use extrusive force system, whereas dolichofacial pattern treat to use intrusive force system with head gear and intermaxillary elastics.