

선천성 치아결손을 동반한
부정교합의 치료 - ⑤

(증례 4)

14세된 남학생으로 상악의 crowding을 주소로 내원하였다. 진단 결과 상하악골 관계는 거의 정상이며, 하악에서는 양 측절치의 결손으로 인해서 2.5mm의 spacing이 존재하였고, 구치부의 근심 이동으로 Class III 교합 관계를 보였고, 상악에서는 6mm가량의 space가 부족했으며, 상악전치는 순측 경사되었으며, 하악 전치는 IMPA가 91°로 약간 설측 경사되었으며, Facial plane에 대해서 전치부는 다소 전돌되었으며, midline은 일치하지 않았다.

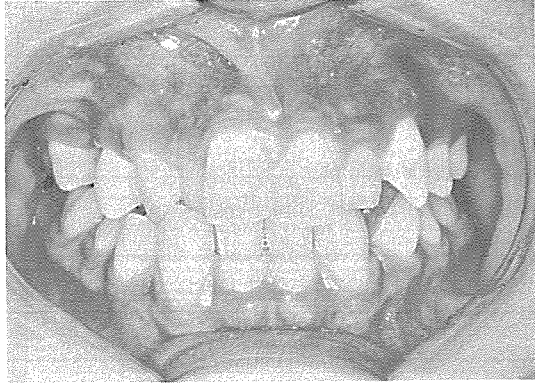

사진 1. 치료전 정면

치료는 상악 우측 제2소구치와 좌측 제1소구치를 발치하고 상악 구치부를 근심이동하여 구치부 관계를 맞추고, 전치부는 약간 후방이동하고, 하악 견치를 selective grinding하면서 전치부와 교합의 개선을 도모하였고, 제1소구치와 상악 견치와 교합되게 하였다.

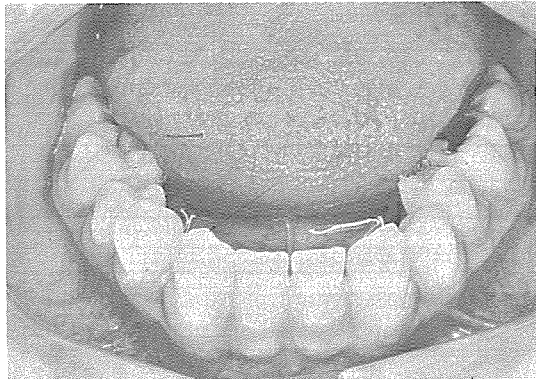


사진 2. 치료전 하악

치료후 Crowding과 spacing이 해결되었고, midline도 일치하면서, 전치부 교합도 양호하게 되었다.

BAK JAE DENTAL LAB,

白劑齒科技工所

代表 金 貞 年

☎ 742 - 2005 · 742 - 2006

서울 · 鍾路區 孝悌洞 218
(大和빌딩 4 층)

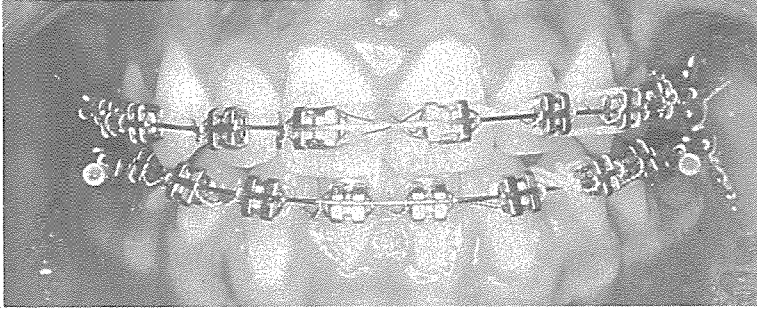


사진 3. finishing단계

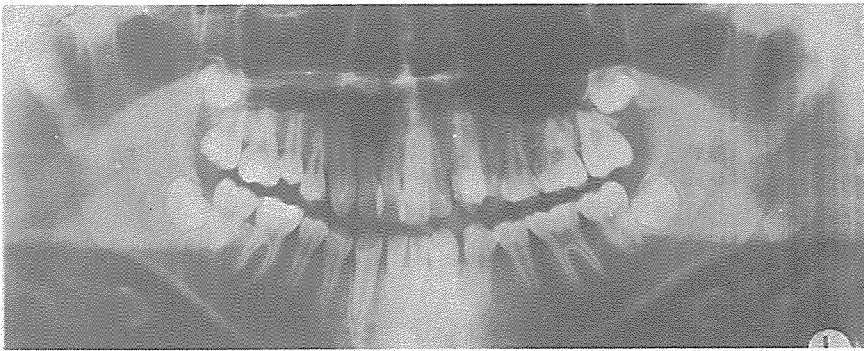


사진 4. 치료전 PANEX

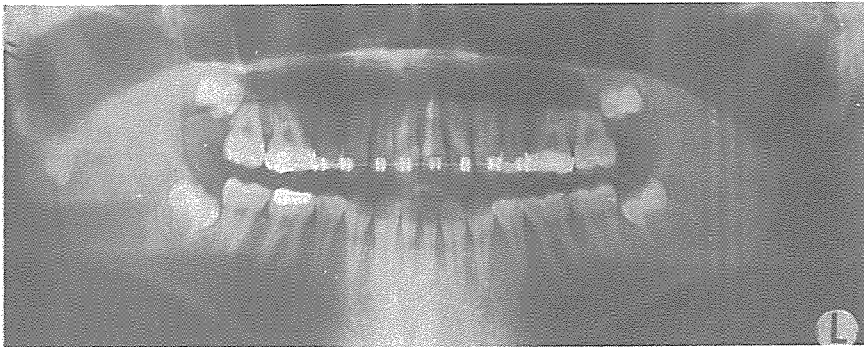
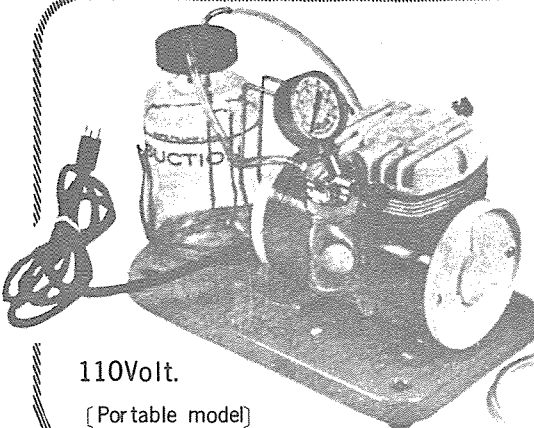


사진 5. 치료후 PANEX



110Volt.

[Portable model]

SUCTION

- ① 가볍고 移動하기 쉬우며 기름칠을 할 必要가 없다.
- ② 眞空計를 읽기 쉬우며 調節손잡이로 眞空度를 0에서 22Hg까지 쉽게 調節할 수 있으며 排泄物이 흘러 넘지 않게 安全트랩이 달려 있다.
- ③ 녹과 腐蝕을 防止하기 위하여 Alcorite皮膜을 입혀 놓았다.
- ④ Thomas社가 만든 本 Suction은 醫療機器標準(規格)에 合格한 精巧한 製品이다.

眞元洋行

서울·鍾路區 鍾路3街157 (영광빌딩 505호)
C. P. O. Box 501 ☎ 274-4465