

## 흰쥐에서 내측 편도체가 위산 분비와 혈장 Gastrin 농도에 미치는 영향\*

가톨릭대학 의학부 생리학교실

윤신희 · 김정진 · 김명석 · 조양혁  
한 상 준 · 김 미 혜 · 최 현

— Abstract —

### Effect of Medial Amygdala on Gastric Acid Secretion and Plasma Gastrin Concentration in Conscious Rats

Shin Hee Yoon, Chung Chin Kim, Myung Suk Kim, Yang Hyeok Jo,  
Sang June Hahn, Mie Hye Kim and Hyun Choi

*Department of Physiology, Catholic University Medical College, Seoul 137-701, Korea*

This study was undertaken to investigate the effect of medial amygdala on the gastric acid secretion and plasma gastrin concentration in the rats with chronic gastric fistula. After the medial nucleus of amygdala was damaged bilaterally by radiofrequency a. c. through stereotaxically inserted electrodes, the gastric juice was collected in the basal and histamine-stimulated states for 1 hour. The gastric juice was also collected while the medial nucleus of amygdala was stimulated with biphasic square wave in the both states. After the collection of the gastric juice, blood samples were drawn from the abdominal aorta for the radioimmunoassay of plasma gastrin.

The results were as follows:

- 1) The damage of the medial amygdala significantly decreased the gastric juice volume and the acid output in the histamine-stimulated state.
- 2) The electrical stimulation of the medial amygdala significantly increased the gastric juice volume and the acid output in the histamine-stimulated state, and the acid output in the basal state.
- 3) The damage of the medial amygdala significantly decreased the plasma gastrin concentration but the electrical stimulation of the medial amygdala did not affect the plasma gastrin concentration.

It is therefore suggested that the medial amygdala has a facilitatory influence on the histamine-stimulated gastric acid secretion in rats, and the influence may not be attributed to gastrin release.

**Key Words:** Medial amygdala, Gastric acid secretion, Gastrin, Conscious rat

### 머 리 말

정서와 밀접한 관련이 있는 변연계 (limbic sys-

tem) 구조물의 하나인 편도체 (amygdala)는 장기기능, 그중에서도 위산분비에 영향을 준다고 알려져 있다.

그러나 위산분비에 대한 편도체의 영향은 부위와 실험 동물에 따라 상이한 것으로 보인다. 즉 고양이 편도체의 전내측핵 (anteromedial nucl) 또는 기저외측핵 (basolateral nucl)을 전기자극하면 위산분비가

\*본 연구는 가톨릭 중앙의료원 중점지원 학술연구비 (1986~1987년도)에 의하여 이루어 졌음.

증가되나 외측핵(lateral nucl)의 배측 또는 외측이 자극될 경우 위산분비의 증가가 나타나지 않는다는 보고가 있다(Anand & Dua, 1956; Sen & Anand, 1957; Shealy & Peele, 1957; Zawoiski, 1967). 한 편원숭이에서는 편도체의 전기 자극으로 오히려 위산분비가 감소한다고 보고되었다(Smith & McHugh, 1967). 흰쥐에서 편도체가 전방에 걸치는 광범위한 손상 또는 외측핵과 더불어 기저외측핵만의 선택적인 손상을 받았을때 위산분비는 증가되었으며(Jeung & Choi, 1983; Park & Choi, 1984), 외측핵 및 기저외측핵의 전기 자극시에는 반대로 위산분비가 감소되었다(Kim & Choi, 1985). 최근 Grijalva 등(1986)은 중심핵과 함께 내측핵을 손상시키면 위산분비가 줄어든다고 보고하여 편도체의 외측 핵군과 달리 내측 핵군은 위산 분비기능에 촉진적 영향을 끼칠 것임을 시사하였다.

따라서 본 실험은 흰쥐에 내측 편도체를 손상시킨 후 위산분비를 측정하여 내측 편도체가 위산 분비기능에 촉진적인 기능을 미치고 있는지를 관찰하고 또한, 내측 편도체를 전기 자극하면서 위산 분비를 측정하고자 하였다. 아울러 혈장 gastrin 농도를 측정하여 위산분비에 대한 편도체의 조절 기전에 gastrin이 관여하는지 알아보하고자 하였다.

## 실 험 방 법

### 1. 실험 동물

평균 체중이 322(240~360)g되는 흰쥐 수컷 99마리를 사용하였다. 그 중 14마리는 편도체 내측핵이 손상된 무리(내측 편도체 손상군 : MAD)이며, 27마리는 편도체 내측핵에 삽입된 전극을 통해 내측 편도체를 전기자극한 무리(내측 편도체 자극군 : MAS)이고 나머지는 각각 이들에 대한 수술 대조군(OC1 : 내측 편도체 손상군의 수술 대조군 19마리 ; OC2 : 내측 편도체 자극군의 수술 대조군 26마리)과 정상 동물들(NC : 정상 대조군 13마리)이다.

### 2. 뇌 수술

동물을 복강속에 pentobarbital sodium (40 mg/kg B.W.)을 주사하여 마취한 후 뇌정위 고정장치

(stereotaxic apparatus, Model 4-C. H, Neuman & Co, USA)에 고정하고 무균적으로 머리피부를 절개하였다. 편도체의 내측핵 부위를 Pellegrino등(1979)의 뇌지도에 의거하여 선정한 다음 이를 덮고 있는 두개골에 내측 편도체 손상군은 양측성으로, 자극군은 우측에 일측성으로 구멍을 뚫었다(coordi-nates; AP: 5.0 mm, L: 3.3 mm, H: -3.2 mm). 내측 편도체 손상군에서는 이 구멍을 거쳐 스테인레스 전극(말단직경 0.2 mm, 말단길이 0.5 mm)을 편도체 내측핵에 양측성으로 삽입한 다음 17 초동안 30 mA의 고주파 전류(Radio Frequency Lesion Generator, Model RFG-4, DKI, USA)를 흘려 양 편도체의 내측핵을 파괴하였다(내측 편도체 손상군). 내측 편도체 손상군의 수술 대조군에서는 내측 편도체 손상군과 동일한 수술조작을 가하였으나, 고주파 전류만 흘리지 않았다. 내측 편도체 자극군과 그 대조군은 우측의 구멍을 통해 자극용 스테인레스 전극을 삽입하여 그 말단이 편도체 내측핵에 위치하도록 하고 치과용 cement를 써서 전극을 두개골에 고정하였다. 자극용 전극이 직접 뇌와 접촉하는 끝부위는 길이 0.5 mm 직경 0.25 mm이었다. 수술이 끝난 직후 kanamycin sulfate (25 mg/kg i. m.)를 매일 한번씩 3일간 투여하여 감염을 예방하였다. 정상 대조군에서는 아무 조작도 가하지 않았다.

### 3. 위배관 삽입

실험 동물이 뇌 수술로부터 회복된 2주후에 ether로 모든 실험 동물을 마취한 다음 복벽을 검상돌기(xiphoid process)로부터 정중선을 따라 약 2 cm되게 절개하고 위를 노출시켰다. 미주신경이 손상되지 않도록 주의하면서 위선부(gastric glandular portion)에 접하는 전위(rumen)부위를 대만(greater curvature)을 따라 5 mm 정도 절개한 후 Jeung과 Choi(1983)가 사용하였던 위배관(gastric cannula)을 삽입하였다. 수술이 끝난 다음 뇌 수술에서와 마찬가지로 kanamycin sulfate를 주사하였다.

### 4. 실험 절차

위배관 삽입 수술로부터 2주일 경과후에 56마리 실험동물을 24 시간동안 물만 섭취토록한 다음 위액 채취용 상자(Jeung & Choi, 1983)에 구금하여 1시

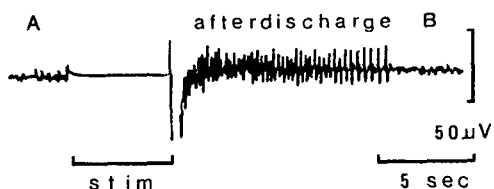


Fig. 1. Electrographic recording of afterdischarge activity obtained from the medial nucleus of amygdala after electrical stimulation. A and B: resting EEG from the amygdala before (A) and after (B) the stimulation.

간 동안 적응시킨 다음 1시간 동안 위액을 채취하였다. 이동안 내측 편도체 자극군에 대해서는 15분 간격으로 stimulator (Nuclear Chicago, Model No. 7150, USA)를 사용하여 전기자극을 가하였다. 매회 실시한 전기자극은 biphasic square-wave (amplitude: 0.2-0.4 mA, pulse width: 1 msec)로 40 Hz의 자극 빈도로써 5초 동안 가하였고 상기의 전기자극의 매 실험에서 편도체의 후발사(after discharge)를 자극한 전극을 거쳐서 기록할 수 있었다(그림 1). 한편 수술 대조군(OC2) 및 정상 동물에서는 아무 조작없이 위액을 채취하였다. 위액 채취가 끝난 후 복대동맥으로부터 혈장 gastrin 측정을 위해 heparin이 들어 있는 시험관에 채혈하였다. 또다른 43마리의 쥐에서는 histamine을 주사하여 위액분비를 자극시킨 상태에서 편도체의 역할을 알아보고자 피하로 histamine diphosphate (50 mg/kg, Sigma Chemical Co, USA)를 주사하고 한 시간동안 위액을 채취하고 이어서 채혈하였다. 이에 앞서 histamine이 흰쥐의 위산 분비를 얼마나 촉진시키는지 확인코자 histamine을 상기와 같은 방법으로 주사하고 3시간 동안 위산 분비 양상을 관찰하였다. 모든 동물에서 채취된 혈액은 냉온 원심 침전기(4°C)를 사용하여 혈장을 분리하였으며, 분리된 혈장의 0.5 ml를 취하고 여기에 trasylol 대용액(500 KIU/ml plasma)을 첨가하여 gastrin의 방사면역측정(radioimmunoassay)시까지 -20°C 냉동기에 보관하였다(Park & Choi, 1984).

### 5. 위산 및 혈장 gastrin 농도 측정

채취된 위액을 원심 침전하여 상층액을 얻은 다음

체중 100 g당으로 환산하여 위액 분비량(volume)으로 삼았으며, 0.01 N NaOH용액으로 pH 7.4가 될 때까지 자동적정기(autotitrator; Dosimat, Metrohm Herisau Co, Switzerland)로 적정하여 산도(acidity)를 측정하고 이 값에 분비량을 곱하여 위산 분비량(acid output)을 산출하였다. 혈장 gastrin 농도의 방사면역 측정법은 Tai와 Chey (1976)의 방법을 다소 수정하여 측정하였다.

### 6. 뇌 조직 표본 작성

뇌 수술을 받은 동물은 채혈 직후 심장을 거쳐 생리식염수와 골이어 10% formalin phosphate buffer로 관류하여 뇌를 고정하였다. 고정된 뇌는 전두면으로부터 절단하여 70 μm 두께의 연속 동결 절편을 만들고 그 절편들을 약 5배로 확대하여 사진을 찍어서 편도체 손상부위, 범위 및 자극전극의 위치를 검색하였다.

### 7. 통계적 검정

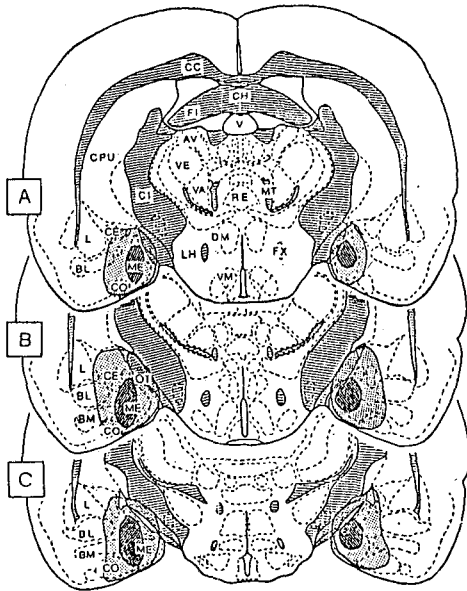
각 군에서 얻은 측정치는 평균±표준편차(M±SD)로 표시하였고 t검정(student t test for paired data or nonpaired data)으로 두 군의 성적을 비교하였으며, 유의성은 5%이하에 두었다.

## 실 험 성 적

### 1. 뇌 조직 소견

내측 편도체 손상군의 편도체 손상은 대체로 타원형이었으며, 손상 범위는 해마교련(hippocampal commissure)수준에서 유두체(mammillary body)수준까지였고, 외측으로는 중십핵, 외측핵, 기저외측핵, 또는 기저대측핵 근방까지, 내측 및 배측으로는 시삭(optic tract)또는 대뇌각(cerebral peduncle)까지 미치었다. 복측으로는 흔히 피질핵과 이를 덮는 대뇌피질까지 손상이 이르렀다(그림 2). 내측 편도체 손상이 손상된 흰쥐의 뇌 조직 절편의 사진을 그림 3에 제시하였다.

내측 편도체 자극군에서 삽입된 전극의 끝부분은 대체로 해마교련 수준에서부터 시상하부의 용기부위 수준에 걸쳐서 위치하였다(그림 4). 대부분의 전극은 내측핵의 외측 부위에 위치하였으며, 모든 예



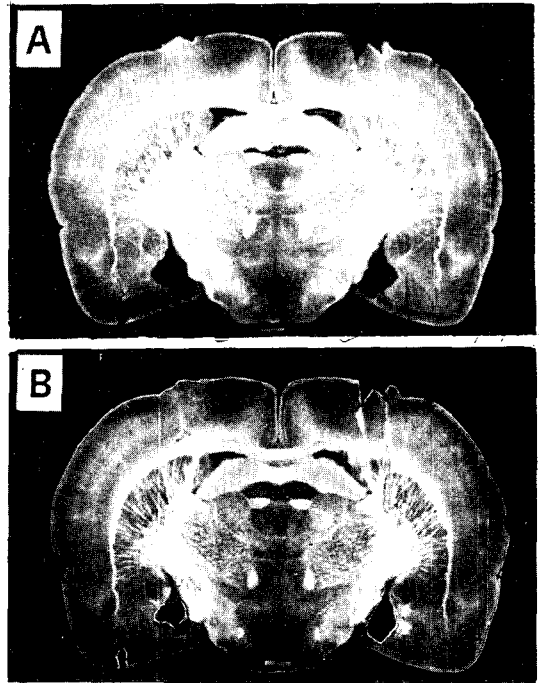
**Fig. 2.** Reconstruction figures of the minimum (cross-hatched) and maximum (dotted) extent of damage to the medial nucleus of amygdala on coronal sections redrawn from the Pellegrino et al. (1979) stereotaxic atlas. A: hippocampal commissure level, B: anterior thalamic level, C: tuberal region level.

Abbreviations; AV: anteroventral thalamus, BL: basolateral nucl., BM: basomedial nucl., CC: corpus callosum, CE: central nucl., CH: hippocampal commissure, CI: internal capsule, CO: cortical nucl., CPU: caudate & putamen, DM: dorsomedial hypothalamus, FI: hippocampal fimbria, FX: fornix, L: lateral nucl., LH: lateral hypothalamus, ME: medial nucl., MT: mammillothalamic tract, OT: optic tract, RE: reuniens thalamus, V: ventricle, VA: ventroanterior thalamus, VE: ventral thalamus, VM: ventromedial hypothalamus.

에서 전극은 선상체 (corpus striatum) 를 위에서 아래로 통과하여 편도체에 도달하였다. 흰쥐에 삽입된 한 전극의 위치를 그림 5에 제시하였다.

## 2. 기초상태시 위액분비에 미치는 영향

취를 줌과 동시에 기초상태의 위액 분비량, 산도 및 위산 분비량을 그림 6에 도시하였다. 내측 편도체 손상군은 두 대조군 보다 위액 분비량, 산도 및



**Fig 3.** Coronal sections through the brain of a rat damaged to the medial nucleus of amygdala at the levels of hippocampal commissure (A) and anterior thalamus (B).

위산 분비량에 있어 아무차가 없었으나, 내측 편도체 자극군은 두 대조군보다 위산 분비량이 유의하게 증가되었으며 위액 분비량과 산도는 아무런 변화도 없었다.

## 3. Histamine 자극에 의한 위액분비에 미치는 영향

우선 위산분비에 미치는 histamine 의 자극효과를 그림 7에 도시하였다. 정상 대조군 및 내측 편도체 자극군에서 위산분비는 histamine 에 의해 유의하게 증가되었고, 특히 histamine 주사 후 첫 1시간 동안에 위산이 가장 많이 분비되었다. 한편 편도체 손상군에서는 위산분비의 증가를 관찰 할 수 없었다. histamine 에 의해 위액분비가 자극된 상태에서는 내측 편도체 손상군에서 위액 및 위산 분비량이 유의하게 감소하였다. 내측 편도체 자극군에서는 위액과 위산 분비량이 두 대조군보다 유의하게 증가되었

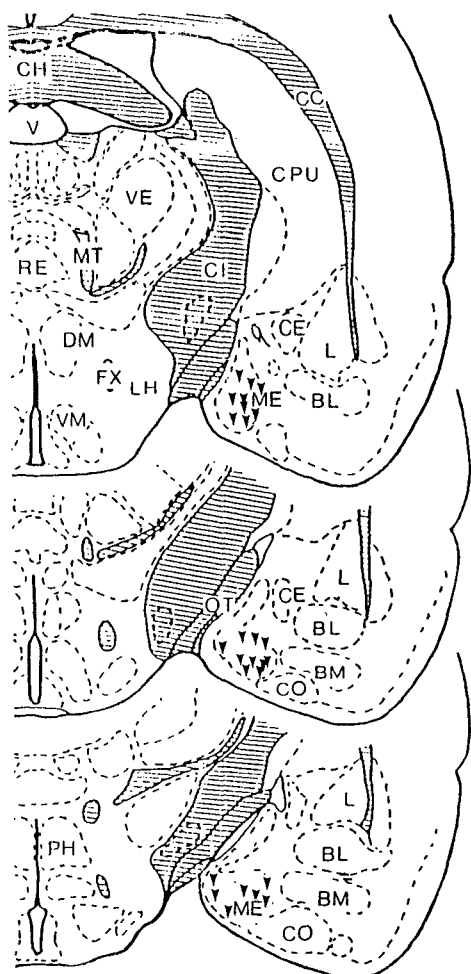


Fig. 4. Histological locations (inverted triangles) of 27 electrode tips of twenty-seven rats in the medial amygdala stimulated (MAS) groups on coronal sections redrawn from the Pellegrino et al. (1979) stereotaxic atlas.

Abbreviations; BL: basolateral nucl., BM: basomedial nucl., CC: corpus callosum, CE: central nucl., CH: hippocampal commissure, CI: internal capsule, CO: cortical nucl., CPU: caudate & putamen, DM: dorsomedial hypothalamus, FX: fornix, L: lateral nucl., LH: lateral hypothalamus, ME: medial nucl., MT: mammillothalamic tract, OT: optic tract, PH: posterior hypothalamus, RE: reuniens thalamus, V: ventricle, VE: ventral thalamus, VM: ventromedial hypothalamus.

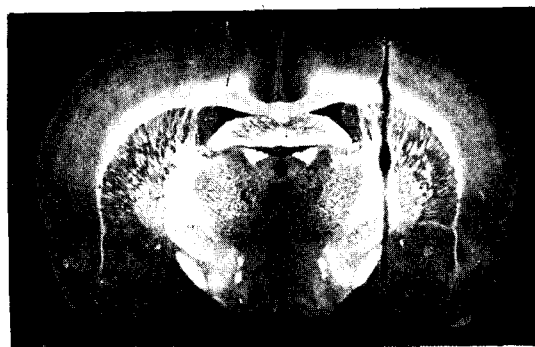

Fig. 5. Electrode placement in the lateral part of the medial nucleus of the amygdala shown on a coronal section through the brain of a rat at the level of hippocampal commissure.

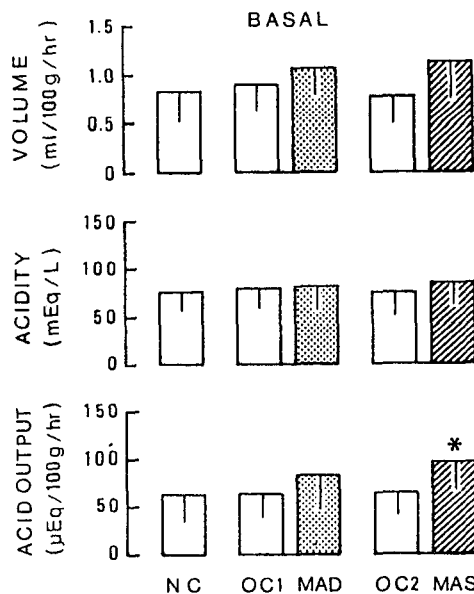


Fig. 6. Mean volume, acidity, and acid output of gastric secretion in basal state of the normal control (NC), the operated control (OC1, OC2), the medial amygdala damaged (MAD), and the medial amygdala stimulated (MAS) groups. Vertical bars represent SD.

\*: Significantly different from those of the normal and the operated control groups.

#### 4. 혈장 gastrin 농도에 미치는 영향

내측 편도체 손상군에 있어 두 대조군보다 혈장

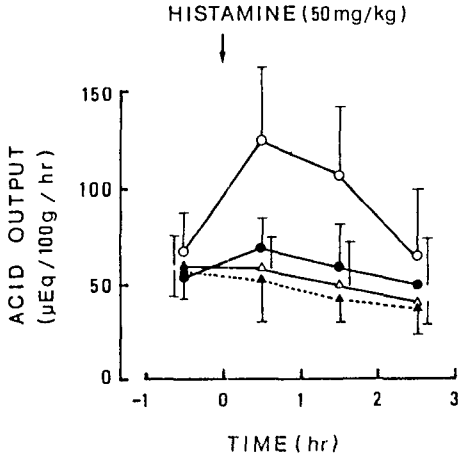


Fig. 7. Gastric acid output after histamine injection in medial amygdala stimulated (O—O), normal control (●—●), medial amygdala damaged (△—△) rats, and in normal control rats without histamine stimulation (▲—▲).

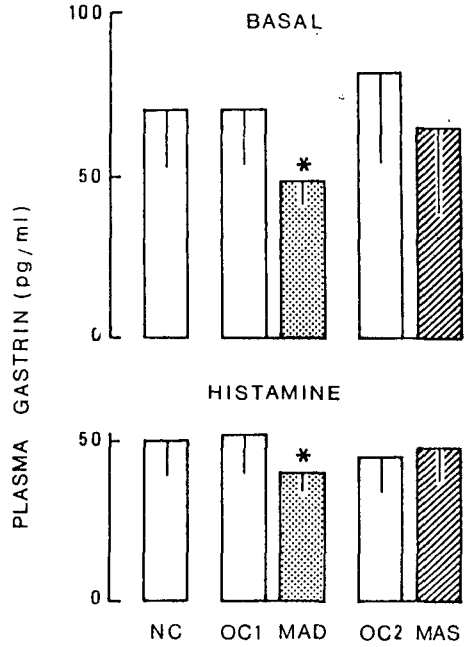

Fig. 9. Mean plasma gastrin concentration in basal and histamine-stimulated states of the normal control (NC), the operated control (OC1, OC2), the medial amygdala damaged (MAD), and the medial amygdala stimulated (MAS) groups. Vertical bars represent SD.

\*: Significantly different from those of the normal and the operated control groups.

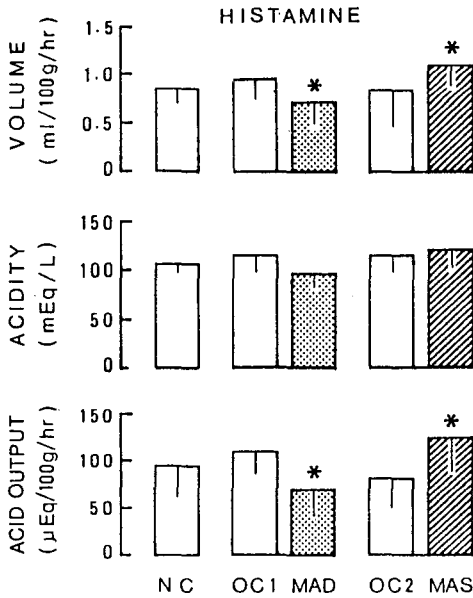


Fig. 8. Mean volume, acidity, and acid output of gastric secretion after histamine injection in the normal control (NC), the operated control (OC1, OC2), the medial amygdala damaged (MAD), and the medial amygdala stimulated (MAS) groups. Vertical bars represent SD.

\*: Significantly different from those of the normal control and the operated groups.

으며 위액의 산도는 아무차가 없었다(그림 8).

#### 4. 혈장 gastrin 농도에 미치는 영향

내측 편도체 손상군에 있어 두 대조군보다 혈장 gastrin 이 기초상태와 histamine 자극시 모두 유의하게 감소하였지만 내측 편도체 자극군에서는 별다른 변화가 없었다. 또한 histamine을 주사했을때 혈장 gastrin의 농도는 모든 실험군에서 유의하게 감소하였다(그림 9).

#### 고 찰

내측 편도체를 손상시켰을때 공복시 기초상태의 위산분비에는 별다른 변화가 없었으나, 내측 편도체를 전기자극하면 기초상태의 위산 분비량이 유의하게 증가하였다. 내측 편도체 자극실험의 결과로 보

면 내측 편도체가 기초상태의 위산분비에 촉진적임을 알 수 있으나, 손상실험의 결과는 아무런 영향도 없음을 보여주고 있다. 이러한 두 실험결과의 차이는 자극실험 방법과 손상실험 방법간의 방법상의 차이로 실제로 내측 편도체가 촉진적 영향을 미치고 있는데도 파괴 실험의 경우에 측정하지 못했을 가능성이 있다.

한편 histamine으로 위산분비를 자극했을때 내측 편도체 손상군에서는 위액 분비량이 줄어들었고, 내측 편도체 자극군에서는 반대로 위산분비가 증가되었다. 그러므로 흰쥐에서 내측 편도체는 histamine 자극에 의한 위산분비기능에 촉진적 영향을 미친다고 사료된다.

Sen 과 Anand (1957) 및 Shealy 와 Peele (1957)는 고양이의 편도체중 전내측핵등을 전기자극하여 위산분비가 증가함을 관찰한바 있으며, 반대로 흰쥐에서 중심핵과 함께 편도체의 내측 부위가 손상되면 위산분비가 유의하게 줄어든다는 보고가 있다 (Grijalva et al, 1986). 이들 자극 실험의 결과와 손상실험의 결과는 위산분비에 내측 편도체가 촉진적으로 작용한다는 본 실험의 결과와 부합된다고 할 수 있겠다. 또한 이러한 결과는 내측 편도체 손상시 위궤양 발생을 감소시킨다는 보고들을 간접적으로 증명한다 (Henke, 1980; Henke, 1981).

흰쥐의 편도체에서 외측 핵군만을 선택적으로 손상시키면 위산 분비가 유의하게 증가되나, 이들 핵군을 전기자극하면 반대로 유의하게 감소함이 발표되었다 (Park & Choi, 1984; Kim & Choi, 1985). Zawoiski (1967)는 외측핵의 외측 부위가 어느정도 큰 강도로 자극될 경우 고양이의 위산 분비가 줄어든다고 보고하였으며, Smith와 McHugh (1967)도 편도체를 원승이가 방어 반응을 보이는 수준으로 자극하면 위산 분비가 감소한다고 보고하였다. 이들 손상 및 자극실험의 결과는 대체로 외측 편도체핵군은 정상시 위산분비에 억제적으로 작용함을 시사해준다. 그러나 앞에서 언급한 바와 같이 내측 편도체핵이 손상되면 위산분비가 감소하였다 (Grijalva et al, 1986). 이들 결과들로부터 편도체내의 핵에 따라 위산 분비에 대한 영향이 일정하지 않음을 알 수 있다.

실상 편도체는 계통발생학적으로 피질 내측핵군

(corticomedial nuclear group)과 기저외측핵군 (basolateral nuclear group)으로 구분된다고 알려져 왔으며 (Fox, 1940), 최근에는 신경섬유연락과 조직 화학적 방법으로 이 두 핵군 이외에도 후각 편도체 (olfactory amygdala)와 중심핵군 (central nuclear group)도 구분되어야 한다는 주장도 있다 (De Olmos et al, 1985). 또한 정서, 행동 및 자율 신경 기능등의 기능적 측면에서도 내측핵군과 기저외측핵군이 서로 다르거나 상반된다는 보고가 있으며 (Hilton & Abrozyna, 1963; Pellegrino, 1968; Kaada, 1972; Box & Mogenson, 1975; Henke, 1980; Cechetto & Calaresu, 1984), 특히 피질 내측핵군은 부교감 신경기능에, 기저외측핵군은 교감 신경기능에 연관된다는 지견이 있다 (Gloor, 1960). 이들 보고들을 감안할때, 편도체는 해부학적 또는 기능적인 면에서 부위 또는 핵에 따라 서로 상반될 가능성이 많다. 그러므로 이들 지견들은 내측 편도체가 위산분비에 촉진적으로 작용할 가능성을 뒷받침한다.

편도체에서 중심핵을 포함하는 피질내측핵군은 외측 시상하부와 많은 섬유연락을 갖고 있으며 (Krettek & Price, 1978), 이 외측 시상하부는 후시상하부와 마찬가지로 전기적으로 자극되면 위산 분비가 증가함은 주지의 사실이다 (Heslop, 1938; Porter et al, 1953; Feldman et al, 1961; Misher & Brooks, 1966; Colin-Jones & Himsworth, 1970; Stephens & Morrissey, 1975; Wyrwicka, 1978). 이들 피질내측핵들은 또한 위 (stomach)와 섬유연락이 긴밀한 고속핵 (nucleus of solitary tract) 및 미주신경의 배측 운동핵 (dorsal motor nucleus of vagus)에도 적지 않은 섬유를 보내고 있음이 밝혀졌다 (Hopkins & Holstege, 1978; Ricardo & Koh, 1978; Ottersen, 1981; Price, 1981; Takeuchi et al, 1983; Scharoun et al, 1984; van der Kooy et al, 1984). 그러므로 편도체의 피질내측핵군은 외측 시상하부 및 미주신경을 거치는 부교감 신경기능에 의하여 위산 분비에 영향을 미치리라 생각된다.

본 실험 결과에서 내측 편도체를 손상시키면 기초상태 및 histamine 투여후의 혈장 gastrin 농도가 유의하게 감소되었다. 따라서 본 실험의 내측 편도체 손상시 histamine 자극에 의한 위산분비의 감소는 혈장내 gastrin 분비의 감소를 통해 이루어졌을 가능

성을 시사해 준다. 그러나 기초상태시 위산분비는 내측 편도체 손상으로 이렇다할 영향을 받지 않았는데도 불구하고 혈장 gastrin 농도는 유의하게 감소된 점으로 미루어, 내측 편도체 손상시에 위 점막의 벽세포(parietal cell)에 작용하는 gastrin의 영향을 상쇄시키는 다른 기전이 작용하며, 이 기전은 histamine에 의해 억제됨을 짐작할 수 있다. 한편 내측 편도체 자극시 기초상태시나 histamine 자극시 모두 위산 분비 증가에 gastrin 분비기전은 관여하지 않은 것으로 추리된다.

## 결 론

흰쥐에서 내측 편도체가 위산분비에 어떠한 영향을 미치는지, 이러한 영향에 gastrin 분비기전이 관여하는지를 구명하기 위하여 본 실험을 시행하였다. 편도체 내측핵에 삽입된 전극을 통해 고주파의 전류를 양극성으로 흘려 내측 편도체를 파괴하거나, 편도체를 일측성으로 전기자극하여 위산분비 및 혈액 내 gastrin 농도를 측정하였다. 상기의 실험은 쥐를 굶긴 상태 즉 기초상태에서 행하였으며, 이어서 histamine으로 위산분비를 촉진시킨 상태에서도 실시하였다. 여기서 얻은 결과는 다음과 같다.

1) 내측 편도체 손상시 histamine 투여후의 위액 및 위산 분비량은 유의하게 감소되었으나 기초상태시에는 변화가 없었다.

2) 내측 편도체 자극시 histamine 투여후 위액 및 위산 분비량은 유의하게 증가하였고 기초 상태시에는 위산 분비량이 유의하게 증가되었다.

3) 내측 편도체 손상시 기초상태 및 histamine 투여 후의 혈장 gastrin 농도는 유의하게 감소되었으나 내측 편도체 자극시에는 변화가 없었다.

이상의 결과로 미루어 흰쥐에서 내측 편도체는 위산분비에 촉진적인 영향을 미치며, 이 기전에 gastrin 분비가 관여하는 지는 분명치 않다.

## REFERENCES

- Anand BK & Dua S (1956). Effect of electrical stimulation of the limbic system (visceral brain) on gastric secretion and motility. *Ind J Med Res* 44, 125-130
- Box BM & Mogenson GJ (1975). Alterations in ingestive behaviors after bilateral lesions of the amygdala in the rat. *Physiol Behav* 15, 679-688
- Cechetto DF & Calaresu FR (1984). Units in the amygdala responding to activation of carotid baro- and chemoreceptors. *Am J Physiol* 246, R832-836
- Colin-Jones DG & Himsworth RL (1970). The location of the chemoreceptor controlling gastric acid secretion during hypoglycemia. *J Physiol (London)* 206, 397-409
- De Olmos J, Alheid GF & Beltramino CA (1985). Amygdala. In: Paxinos G (ed) *The Rat Nervous System*, Sydney, Academic Press, p223-334
- Feldman S, Birnbaum D & Behar AJ (1961). Gastric secretion and acute gastroduodenal lesions following hypothalamic and preoptic stimulation. *J Neurosurg* 18, 661-670
- Fox AC (1940). Certain basal telencephalic centers in the cat. *J Comp Neurol* 72, 1-62
- Gloor P (1960). Amygdala. In: Magoun HW (ed) *Handbook of Physiology Sect 1: Neurophysiology Vol II*. Am Physiol Soc, Washington DC, p1395-1420
- Grijalva CV, Taché Y, Gunion MW, Walsh JH & Geiselman PJ (1986). Amygdaloid lesions attenuate neurogenic gastric mucosal erosions but do not alter gastric secretory changes induced by intracisternal bombesin. *Brain Res Bull* 16, 55-61
- Hebb CO & Silver A (1956). Choline acetylase in the central nervous system of man and some other mammals. *J Physiol (London)* 134, 718-728
- Henke PG (1980). Facilitation and inhibition of gastric pathology after lesions in the amygdala of rats. *Physiol Behav* 25, 575-579
- Henke PG (1981). Attenuation of shock-induced ulcers after lesions in the medial amygdala. *Physiol Behav* 27, 143-146
- Heslop TS (1938). The hypothalamus and gastric motility. *Quart J Exp Physiol* 28, 335-339
- Hilton SM & Abrozyna AW (1963). Amygdaloid region for defense reactions and its efferent pathways to the brain stem. *J Physiol (London)* 165, 160-173
- Hopkins DA & Holstege G (1978). Amygdaloid projections to the mesencephalon, pons and medulla oblongata in the cat. *Exp Brain Res* 32, 529-547
- Jeung JW & Choi H (1983). Effect of amygdaloid lesion



- on gastric acid secretion and plasma gastrin concentration in rats. *J Cath Med Coll (Seoul)* 36, 791-801 (in Korean)
- Kaada BR (1972). Stimulation and regional ablation of the amygdaloid complex with reference to functional representations. In: Eleftheriou BE (ed) *The Neurobiology of the Amygdala*, New York, Plenum Press, p205-281
- Kim TU & Choi H (1985). Gastric acid secretion and plasma gastrin concentration following electrical stimulation of the basolateral-lateral nuclear group of amygdaloid body in rats. *J Cath Med Coll (Seoul)* 38, 853-862 (in Korean)
- Krettek JE & Price JL (1978). Amygdaloid projections to subcortical structures within the basal forebrain and brainstem in the rat and cat. *J Comp Neurol* 178, 225-254
- Misher A & Brooks FP (1966). Electrical stimulation of hypothalamus and gastric secretion in the albino rat. *Am J Physiol* 211, 403-406
- Ottersen OP (1981). Afferent connections to the amygdaloid complex of the rat with some observations in the cat. III. Afferents from the lower brain stem. *J Comp Neurol* 202, 335-356
- Park Y & Choi H (1984). Effect of damage to the lateral-basolateral nuclear group of amygdaloid body on gastric acid secretion and plasma gastrin concentration in rats. *J Cath Med Coll (Seoul)* 37,345-357 (in Korean)
- Pellegrino L (1968). Amygdaloid lesions and behavioral inhibition in the rat. *J Comp Physiol Psychol* 65, 483-491
- Pellegrino LJ, Pellegrino AS & Cushman AJ (1979). *A Stereotaxic Atlas of the Rat Brain* (2nd ed), New York & London, Plenum Press.
- Porter RW, Movius HJ & French JD (1953). Hypothalamic influences on hydrochloric acid secretion of the stomach. *Surgery* 33, 875-880
- Price JL (1981). The efferent projections of the amygdaloid complex in the rat, cat and monkey. In INSERM Symposium No. 20: *The Amygdaloid complex* (ed) Ben-Ari Y, Amsterdam-New York-Oxford Elsevier/North-Holland Biomedical Press, p121-132
- Ricardo J & Koh ET (1978). Anatomical evidence of direct projections from the nucleus of the solitary tract to the hypothalamus, amygdala, and other forebrain structure in the rat. *Brain Res* 153, 1-26
- Scharoun SL, Barone FC, Wayner MJ & Jones SM (1984). Vagal and gastric connections to the central nervous system determined by the transport of horseradish peroxidase. *Brain Res Bull* 13, 573-583
- Sen RN & Anand BK (1957). Effect of electrical stimulation of the limbic system of brain (visceral brain) on gastric secretory activity and ulceration. *Ind J Med Res* 45, 515-521
- Shealy CN & Peele TL (1957). Studies on amygdaloid nucleus of cat. *J Neurophysiol* 20, 125-139
- Smith GP & McHugh PR (1967). Gastric secretory response to amygdaloid or hypothalamic stimulation in monkeys. *Am J Physiol* 213, 640-644
- Stephens DN & Morrissey SM (1975). Hypothalamic stimulation induces acid secretion, hypoglycemia and hyperinsulinemia. *Am J Physiol* 228, 1206-1209
- Straughan DW & Legge KF (1965). The pharmacology of amygdaloid neurons. *J Pharm Pharmacol* 17, 675-677
- Tai H-H & Chey WY (1976). Simultaneous radioimmunoassay of secretin and gastrin. *Anal Biochem* 74, 12-24
- Takeuchi Y, Matsushima S, Matsushima R & Hopkins DA (1983). Direct amygdaloid projections to the dorsal motor nucleus of the vagus nerve: a light and electron microscopic study in the rat. *Brain Res* 280, 143-147
- van der Kooy D, Koda LY, McGinty JF, Gerfen CR & Bloom FE (1984). The organization of projections from the cortex, amygdala, and hypothalamus to the nucleus of the solitary tract in rat. *J Comp Neurol* 224, 1-24
- Wywicki W (1978). Effects of electrical stimulation within the hypothalamus on gastric acid secretion and food intake in cats. *Exp Neurol* 60, 286-303
- Zawoiski EJ (1967). Gastric secretory response of the unrestrained cat following electrical stimulation of the hypothalamus, amygdala, and basal ganglia. *Exp Neurol* 17, 128-139