

폐동맥 고혈압을 동반한 동맥관 개존증의 장기관찰 성적

오 봉 석* · 조 완 재* · 이 동 준*

— Abstract —

Late Results of Operation for Patent Ductus Arteriosus with Preoperative Pulmonary Hypertension

Bong-Suk Oh, M.D.* , Wan-Jae Cho, M.D.* , Dong-Joon Lee, M.D.*

This study concerns the late results observed at follow-up(average: 32.5 months) of 23 patients, in whom Patent Ductus Arteriosus with pulmonary hypertension among 55 patients. They were operated from May 1984 to July 1987 in Chonnam University Medical School.

There was predominance of woman(2.5:1). No operative death occurred. All of patients subsided preoperative symptoms, but 1 patient diagnosed recanalization of duct at follow-up.

Systolic murmur was found over the pulmonary area in 5 patients(22%), but it may be not related to systolic pulmonary arterial pressure(SPAP). Also, SPAP were normalized in 74 % of patients and had mild hypertension in 26 % of patients.

Although the patients had Patent Ductus Arteriosus with pulmonary hypertension, successful surgical correction was carried out safely in all instance but one, by ligation and facilitated by hypotensive anesthesia.

서 론

동맥관 개존증은 선천성 심혈관 기형에서 5-10 % 를 차지하는 흔한 질환으로 1938년 Gross¹⁾가 처음으로 결찰술에 성공한 이후 여러 수술 방법과 결과들이 보고 되었으나 술후 장기관찰 성적은 지금까지 드물다^{2,3,4)}.

일반적으로 단순(simple)동맥관 개존증은 개흉을 통해 비교적 쉽게 결찰 혹은 절제 봉합이 가능하나 폐동맥 고혈압, 심내막염, 동맥류 형성, 동맥관 주위의 석회화등이 합병된(complicated) 동맥관 개존증에서는

경우에 따라 수술 조작이 복잡하다. 이에 저자는 술전 폐동맥 고혈압을 동반한 동맥관 개존증 환자를 대상으로 그 외과적 치료 성적과 술후 최소한 14개월이 지난 후의 장기 성적을 임상적 및 심도자법을 시행하여 이에 관찰 보고하는 바이다.

대상 및 방법

1984년 5월 부터 1987년 7월 까지 본 병원 흉부외과에서 동맥관 개존증으로 진단받고 수술을 받은 102명에서 술전 심도자법 시행시 수축기 폐동맥압이 30mmHg 이상인 55명을 대상으로 수술 전후의 임상적 고찰을 하였으며 또한 그중 적어도 14개월이 지난 후에 심도자 시행이 가능한 23명을 대상으로 임상증상의 호전, 청진시 심잡음의 변화, 흉부 단순 X-ray의

* 전남대학교 의과대학 흉부외과학교실
* Department of Thoracic and Cardiovascular Surgery,
Chonnam University Medical School
1989년 9월 14일 접수

변화, 심도자 소견등을 관찰하였다.

수술 방법

수술장에서 폐동맥 고혈압이 있는 모든 환자에서 상지에 arterial line을 설치하고 수술은 좌측 후측방 절개로 3번째 혹은 4번째 늑간을 통하여 늑골의 절제없이 개흉하였으며 술전 수축기 폐동맥압이 50mmHg 이상인 증례에서는 수축기 체혈압을 Nitroprusside나 Trimethopphan을 계속 주입하면서 저혈압(80-90 mmHg) 상태로 유지하면서 동맥관의 결찰 혹은 절제 봉합시 약한 조직의 손상으로 인한 출혈을 예방하였다.

전체 증례 23례중 1례에서만 동맥관이 너무 짧거나 넓어 결찰이 불가능 하였기 때문에 절제 봉합을 하였다. 22례중 16례에서는 단순 다발성 결찰을 하였고 6례는 Laustela²⁾가 고안한 Teflon cushion technique를 사용하여 결찰하였다(Table 1).

Table 1. Operative Methods(n=23)

A. Management	
Hypotensive anesthesia infusing Nitroprusside or Trimethopphan continuously	
: maintain systolic pressure in ranged of 80-90mmHg during ligation	
B. Methods	
1. ligation in 22 cases	
a) multiple suture with or without transfixation(16)	
b) Teflon cushion patch(6)	
2. division & suture in one case	

술후 관찰 기간

수술의 장기 관찰이 가능한 23례의 관찰기간은 최소 14개월, 최장 65개월이었으며 평균 32.5개월이었다.

결 과

1. 연령 및 성별 분포

전체 동맥관 개존증 환자 102명의 남녀 성별비율은 남자 29례, 여자 73례로 1 : 2.5로 여자에 많았으며 폐동맥 고혈압을 동반한 55례에서의 성별 비율은 남자

Table 2. Age and Sex distribution

age(years)	sex		total
	male	female	
0-4	7	7	14(25%)
5-8	5	12	17(31%)
9-12	4	5	9(17%)
13-16	2	3	5(9%)
17-20	1	5	6(11%)
>20	2	2	4(7%)
Total	21(38%)	34(62%)	55(100%)

Table 3. Preoperative symptoms with pulmonary hypertension(n=55)

Symptom	Number of patients	percent(%)
asymptomatic	4	7
NYHA Class II	17	30
Class III	2	4
Class IV	0	0
Others		
frequent URI	18	33
palpitation	12	22
growth retardation	2	4
	55	100

21례, 여자 34례로 1 : 1.6으로 여자에서 역시 많았다.

관찰 대상인 55례의 연령 분포는 8세 이내가 56%이었고, 15세 이후의 성인도 13례(24%)를 차지하고 있다(Table 2).

2. 수술 전후의 임상 증상 및 수술 결과

폐동맥 고혈압을 동반 하면서도 술전 전혀증상이 없는 경우가 4례(7%)였고 나머지 증례에서는 다양한 증상을 호소하고 있다. 특히 심부전증에 의한 호흡곤란은 34%(19례)에 불과 하였고 59%의 많은 증례에서 심부전과 관계가 없는 빈번한 호흡기계 감염(33%), 동계(22%), 성장장애(4%) 등을 보이고 있었다(Table 3).

모든 증례에서 수술후 증상은 없어졌다.

수술시 사망은 없었으며 술후 1례에서 애성이 있었으나 수술후 4개월에 좋아졌다.

3. 수술 전후의 청진 소견의 변화

술전 20례(87%)에서 연속성 심잡음을 청취할 수

있었고 3례에서는 수축기성 심잡음만 폐동맥 영역에서 청진 할 수 있었다.

술후 17례(74 %)에서 심잡음이 완전히 소실 되었으나 이중 4례(17 %)에서는 심잡음없이 P₂증가만 보였으며, 5례(22 %)에서는 단락 없이 수축기성 심잡음이 폐동맥 영역에서 들렸다.

동맥관의 대동맥측에 동맥류가 있는 23세의 여자에서 Teflon patch 결찰술을 시행하여 수술 직후 심잡음이 소실되었으나 술후 55개월이 지나 외래 관찰시 연속성 심잡음이 들렸고 이는 재단락(recanalization)으로 판정되었다(Table 4).

Table 4. Pre-and Postoperative auscultation(n=23)

	Number of patients	
	preoperative(%)	at follow-up(%)
continuous murmur	20(87 %)	1(4 %)
systolic murmur	3(13 %)	5(22 %)
diastolic murmur	0(0 %)	0(0 %)
absence of murmur	0(0 %)	17(74 %)
P ₂ accentuation without murmur	0(0 %)	4(17 %)

4. 흉부 단순 X-ray의 변화

술후 정상 흉부단순 X-ray를 보이는 경우는 13례(55 %)에 불과 했으며 10례(45 %)에서는 장기관찰기간 까지 정상흉부 X-ray를 보이지 못하고 있으며 그 소견은 Table 5에서와 같다.

5. 수술 전후의 수축기성 폐동맥압의 변화

술전 심도자법 시행시 수축기 폐동맥압이 30mmHg 이상인 55명중 적어도 술후 14개월이 지난 후에 심도자법 시행이 가능한 23명에서 심도자법을 시행 했다. 술전 30-50mmHg의 경도의 폐동맥 고혈압이 13례(57 %), 51-70mmHg의 경중도의 폐동맥 고혈압이 3례(13 %)였으며 이들 모두 술후 장기 관찰시 40mmHg 이하로 떨어졌다. 다만 6례(26 %)에서는 계속적인 경도의 폐동맥 고혈압을 가지고 있었다(Table 6, Fig. 1).

또한 폐동맥 고혈압이 술전에 높을수록 수술 직후 정상 폐동맥압의 유지가 어려우며 (Fig. 1)수술후 발생한 수축기성 심잡음이 있는 5례에서의 폐동맥압은 1례를 제외하고 정상 범위였다. 이는 술후 심잡음과 폐

Table 5. Findings by simple chest PA at follow-up

Finding	Number of patients(%)
Normal	13(55 %)
Abnormal	10(45 %)
CTR index >50 or ventricular enlargement	2
Prominant main pulmonary trunk	4
Intensified vascular pattern of lung	9

Table 6. Pre-and Postoperative cardiac catheterization(n=23)

systolic pulmonary a. pressure(mmHg)	Number of preoperative patients	postoperative at follow up(%)
< 30	0	17(74 %)
31-40	9	6(26 %)
41-50	4	
51-60	5	
61-70	2	
71-80	1	
81-90	2	

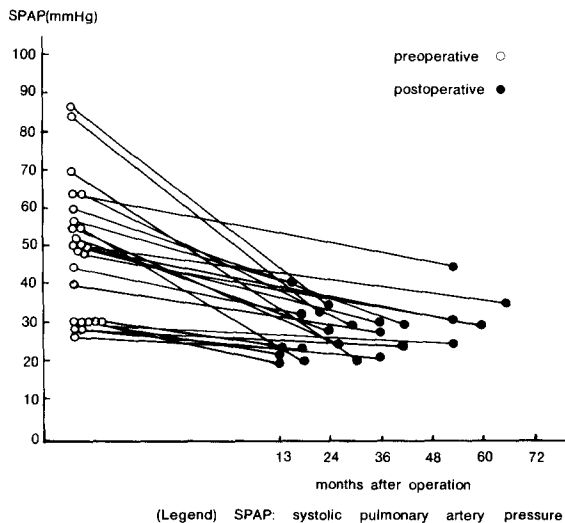


Fig. 1. Systolic pressure in pulmonary artery in patients who received operation had a hypertensive duct

동맥압과는 관계가 없는 듯 하였다.

고 찰

생후 정상적인 동맥관의 폐쇄과정은 태생 직후 동맥관 내막의 평활근 수축이 일차적으로 10-15시간내에 일어나 2-3주에 동맥관 내막에 전체적으로 섬유성 증식이 일어나면서 가끔 관내로 괴사성 혹은 출혈성 반응을 동반하면서 이것이 섬유성 동맥관으로 남게 된다^{2,5)}. 이 과정에서 개존된 동맥관이 어떻게 해부학적 구조 변화를 가져왔는지 확실치 않으나 최근에는 근원적으로 동맥관내의 탄성조직의 비이상적 분포에 기인하여 개존증으로 남게 된다고 하였다⁶⁾.

동맥관 개존증을 수술하지 않은 경우 Abbot⁷⁾등은 24세, Keys⁸⁾등은 35세에 평균 사망하며 Campbell's⁹⁾등은 40세에 34%, 60세에 61%가 사망한다 했다. 결국 얼마까지 생존하느냐는 증상의 유무, 합병증의 병발 유무, 치료 유무가 중요한 인자로 작용할 것이다. 또한 계속적인 좌우 단락 때문에 폐동맥 압력의 증가, 동맥관 주위(특히 대동맥 측부)의 동맥류 발생, 동맥관 주위의 석회화, 주위 조직의 취약성 등이 수술시 외과의에게 큰 부담으로 남을 것이다. 수술하지 않을 경우 유아기때 약 30%가 사망하며^{9,10)} 사망 원인은 좌우단락에 따른 좌심부전증·심내막염을 들 수 있다.

그러므로 수술적기는 Trusler¹¹⁾등은 생후 6개월 후에 수술을 권하였으나 유아기때 사망이 증가한 것이 밝혀진 후 심부전이 있으면 생후 1개월 내에도 수술을 권하고 있다. 다만 증상이 없을 때는 6개월 후 수술하는 것이 좋다¹²⁾. 저자의 경우 환자의 연령이 높은 것은 폐동맥 고혈압을 가진 환자만 선택하고 낮은 진단이 원인 일 것이다.

증상은 심부전의 발생, 폐동맥 고혈압등으로 다양하게 나타나며 여러 보고에서는 증상이 없는 경우가 20% 이상이며 주증상으로 심부전으로 인한 운동시 호흡곤란이고 그 밖에 잦은 상기도 감염, 동계, 실신, 말초성 부종, 성장 장애등을 보인다^{3,4)}. 저자는 증상이 없는 경우는 7%에 불과 했고 심부전의 증상보다는 다른 증상을 59%에서 호소하였다. 이러한 증상은 대부분 수술 직후에 사라지며¹²⁾ 성장 장애는 계속된다는 보고도 있다¹³⁾. 동맥관 개존증에서 폐동맥 고혈압은 Laustela²⁾등은 13.5%, Mayo Clinic³⁾ 보고는 16%, Black⁴⁾등은 17%에서 합병한다 했으나 저

자는 동맥관 개존증을 수술한 102례중 54%(55례)에서 보였으며 이는 낮은 진단에 기인 한 것으로 보인다. 다만 수술 지침 결정에 중요한 것은 폐동맥 고혈압 보다는 폐혈관 질환의 발병이며 이는 1-2세까지는 오지 않는다고 보고되고 있다¹⁴⁾.

폐동맥 고혈압이 있는 경우 수술은 단순 동맥관 개존증과 마찬가지로 결찰술과 절제봉합술로 크게 대별할 수 있다. 다만 동맥관 주위의 석회화, 동맥류 발생, 심한 폐동맥 고혈압등이 합병되어 있을시 수술시 대동맥 혹은 폐동맥 부위의 손상으로 인한 출혈로 사망이 크게 증가 하기 때문에 특히 성인에서 수술시 주의가 필요하다. Morrow¹⁵⁾등은 인공 심폐기를 사용하여 대동맥 측부위를 절개하고 그곳에 Teflon patch를 사용하였고, Laustela²⁾등은 좌측 심장 우회술 하에서 Teflon cushion을 사용하여 결찰 하였고, Black⁴⁾등은 체저혈압을 유도후 대동맥 상하와 폐동맥 주위의 바리후 절제봉합술을 권하였으며, Goncalves-Estella¹⁶⁾등과 O'Donovan¹⁷⁾등은 체외순환하에서 폐동맥 측부위의 절개후 내측 봉합을 권하였다. 저자는 Nitroprusside와 Trimethopran을 수술중 계속적으로 주입하여 저혈압 상태를 유지후 1례를 제외하고 결찰술을 시행했다. 또한 수술시 우좌 단락의 유무를 확인하기 위해 결찰하기전 일시적으로 동맥관을 잠자로 잡은후 폐동맥압의 변화와 체혈압의 변화를 보는 것이 중요하다.

수술후 폐동맥 고혈압이 언제까지 계속되느냐는 아직까지 확실치 않으나 Gammelgard^{18,19)}등은 폐동맥 고혈압을 가진 성인에서 장기 추적시 7례중 1례에서만 폐동맥압이 떨어지고 2세이전의 소아에서는 전체에서 40mmHg이하로 떨어 졌다 하였다. Ellis³⁾등은 12명의 증례에서 4개월 부터 2년 관찰시 9례에서만 폐동맥압이 떨어졌다. 저자는 23례 모두에서 40mmHg 이하로 떨어 졌으나 30mmHg 이상인 증례가 6례(26%)였다.

수술 사망율은 폐동맥 고혈압이 없는 경우 Gross²⁰⁾등은 1.9%, Ash¹²⁾등은 0%로 보고하고 있으나, 폐동맥 고혈압이 있을 경우에는 과거 Ellis³⁾등은 18%까지, Black⁴⁾등은 2%라 보고 하였으며 이는 수술시 주위 조직의 손상으로 인한 출혈과 술후 부정맥에 의한 것이라 했다. 술후 합병증으로 조기에는 출혈, 애성, 횡경막 신경마비등이 있으며 장기관찰시 가성 동맥류, 재단락등이 발생한다. 가성동맥류는 절제봉합술보다 결찰시 빈도가 높다^{21,22,23)}. 저자는 1례에서 수술 직후 애성이 있었으나 술후 4개월 췌 자연치유

되었다. 재단락의 발생 또한 결찰술시 많으며 Jones²⁴⁾ 등은 20%까지 보고 하고 있으나 최근에는 어느 수술 방법을 선택해도 상관 없이 0%에 이른다. 그러나 대부분 0-5% 이내에 재단락이 발생하는 것이며^{25, 26)} 저자도 1례(4%)에서 술후 5개월째 외래관찰시 재단락으로 판명되었다.

결 론

1984년 5월부터 1987년 7월 사이에 본병원에서 수술한 폐동맥 고혈압을 가진 동맥관 개존증의 환자 55례 중 장기추적 관찰이 가능한 23례를 대상으로 수술전후의 임상적 고찰을 하여 다음과 같은 결과를 얻었다.

1. 술후 장기 관찰기간은 평균 32.5개월 이었고 성별 분포는 2.5:1로 여자에 많았으며 술후 임상증상은 모든 증례에서 호전 되었다.

2. 술후 좌우단락이 없는 5례(22%)에서 수축기심잡음이 들렸다.

3. 술후 흉부단순 X-ray에서 장기간 관찰시 정상을 보이는 경우는 55%였으며 45%에서는 비정상적인 소견을 보이고 있었다.

4. 술후 수축기 폐동맥압이 정상인 경우가 74%였으며 26%에서는 경도의 폐동맥고혈압이 남아 있었다.

5. 술후 발생한 심잡음과 수축기 폐동맥압과는 관계가 없는 듯하다.

6. 1례를 제외하고 결찰술을 시행 하였으며 수술사망은 없었고 1례에서 재단락이 있었으나 심한 폐동맥고혈압이 있는 경우 저혈압하에서 결찰술을 시행하는 것이 가장 안전한 방법인 듯 하다.

REFERENCES

- Gross, R.E., Hubbard, J.P.: *Surgical ligation of a patent ductus arteriosus. Report of first successful case. J.Am.Med.Assoc.* 112:729, 1939.
- Laustela, E., Tala, P. and Hattuunen, P.: *Patent Ductus Arteriosus with pulmonary Hypertension. J. Cardiovas. Surg.*, 17:245, 1968.
- Ellis, F.H., Kirklin, J.W., Callahan, J.A. and Wood, E.H.: *Patent Ductus Arteriosus with Pulmonary Hypertension. J. Thorac. Surg.*, 31:268, 1956.
- Black, L.L. and Goldman, B.S.: *Surgical treatment of the patent ductus arteriosus in the adult. Ann. Surg.*, 175:290, 1972.
- Cassels, D.E.: *The ductus arteriosus. Springfield, Illinois: C.C. Thomas., 1973, p75.*
- Adriana, G. and Gittenhager, G.: *Persistent ductus arteiosus.: most probably a primary congenital malformation. Br. Heart. J.*, 39:610, 1977.
- Abbott, M.E.: *Atlas of Congenital Cardiac Disease, New York. American Heart Association, p.61, 1936.*
- Keys, A. and Shapiro, M.J.: *Patency of the Ductus Arteriosus in Adults. Am. Heart J.*, 25:158, 1943.
- Campbell, N.: *Natural History of persistent Ductus Arteriosus. Brit. Heart J.*, 30:4, 1968.
- Hay, J.D.: *Population and clinic studies of congenital heart disease in Liverpool. Br.Med.J.*, 2:661, 1966.
- Trusler, G.A., Arayangkoon, P. and Mustard, W.T.: *Operative Closure of Isolated Patent Ductus Arteriosus in the First Two Years of Life. Canad.Med.Ass.*, 99:879, 1968.
- Ash, R. and Fischer, D.: *Manifestation and results of treatment of P.D.A. in infancy and childhood. Pediatrics* 16:695, 1955.
- Ellison, R.C., Peckham, G.J., Lang, P., Talner, N.S., Lever, T.J., Lin, L., Dodey, K.J. and Nadas, A.S.: *Evaluation of the preterm infant for patent ductus arteriosus. Pediatrics* 71:364, 1983.
- Davis, Z., McGoon, D.C., Danielson, G.K. and Wallace, R.B.: *Removal of pulmonary artery band. Is. J.Med.Sci.*, 11:110, 1975.
- Morrow, A.G. and Clark, W.D.: *Closure of the Calcified Patent Ductus. J. Thorac. Cardiovasc.Surg.*, 51:534, 1966.
- Gonealves-Estella, A., Perez-Villoria, J., Gonzalez-Reoyo, F., Gimenez-Mendez, J.P., Castro-Cels, A. and Castro-Uorens, M.: *Closure of a complicated ducus arteriosus through the transpulmonary route using hypothermia. J. Thorac. Cardiovasc. Surg.*, 69:698, 1975.
- O'Donovan, T.G. and Beck, W.: *Closure of the complicated Patent Ductus Arteriosus. Ann. Thorac. Surg.*, 25:463, 1978.
- Gammelgard, A., Engberg, H. and Pederson, A.: *Pulmonary hypertension in patent ductus. Minerva cardioangiolo Europea* 5:316, 1957.
- Gammelgard A., Solem, G., Therkelson, F. and

- Boesen, I.: *Late results of operation for patent ductus arteriosus in infants, especially those with pulmonary hypertension. J. Cardiovasc. Surg.*, 6:54, 1965.
20. Gross, R.E. and Longino, L.A.: *The patent ductus arteriosus observation from 412 surgically treated cases. Circulation.*, 3:125, 1951.
21. Payne, R.F. and Jordan, S.C.: *Postoperative aneurysm following ligation of patent ductus arteriosus. Br. J. Radiol.*, 42:858, 1968.
22. Punsar, S., Scheinin, T., Tala, P. and Telivuo, L.: *Postoperative aneurysm of the patent ductus arteriosus. Ann. Chir. Gynaecol(Fenn).*, 51:385, 1962.
23. Ross, R.J., Feder, F.P., Spencer, F.C.: *Aneurysms of the previously ligated ductus arteriosus. Circulation.*, 23:350, 1961.
24. Jones, J.C.: *Twenty-five year's experience with the surgery of patent ductus arteriosus. J. Thorac. Cardiovasc. Surg.*, 50:149, 1965.
25. Panagopoulos, P.H., Tatoes, C.J., Aberderen, E., Waterston, D.J. and Bonham-Carter, R.E.: *Patent ductus arteriosus in infant and children: A review of 936 operations. Thorax.*, 26:1937, 1971.
26. Trippestad, A. and Efskind, L.: *Patent ductus arteriosus. Surgical treatment of 686 patients. Scand. J. Thorac. Cardiovasc. Surg.*, 6:38, 1972.