

Gore-Tex[®] 인조혈관을 이용한 해리성
하행 흉부대동맥류 성형술*
— 수술치험 2례 —

정진용** · 김치경** · 광문섭** · 김세화** · 이홍균**

— Abstract —

**Aortoplasty with Using Gore-Tex[®] Conduit in Dissecting Aneurysms
of Descending Thoracic Aorta**
— Two Cases Report —

Jin Yong Jeong, M.D. , Chi Kyung Kim, M.D.** , Moon Sub Kwack, M.D.** ,
Se Wha Kim, M.D.** , Hong Kyun Lee, M.D.****

Aneurysms of the descending thoracic aorta can be caused by various etiologies. So, its abrupt rupture leads life-threatening state, it must be operated as soon as possible. Surgical treatment of the descending thoracic aortic aneurysm requires temporary cross-clamping of major artery. The obligatory occlusion of the descending thoracic aorta during management causes proximal arterial hypertension and distal arterial hypotension. The former may leads to left ventricular failure, or cerebrovascular accident, whereas the latter may leads to spinal cord ischemia or renal injury. Some have recommended insertion of temporary shunt around the occluded descending aorta to prevent above problems. Still others would favor expeditious operation employing simple aortic occlusion during the repair of the descending aorta.

Recently we had experienced two cases of dissecting aneurysms of descending thoracic aorta which performed aortoplasty with Gore-Tex[®] conduit under simple aortic occlusion. The one was 34-year-old female patient with traumatic dissecting aortic aneurysm (5 cm×5 cm) on the descending thoracic aorta distal to the origin of the left subclavian artery and the other was 58-year-old female patient with atherosclerotic dissecting descending thoracic aortic aneurysm (6 cm×7 cm) and diffuse abdominal aortic aneurysms (3×5 cm).

Both patients performed standard left posterolateral thoracotomy. After the aneurysmal sac was mobilized, occluding vascular clamps were placed on the transverse aorta proximal to the origin of the left subclavian artery, and on the distal descending aorta without adjuvant bypass procedures for 31 and 32 minutes, respectively, and the aneurysmal sac was repaired with 18 mm ringed Gore-Tex[®] conduit graft.

Both patient's postoperative courses were uneventful.

* 본 논문은 가톨릭중앙의료원 학술연구조성비 보조로 이루어진 것임.

** 가톨릭의과대학 흉부외과학교실

** Department of Thoracic and Cardiovascular Surgery, Catholic University Medical College
1989년 8월 9일 접수

서 론

대동맥류는 여러원인으로 발병되는 질환으로서 급작스런 파열로 인한 높은 사망율을 갖고 있다. 1950년 대초 Bahnson^{1,2)}등에 의하여 처음으로 절제술이 시행되었다. 그후 대동맥을 장시간 차단함으로써 발생하는 척수손상을 방지하고자 좌심방-고동맥회로술등을 비롯한 회로술에 대해서 관심이 높아졌다.

최근 수술술기의 발달로 대동맥차단시간이 단축되어 회로술없이도 특별한 합병증없이 높은 성공율을 보이고 있다.

본 가톨릭의과대학 흉부외과학교실에서는 외상성 및 동맥경화성 해리성 대동맥류 각각 2례를 보조회로술없이 성공적으로 수술치험하였기에 문헌고찰과 함께 보고하고자 한다.

증 례 1

환자는 34세 여자로서 내원 3개월전부터 좌측견갑골부위에 경한 통증을 주소로 내원하였다.

기왕력중 환자는 내원 17개월전에 교통사고로 좌측다발성능골골절, 좌측혈기흉, 우측기흉과 좌측견갑골, 우측슬개골, 좌측전완골및 좌측비골등의 다발성 골절로 모 종합병원에 입원치료한 바 있다. 그당시 단순흉부촬영상 상종격동증대 소견으로 흉부전산화단층촬영과 대동맥조영술을 시행하여 외상성 대동맥류 진단을 받았다.

입원당시 이학적 소견은 혈압은 120/80 mmHg, 맥박수 78회/분, 호흡수 20회/분, 체온 36.8°C였다. 흉부청진상 심음및 호흡음은 모두 정상소견이었다.

검사실소견은 매독검사를 비롯하여 모두 정상이었다고, 심전도및 폐기능검사도 정상소견이었다. 입원당시 단순흉부촬영상 상종격동증대와 진구성 다발성능골골절소견을 보였다(사진 1-1). 흉부전산화단층촬영상 대동맥궁직하방에 대동맥의 좌측전방으로 돌출된 직경 5cm, 길이 5cm의 대동맥류낭이 있었다(사진 1-2). 대동맥조영술에서 대동맥궁직하방 측, 좌쇄골하동맥기시부 약 5cm 하방위에서 대동맥의 좌측전방으로 확장된 대동맥류소견이 있었다(사진 1-3).

수상후 17개월째에 좌측 제 4능간을 통하여 후측방개흉술을 시행하였다. 대동맥류는 좌쇄골하동맥으로부터 약 5cm하방에서 기시하여 직경 5cm, 길이 5cm

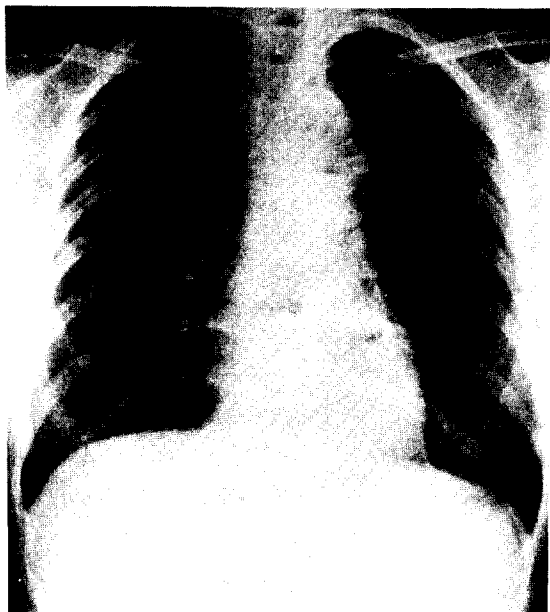


사진 1-1. 수술전 단순흉부촬영상 상종격동증대를 보이고 있다(화살표)

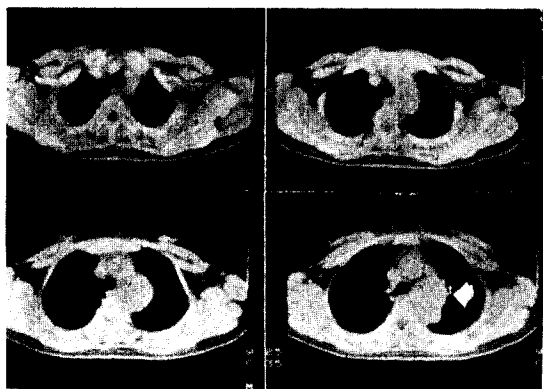

사진 1-2. 수술전 흉부전산화단층촬영상 대동맥의 좌측전방으로 돌출된 직경 5cm, 길이 5cm의 대동맥류낭을 보이고 있다(화살표)

정도로 대동맥의 좌측전방으로 돌출되어 있었다. 대동맥류주위조직을 조심스럽게 박리한후 Nitroprusside를 사용하여 혈압하강을 유도하면서 좌쇄골하동맥기시부 직전의 대동맥, 좌쇄골하동맥및 대동맥류하방 하행대동맥을 혈관감자로 동시에 차단하였다(사진 1-4). I-형으로 절개된 대동맥류내부는 대동맥류종격이나 혈종없이 종축으로 약 3cm 절개된 내막소견을 보이는 낭을 형성하고 있었다. 직경 18mm인 ringed Gore-Tex[®] 인조혈관을 대동맥류의 근위부와

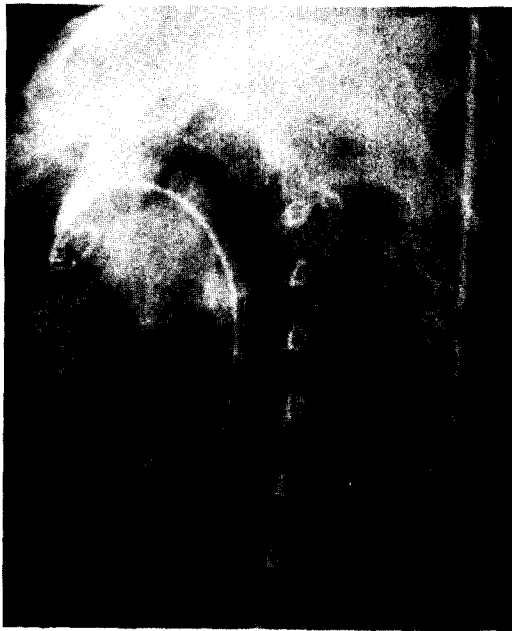

사진 1-3. 수술전 대동맥조영술(좌전사위상)
:대동맥궁 직하방에서 대동맥의 좌측전방으
로 확장된 대동맥류를 보이고 있다(화살표)

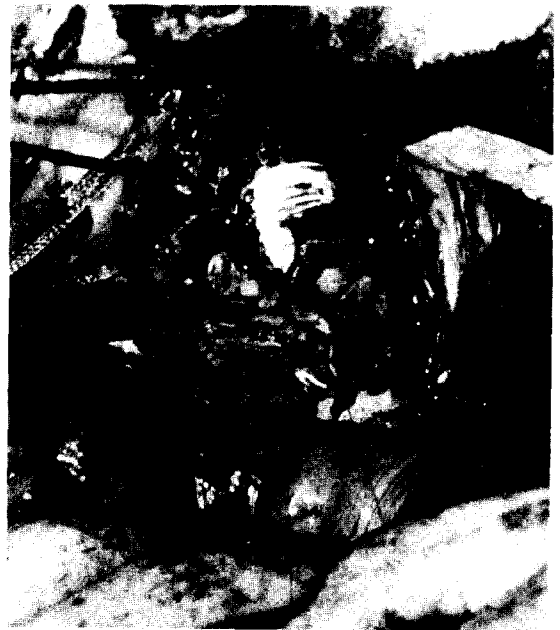

사진 1-5. 인조혈관대치술후 소견
:ringed Gore-Tex® 인조혈관(화살표)을 절개
된 대동맥류벽으로 보강하고 있다(화살촉)

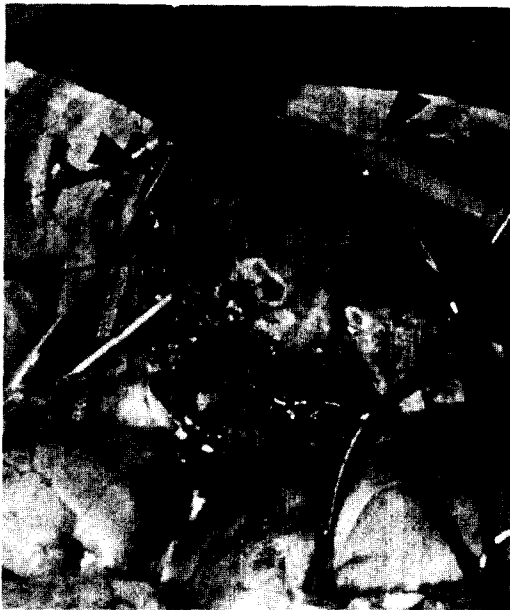

사진 1-4. 대동맥단순차단술을 이용한 수술소견
:대동맥류(화살표) 및 좌쇄골하동맥기시부직
전의 대동맥, 하행대동맥의 말단, 좌쇄골하
동맥을 차단하고 있다(화살촉)

원위부에 3-0 Gore-Tex® 봉합사로 단단문합후 Nitroprusside 투여를 중단하고 Dopamine과 혈액으로 혈압을 상승시키며 대동맥차단 31분후 차단을 해제시켰다. 그후 정상혈압유지를 하면서 절개된 대동맥류벽을 이용하여 인조혈관부위를 보강하였다(사진 1-5).

수술후 정상적인 혈액학적소견을 보였으나 경한 여성이 약 한달동안 지속되었고 신부전이나 하지마비는 없었고 경도의 항문주위 감각이상 이외의 신경학적이상은 없었다.

수술후 단순흉부촬영상 경도의 늑막반응소견을 보이고(사진 1-6) 환자는 경과 양호하여 건강한 상태로 퇴원하였다.

증례 2

58세 여자는 갑자기 나타난 좌흉부배통을 주소로 내원하였다.

기왕력과 가족력에서 특이사항은 없었다. 입원당시 이학적 소견은 혈압은 좌우측에서 120/70 mmHg, 맥박수 84회/분, 호흡수 20회/분, 체온 36.8°C였다. 흉부청진상 정상적인 심음과 호흡음을 보였다. 배꼽주위복부에서 박동하는 소아주먹크기의 종물이 촉진

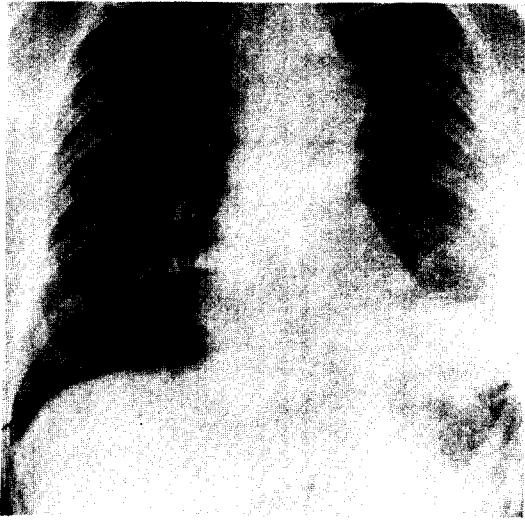


사진 1-6. 수술후 단순흉부촬영상

되었고 백박은 사지에서 모두 축지되었다.

매독검사를 포함한 검사실소견은 모두 정상이었다. 단순흉부및 복부사진은 상종격동에서 좌측주기관지를 압박하는 석회화현상이 없는 종물이 있었고, 하행흉부대동맥의 하부와 복부대동맥의 주행에 일치하여 크고 작은 선상 석회화음영이 있었다(사진 2-1). 흉부전산화단층촬영에서 좌쇄골하동맥직하방의 대동맥궁부위가 최대직경 6 cm, 길이 7 cm로 확장되어 있으며 내부에는 최대직경 1 cm의 혈전이 있었고 작은 석회화음영이 대동맥벽에 있었다. 또한 하행흉부대동맥의 중간부이하는 석회화와 함께 최대직경 4.5 cm로 확장되어 있었다(사진 2-2). 대동맥조영술에서 여러개의 석회화음영과 확장된 대동맥류가 대동맥궁의 말단부에 있었으며 하행흉부대동맥중간부에서 복부대동맥을 거쳐 양쪽 총장골동맥까지는 석회화음영과 함께 전반적으로 다소 확장되어 있었다(사진 2-3).

수술은 흉부대동맥류가 직경 5 cm 이상으로 크고 환자의 증세와 관련되어 있으며 흉복부및 복부대동맥이 석회화와 함께 약간의 확장된 소견만이 있어서 일차적으로 흉부대동맥류만을 실시하였다. 좌측 제 5늑간을 통하여 후측방개흉하였다. 대동맥류는 좌쇄골하동맥직하방에서 직경 6 cm, 길이 7 cm의 방추형이었으며 이 대동맥류이하의 3 cm 정도는 정상대동맥이었으며 그 이후부터 직경 4 cm 정도로 흉복부대동맥이 확장되었다(사진 2-4). 전예와 동일하게 Nitroprusside를 사용하여 혈압은 조절되었다. I-형으로 절개된 대동맥류의 외막에는 석회화가 있었고 해리된 중막에는 혈

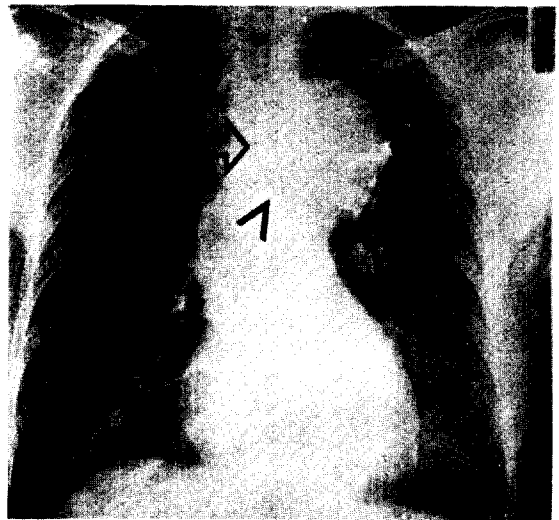


사진 2-1. 수술전 단순흉부촬영상
:상종격동부위에서 동맥류(화살촉)가 기도를 우측이동 시키고있다(화살표)

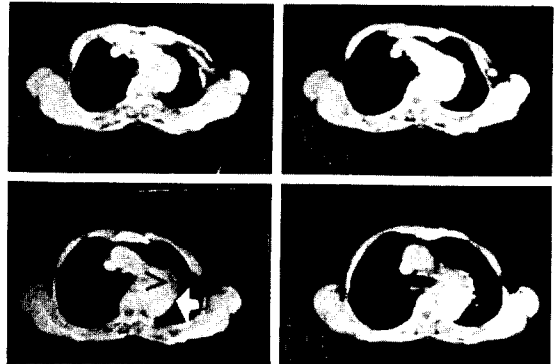


사진 2-2. 수술전 흉부전산화단층촬영상
:좌쇄골하동맥직하방의 대동맥궁말단부에 최대 직경 6 cm, 길이 7 cm의 대동맥류낭(화살표)과 혈전(화살촉)

전이 있었으며 내막에는 죽종판이 있었다. 해리된 중막과 내막을 제거한 후에 직경 18 mm인 ringed Gore-Tex[®] 인조혈관과 3-0 Gore-Tex[®] 봉합사를 이용하여 단단분합술을 시행하였다. 대동맥 차단 32분후에 대동맥 차단을 풀면서 분합술을 마치고 절개된 대동맥류벽을 이용하여 보강하였다(사진 2-5).

수술후 양팔의 혈압은 정상으로 유지되었으며 경한 애성이 약 한달동안 지속되었고 신부전이나 하지마비 등은 없었다. 수술후 단순흉부사진에서 늑막반응이외의 소견은 없었다(사진 2-6).

수술후 경과는 양호하여 건강한 상태로 퇴원하

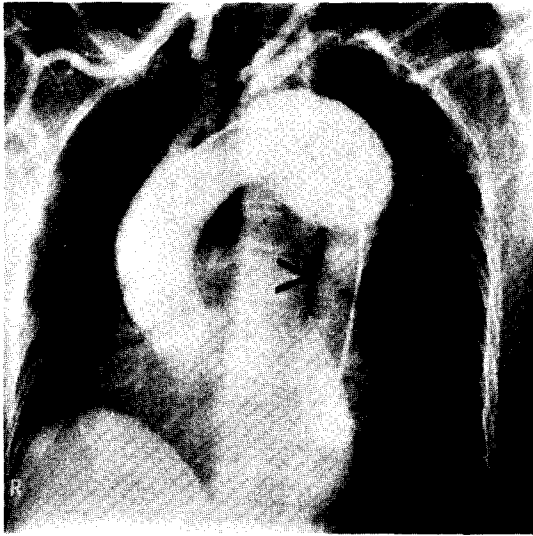

사진 2-3. 수술전 대동맥조영술(좌전사위상)
:확장된 대동맥(화살표)과 정상인 대동맥(화살촉)

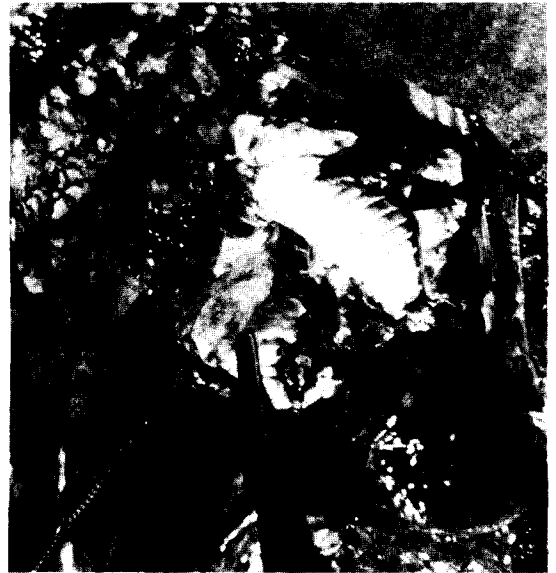

사진 2-5. 인조혈관단문합후 소견(화살표) 절개된 대동맥류벽(화살촉)

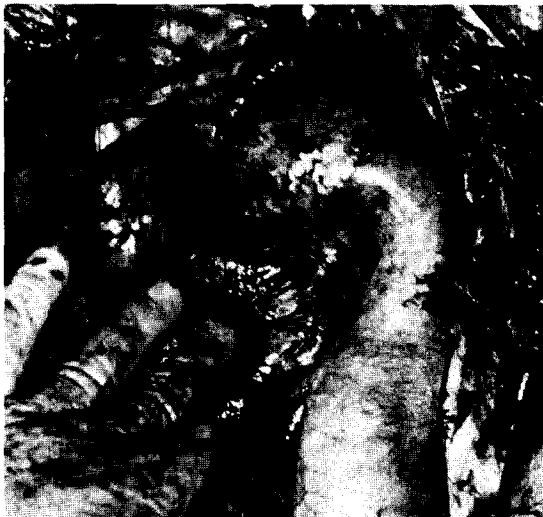

사진 2-4. 대동맥차단전의 대동맥류
:상하의 확장된 대동맥류(화살표)와 정상인 대동맥(화살촉)

였다.

고 찰

대동맥류는 형태와 발생원인에 의하여 분류하는데, DeBakey³⁾ 등은 형태학적으로 방추형(51%), 해리형(29%), 낭상형(20%)으로 나누어 방추형이 낭상형보다 많으며, 발생원인은 동맥경화증(87%), 외

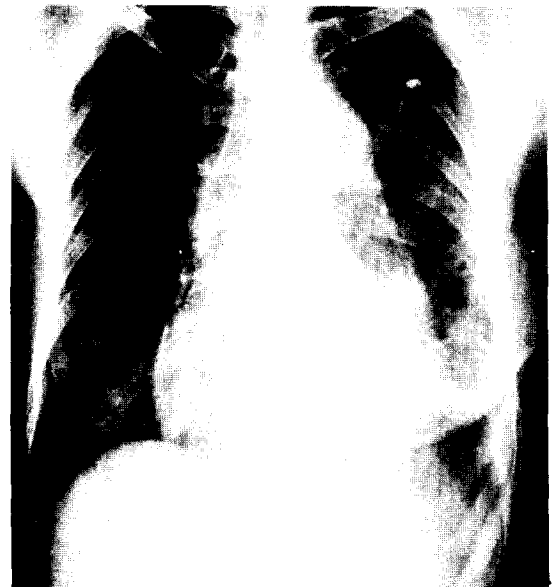

사진 2-6. 수술후 단순흉부촬영상

상(8.8%), 매독(1.4%), 수술후 가성대동맥류(1.2%), Marfan씨 증후군(1%), 대동맥 선천성 기형(0.6%) 등으로 동맥경화증에 의한 것이 월등히 많다고 하였다.

국내에서도 박⁴⁾·이⁵⁾·신⁶⁾ 등이 방추형이 낭상형보다 많으며 동맥경화증이 다른 원인보다 많다고 보고

한바 있다.

호발부위는 해리형인 경우는 보통 대동맥협부에서 시작되며⁷⁾, 외상성인 경우는 동맥관인대가 부착된 부위인 좌폐골하동맥의 직하방이며^{8,9,10)}, 매독성은 매우 적으나 횡격막의 대동맥공부근의 하행흉부대동맥 말단부에 발생하는 경우가 있다¹¹⁾.

국내에서도 채¹²⁾·장¹³⁾·안¹⁴⁾·조¹⁵⁾·김¹⁶⁾등이 외상성 대동맥류는 모두 좌폐골하동맥의 직하방에서 발생하였다고 보고한 바 있다.

대동맥류가 과열되면 사망율이 매우 높아 조기발견하여 수술해야한다. Symbas⁸⁾등이 대동맥류과열을 조기진단하도록 제시한 과열시 흔히 관찰되는 임상소견은 ① 상지의 맥폭과 혈압의 증가, ② 하지의 맥폭과 혈압의 하강, ③ 흉부사진에서의 종격동증대소견 등이다.

대동맥류수술법은 1950년대초 Bahnson^{1,2)}등이 대동맥류 절제술을 시행하여 그후 대동맥차단이 필연적으로 요구되었다. Crafoord¹⁷⁾, Adams¹⁸⁾등은 대동맥을 20분이상 차단시 척수손상에 의한 하지마비위험이 높다고 보고한 바 있고, 이를 방지하기 위하여 DeBakey¹⁹⁾, Neville²⁰⁾, Gott²¹⁾등은 각각 좌심방-고동맥 회로술, 고정맥-고동맥 회로술, Gott씨 튜브를 이용한 단락술등을 이용하였다.

Crawford²²⁾등은 단락술없이 45분정도의 대동맥 차단시간내에 고혈압및 저혈압을 방지하여 단락술시행시보다 합병증발생빈도가 낮다고 보고하였다. Appelbaum²³⁾등은 단락술없이 30분이내의 대동맥차단시 수술시간을 단축할 수 있고 수혈량도 줄여 대동맥차단으로 인한 합병증을 최소화할 수 있다고 보고한 바 있다. DeBakey³⁾, Najafi²⁴⁾, Crawford²⁵⁾등은 하행흉부대동맥류를 수술시 회로술이나 단락술을 시행한 경우와 시행한 경우를 비교하여 각각에서 합병증과 사망율은 2.5%(2.3%)와 9.4%(18.5%), 0%(11.1%)와 0%(11.1%), 0.9%(6%)와 9%(22%)로 단락술없는 경우 더 좋은 결과를 보였다.

Hilgenberg²⁶⁾등은 하행흉부대동맥류에서 회로술이나 단락술을 시행하여 하지마비의 합병증은 없고 사망율은 8.6%이었다. 대부분의 외과의사들이 대동맥차단시간을 예측할 수 없고, 30분이상 걸리므로, 회로술이나 단락술을 시행해야한다고 하였으며 Livesay²⁷⁾등은 사망율은 70세이상의 고령, 동맥경화증, 응급수술등에 영향을 받고, 척수손상은 응급수술, 30분이상의 대동맥차단, 대동맥류의 진행범위등에 영향을 받

으며, 신부전은 고령, 동맥경화증등에 영향을 받는다 고하였으며 경험이 풍부한 외과의사인 경우에 합병증이나 사망율등이 회로술이나 단락술시행에 의해서 영향을 받는 것이 아니라 대동맥류의 진행범위등의 환자 상태에 의해서 좌우된다고 하였다.

결 론

본 가톨릭의과대학 흉부외과학교실에서는 해리성 하행흉부대동맥류 2례를 회로술이나 단락술을 사용하지 않고 31분, 32분의 단순대동맥차단방법으로 Gore-Tex[®] 인조혈관을 이용한 대동맥성형술을 시행하여 좋은 결과를 얻었기에 문헌고찰과 함께 보고하는 바이다.

REFERENCES

1. Bahnson HT: *Considerations in the excision of aortic aneurysms. Ann Surg* 138:377, 1953.
2. Bahnson HT: *Definite treatment of saccular aneurysms of the aorta with excision of the sac and aortic suture. Surg Gynecol Obstet* 96:383, 1953.
3. DeBakey ME, McCollum CH, Graham JM: *Surgical treatment of aneurysms of the descending thoracic aorta. Long-term results in 500 patients. J Cardiovasc Surg* 19:571, 1978.
4. 박표원, 노준량: 대동맥류의 수술요법. 대한흉부외과학회지 16: 301, 1983.
5. 이준영, 김응수, 이재원, 강정호, 지행욱, 정원상: 흉부대동맥류의 외과적치료: 외과적 접근 및 술후 문제점. 대한흉부외과학회지 21: 258, 1988.
6. 신현중, 최세영, 박창권, 이광숙, 유영선: 대동맥류의 외과적 요법. 대한흉부외과학회지 22: 90, 1989.
7. Reul GJ Jr, Cooley DA, Hallman GL, Reddy SB, Kyger ER III, Wukasch DC: *Dissecting aneurysm of the descending aorta: Improved surgical results in 91 patients. Arch Surg* 110:632, 1975.
8. Symbas PN, Tyras DH, Ware RE, Hatcher CR Jr: *Rupture of the aorta. A diagnostic triad. Ann Thorac Surg* 15:405, 1973.
9. DeMueles JE, Cramer G, Perry JP: *Rupture of aorta and great vessels due to blunt thoracic trauma. J Thorac Cardiovasc Surg* 61:438, 1971.
10. Paton BC, Elliott DP, Taubman JO, Owens JC: *Acute treatment of traumatic aortic rupture. J Tra-*

- uma 11:1, 1971.
11. Cooley DA, DeBakey ME, Morris GC Jr: *Controlled extracorporeal circulation in surgical treatment of aortic aneurysm. Ann Surg* 146:473, 1957.
 12. 채현, 노준량: 흉부외상에 의한 하행흉부대동맥 파열. 수술치험 1예 보고. 대한흉부외과학회지 13:72, 1980.
 13. 장명, 장정수, 강면식, 조범구, 홍필훈: 외상성 하행흉부대동맥 내막 파열. 치험 1례 보고. 대한흉부외과학회지 13:269, 1980.
 14. 안혁, 장병철, 임승평: 외상성 흉부대동맥류. 치험 1례 보고. 대한흉부외과학회지 17:67, 1984.
 15. 조대운, 양기민: 만성 외상성 대동맥류. 1예 보고. 대한흉부외과학회지 18:461, 1985.
 16. 김혁, 이재원, 이신영, 전석철, 강정호, 지행욱: 외상성 하행흉부대동맥 파열. 수술치험 1예 보고. 대한흉부외과학회지 20:588, 1987.
 17. Crafoord C, Ejrup B, Gladnikoff H: *Coarctation of the aorta. Thorax* 2:121, 1947.
 18. Adams HD, van Geertruyden HH: *Neurologic complications of aortic surgery. Ann Surg* 144:574, 1956.
 19. DeBakey ME, Cooley DA, Crawford ES, Morris GC Jr: *Aneurysms of the thoracic aorta: Analysis of 179 patients treated by resection. J Thorac Cardiovasc Surg* 36:393, 1958.
 20. Neville WE, Cox WD, Leininger B, Pifarré R: *Resection of the descending thoracic aorta with femoral vein to femoral artery oxygenation perfusion. J Thorac Cardiovasc Surg* 56:39, 1968.
 21. Valiathan MS, Weldon CS, Bender HW, Topaz SR, Gott VL: *Resection of aneurysms of the descending thoracic aorta using a GBH-coated shunt bypass. J Surg Res* 8:197, 1968.
 22. Crawford E, Rubio P: *Reappraisal of adjuncts to avoid ischemia in the treatment of aneurysms of descending thoracic aorta. J Thorac Cardiovasc Surg* 66:693, 1973.
 23. Appelbaum A, Karp R, Kirklin JW: *Surgical treatment for closed thoracic aortic injuries. J Thorac Cardiovasc Surg* 71:458, 1976.
 24. Najafi H, Javid H, Hunter J, Serry C, Monson D: *Descending aortic aneurysmectomy without adjuncts to avoid ischemia. Ann Thorac Surg* 30:326, 1980.
 25. Crawford ES, Walker SJ, Saleh SA, Normann NA: *Graft replacement of aneurysm in descending thoracic aorta; Results without bypass or shunting. Surgery* 89:73, 1981.
 26. Hilgenberg AD, Rainer WG, Sadler TR Jr: *Aneurysm of the descending thoracic aorta; Replacement with the use of a shunt or bypass. J Thorac Cardiovasc Surg* 81:818, 1981.
 27. Livesay JJ, Cooley DA, Ventemiglia RA, Montero CG, Warrian RK, Brown DM, Duncan JM: *Surgical experience in descending thoracic aneurysmectomy with and without adjuncts to avoid ischemia. Ann Thorac Surg* 39:37, 1985.