

## 성인의 선천성 식도-기관지루 - 1례 보고 -

정 언 섭\* · 김 창 수\* · 정 종 화\* · 박 성 달\* · 이 재 성\*  
조 성 래\* · 김 송 명\* · 이 성 행\*

- Abstract -

### Congenital Esophago-Bronchial Fistula in the Adult - Report of a Case -

E.S. Jeong, M.D.\*, C.S. Kim, M.D.\*, J.H. Jeong, M.D.\*, S.D. Park, M.D.\*,  
J.S. Lee, M.D.\*, S.R. Cho, M.D.\*, S.M. Kim, M.D.\*, S.H. Lee, M.D.\*

Congenital esophagobronchial fistula without esophageal atresia is rare, usually has an insidious clinical course, so it usually diagnosed in adulthood.

A esophagogram showed a esophagobronchial fistula between diverticulum at the middle third of the esophagus and just proximal site of apical segmental bronchus of left lower lobar bronchus.

It belonged to type I of Braimbridge's classification for congenitalesophago-bronchial fistula.

Esophageal diverticulectomy, fistulectomy and left lower lobectomy were done and postoperative course was uneventful.

### 서 론

선천성 식도-기관지루는 1696년 Gibson에 의하여 처음 보고되었으며<sup>1)</sup> 국내에서는 김등이 1979년 최초로 보고한 이래 약 11례 정도의 보고가 있는 매우 희귀한 질환이다.<sup>9, 10, 11)</sup>

이 질환의 원인에 대해서는 여러 설이 있으나 발생학적 구조의 이상이 가장 유력시 되며, 증상발현이 잠행성으로 진행되어 주로 성인에서 호흡기 증세를 나타내는 것으로 되어있다.<sup>3)</sup>

최근 고신대학 의학부 흉부외과학교실에서는 성인에서 발견된 선천성 식도-기관지루 1례를 수술치험하였기에 문헌고찰과 함께 보고하는 바이다.

### 증 례

환자: 백○용, 34세, 남자.

주소 및 현병력: 2세때부터 간헐적인 연하시 기침을 주소로 내원하였다. 환자는 잦은 상기도 감염의 증세가 있었으며, 음료수등의 유동식을 섭취한후 바로 누운 자세와 옆으로 누운 자세에서 발작적인 기침이 나는 증상이 있었으나 일반식의 섭취가 가능하였다.

과거력 및 가족력: 특기할 이상소견은 없었다.

이학적 검사: 전신상태는 비교적 양호하였으며 특기할 이상소견은 없었다.

\* 고신대학 의학부 흉부외과학교실

\* Department of Thoracic and Cardiovascular Surgery,  
Kosin Medical College  
1989년 8월 7일 접수

**검사 소견 :** 혈액 검사상 백혈구  $14400/mm^3$ (Poly. 74%)로 증가되어 있었으며 그외 간기능 검사, 전해질 검사, 신기능 검사등의 소견은 정상 범위였다.

**방사선 소견 :** 단순 흉부 촬영상 좌하엽 폐에 폐염성 침습이 의심되었고, 식도 조영술 소견상 중부 식도에 목이 넓은 게실이 있었으며, 식도게실과 좌하엽 기관지 사이에 비정상적 교통상태를 보였고 좌하엽 기관지의 확장증이 의심되었다. 식도-기관지루와 동반된 폐격리증과의 감별을 위하여 대동맥 촬영술을 시행하였으나 폐격리증을 의심할 소견은 발견되지 않았다.

**수술 및 수술소견 :** 선천성 식도-기관지루의 진단하에 좌측 후측방개흉술을 시행하였으며, 흉강내에는 경도의 늑막유착이 있었으며, 중부 식도에 목 2cm 정도 크기의 게실이 있었고 이 게실과 좌하엽 상절 기관지 사이에 직경 0.4 cm, 길이 2cm 정도 크기의 누공으로 연결되어 있었다. 누공의 주행 방향의 높낮이는 차이가 없었으며, 좌하엽 폐에 결절성 병변이 촉진되어 식도개실절제술, 누공절제술 그리고 좌하엽 폐 절제술을 시행하였다. 환자는 술후 15일째 완쾌 퇴원하였다.

**병리 조직소견 :** 누공은 평편상피로 피복되어 있었으며 누공내 근육층이 존재하였다. 그리고 누공 주위에 염증세포나 종양세포는 발견되지 않았으며 폐 실질과 기관지의 염증 소견과 경도의 폐 실질의 손상을 나타내고 있었다.

## 고 찰

식도와 기관지 사이의 누공은 선천성, 외상성, 염증성 혹은 악성종양 등으로 인하여 발생할 수 있으며, 식도 폐쇄를 동반한 식도-기관루의 대부분 조기에 발견되나, 식도 폐쇄를 동반하지 않는 식도-기관지루의 경우 증상 발현이 잠행성으로 진행되는 경우가 많아 주로 성인에서 진단된다<sup>1,3)</sup>.

발생기전에 대하여는 여러 가설이 있으나 발생학적 원인이 가장 신빙성있게 받아들여지고 있다<sup>2,4,5)</sup>. 즉 기관이 자라 나오면서 식도와 분리되는 과정에서 tracheobronchial tree와 식도의 접촉관계가 지속되어 발생하며<sup>2)</sup>, 기관지 내의 누공의 위치는 식도 기관지 분리당시 기관의 성숙 정도와 관계되어 기관이 빨리 성숙 되었을 경우 누공은 기관지의 아래쪽에 위치하게 되며, 기관의 성숙이 늦은 경우에는 누공은 기관지의 윗쪽에 위치하게 되는 것으로 받아들여지고 있다.

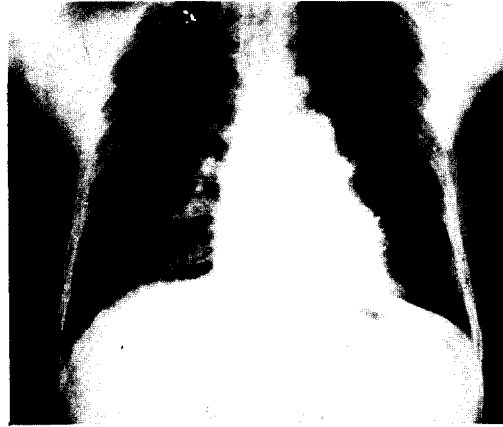

Fig. 1. Pre-operative chest X-ray.

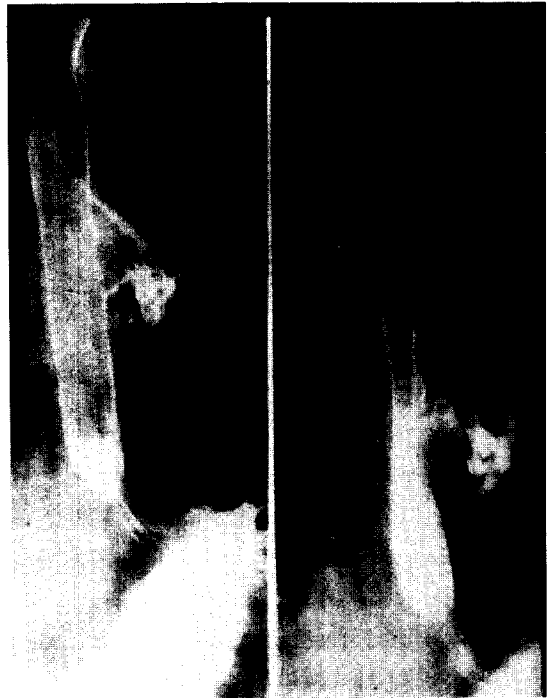

Fig. 2. Pre-operative esophagogram.

발생빈도는 선천성 식도-기관루의 약 반 정도의 발생빈도로 나타나며<sup>2)</sup>, 남녀간에는 큰 차이는 없다고 한다<sup>6)</sup>. 식도-기관지루의 위치는 Kurushige등의 보고에 의하면 좌측 기관지와와의 교통이 11명 우측 기관지와와의 교통이 66명 이었고, Braimbridge등의 보고에 의하면 우측이 60%로, 우측에 많은 것으로 되어 있다<sup>3)</sup>.

임상증상은 경미한 경우가 많으며, 연하시 해소, 객




Fig. 3. Aortogram.

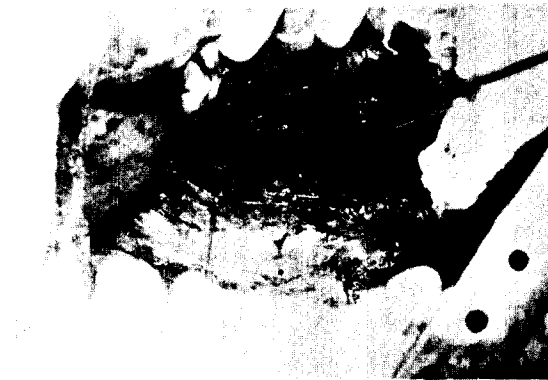

Fig. 4. Intra-operative view shows esophageal diverticulum.

담, 만성적 해소, 반복되는 폐염, 객혈, 흉통, 간헐적 발열등 주로 호흡기 증세를 보이고, 물을 마시면 발작성 기침 후에 폐에서 수포음이 나타나는 Ono's sign이 특징적으로 나타나기도 한다<sup>13)</sup>. 증상의 발현은 보통 늦게 나타나서 진단시 평균연령이 33세이고 증상의 지속기간이 6개월에서 50년까지로 다양하며 평균 17년 정도로 보고하고 있다<sup>5)</sup>. 이와 같이 증상이 늦게 나타나는 원인으로는<sup>3, 5, 7, 12)</sup>, 초기에 누공에 얇은 막이 있다가 파열되어, 식도 점막의 주름이 초기에 누공의 입구를 덮고 있다가 그 역할이 이루어져, 누공의 식도 개구부가 기관지 개구부보다 낮으므로, 누공의 완곡한 통로와 연해서 식도 근육의 수축에 의해, 경미한 호흡기 증상이 지속되므로 적응되어, 누공에 팔약근이 존재하기 때문<sup>7)</sup>이라는 등의 여러 설이 있으나, 어

느것도 완전한 설명은 되지 못하고 있는 실정이다.

진단을 위한 검사로는 식도 조영술이 가장 널리 사용되나, 식도 영화 촬영법이 가장 정확한 검사로 되어 있다<sup>5, 8, 9, 10)</sup>. 그외 진단 방법으로 기관지 조영술에 의해 간혹 식도-기관지루가 발견되기도 하나 이것은 동반된 기관지의 확장 유무를 확인하는데 중요하다. 기관지경 검사와 식도 내시경 검사에 누공이 관찰되는 경우도 있으며, methylene blue용액을 먹인후 기관지경 검사상에 의해 누공의 존재를 확인할 수도 있다<sup>9)</sup>. 술전 진단이 어려운 경우도 있어 원인 불명의 호흡기 증상이 장기간 계속되는 경우에는 식도 조영술을 시행하는 것이 필요하다.

Braimbridge와 Keith등은 선천성 식도-기관지루의 형태를 다음과 같이 4가지로 분류 하였다<sup>3)</sup>.

- 제 1형 : 식도에 목이 큰 제설이 있고 여기에 염증을 유발하여 폐 속으로 들어간 형.
- 제 2형 : 식도와 기관지 사이에 짧고 단순한 통로를

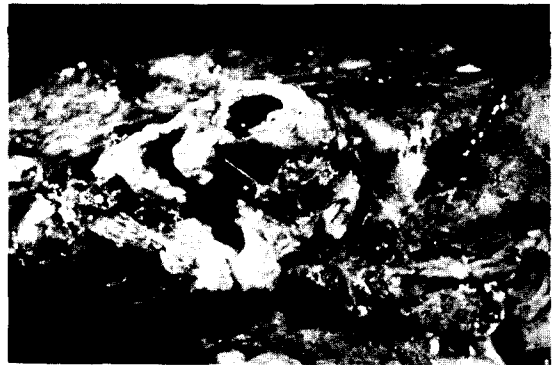

Fig. 5. Specimen shows fistula tract, that communicate with left lower lobe superior segmental bronchus.

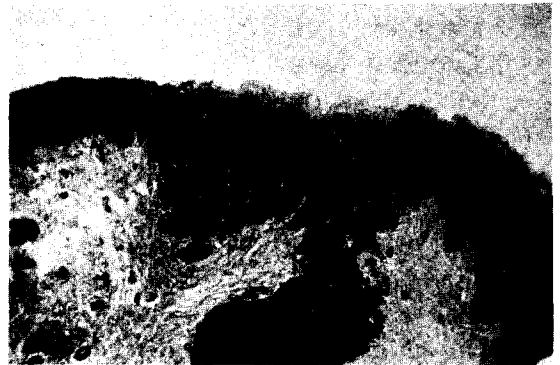


Fig. 6. Squamous epithelium lining fistula tract.



Fig. 7. Post-operative esopagogram.

가진 형.

제 3형 : 식도와 폐의 낭종 사이에 통로를 가지고 낭종과 기관지가 연결된 형.

제 4형 : 폐격리증의 기관지와 식도-기관지루를 형성하는 형.

저자들의 경우는 제1형에 해당되었다.

식도-기관지루를 선천성으로 단정하기 위해서는 병리적 소견이 중요한바 누관내점막이 편평상피로 구성되어야 하고, 누관내 근육층이 존재하여야 되고, 누관 주위에 염증 혹은 신생물의 증거가 없어야 하는 소견이 있어야 한다<sup>2,3,9,10</sup>.

치료는 동반된 폐 손상이 없을시 식도-기관지루의 절제만으로 가능하며 폐 손상이 있을시 식도-기관지루와 폐 조직의 절제가 요한다. 그리고 수술 경과는 비교적 양호한 것으로 되어있다<sup>5</sup>.

## 결 론

고신대학 의학부 흉부외과학교실에서는 최근 성인

에서 발견된 선천성 식도-기관지루 1례를 수술 치험 하였기에 문헌 고찰과 함께 보고하는 바이다.

## REFERENCES

1. Berman JS, Test PS, and McArt BA.: *Congenital esophagobronchial fistula in adult. J Thorac. Surg.*, 24:473-500, 1952
2. David CS.: *A congenital bronchoesophageal fistula presenting in adult life without pulmonary infection. Brit. J. Surg.*, Vol.57, No.5, may P:398 1970
3. Braimbridge MV, and Keith HH.: *Esophagobronchial fistula in the adult. Thorax.* 20:226-233, 1965
4. Osinowo O, hareley H, and Janigan D.: *Congenital bronchoesophageal fistula in the adult. Thorax.* 38:138-142, 1983
5. Bekoe S, Magovern GJ, Liebler GA, Park SB, and Cushing WJ.: *Congenital bronchoesophageal fistula in the adult. Chest.* 66:201-203, 1974
6. Winston Chu, and Jemes LM.: *Congenital bronchoesophageal fistula in the adult. JAMA Feb.* 27:855 1978
7. Enoksen A, Lavaas J. and Haavik PE.: *Congenital tracheo-oesophageal fistula in the adult. Scand. J. Thor. Cardiovasc. Surg.*, 13:173-176, 1979
8. Acost JL. and Battersby JS.: *Congenital tracheo-esophageal fistula in the adult. Ann. Thorac. Surg.* 17:51-57, 1974
9. 허용, 강경훈, 문경훈, 김병열, 이정호, 유희성, 손진희, 박효숙. 성인의 선천성 식도-기관지루 6례 보고. 대한흉부외과 학회지 21 : 594-600, 1988
10. 김주현 : 성인에서 발견된 선천성 식도-기관지루 수술 치험(5례 보고) 대한흉부외과 학회지 16 : 381-185, 1983
11. 김백억, 노준량 : 선천성 기관지 식도루. 대한흉부외과 학회지 12 : 110-112, 1979
12. Becker RM, Lesperance R, Bepas P, and Wilson JAS.: *Congenital Esophagobronchial fistula in a 62-year-old woman. Chest.* 69:110-112, 1976
13. Lukens RM, Ono J.: *Syphilitic Tracheoesophageal fistula. Report of Case. Laryngoscope.* 44:334, 1934