

## 成熟 rat에 있어서 辜丸摘出後 胸腺의 再出現에 관한 研究

李明憲 · 趙宇英\* · 金相根

忠南大學校 農科大學 獸醫學科 · 忠北 家畜衛生試驗所\*

(1989. 3. 29 접수)

### Studies on reappearance of thymus after orchidectomy in ageing rats

Myoung-heon Lee, Woo-young Jo\*, Sang-keun Kim

Department of Veterinary Medicine, College of Agriculture, Chungnam National University.

Chungbuk Animal Health Laboratory\*

(Received Mar 29, 1989)

**Abstract:** These studies were carried out to investigate the changes of blood pictures, histological findings and testosterone concentrations after orchidectomy in ageing rat. The results obtained were summarized as follows:

1. The total W.B.C. counts were  $9.27 \pm 12 \times 10^3/\text{mm}^3$  in the control group,  $9.54 \pm 34 \times 10^3/\text{mm}^3$  in the sham-operation group and  $12.08 \pm 28 \times 10^3/\text{mm}^3$  in the orchidectomy group when it was checked 50days after the operation.
2. The number of lymphocytes after orchidectomy began to increase gradually as time passes, thereafter markedly increased  $10.12 \pm 03 \times 10^3/\text{mm}^3$  at 50days after orchidectomy.
3. The concentration of testosterone in serum began to decrease gradually after orchidectomy showed lowest level  $1.68 \pm 0.61 \text{pg/ml}$  at 50days after orchidectomy while it was  $5.82 \pm 0.39 \text{pg/ml}$  in control group.
4. The histological findings of thymus after orchidectomy were marked increase of thymic lymphocyte, disappearance of fat cells and appearance of mitotic figures.

**Key words:** thymus, reappearance, orchidectomy, rat

### 序 論

動物의 出生初期의 免疫系에 있어 중요한 臟器인 胸腺은 주로 心前縱隔 胸腔內에 위치한 黃灰色을 띤 兩葉狀 構造로서 胎生期와 出生直後에 肝臟이나 脾臟 및 骨髓에서 만들어진 lymphocyte의 一部가 胸腺으로 移動되어 T-lymphocyte로 機能的 分化를 일으키게 된다.<sup>1,2,3</sup> 胸腺에서 機能的 分化를 일으킨 T-lymphocyte는 特異抗原에 의해 感作되어 細胞性 免疫을 媒介하여 生體의 免疫體系에 寄與하게 된다.<sup>1,2,3,4,5</sup>

일반적으로 出生初期의 胸腺은 生體의 成長과 더불어 漸進的인 退化所見을 보이다가 性成熟에 到達하면 組織 및 生理學的 退化過程의 急速한 變化를 보이게

되며 또한 性成熟에 따른 急速한 胸腺의 退化樣相은 性成熟期에 誘發되는 性 steroid hormone surge와 밀접한 關係가 있는 것으로 알려져 있다.<sup>4,6,7</sup>

이에 本 研究는 胸腺의 退化機轉을 究明하고자 成熟 rat의 辜丸을 摘出した 후 胸腺의 再出現에 따른 血液像 및 testosterone 濃度 및 組織學的 變化를 觀察하여 그 結果를 보고하는 바이다.

### 材料 및 方法

**供試動物:** 成熟한 수컷 rat(18~24月令, SD strain)를 對照群, orchidectomy群, shamoperation群에 각각 10頭씩 30頭를 任意配置하여 일정기간 豫備飼育後 本 試驗에 使用하였다.

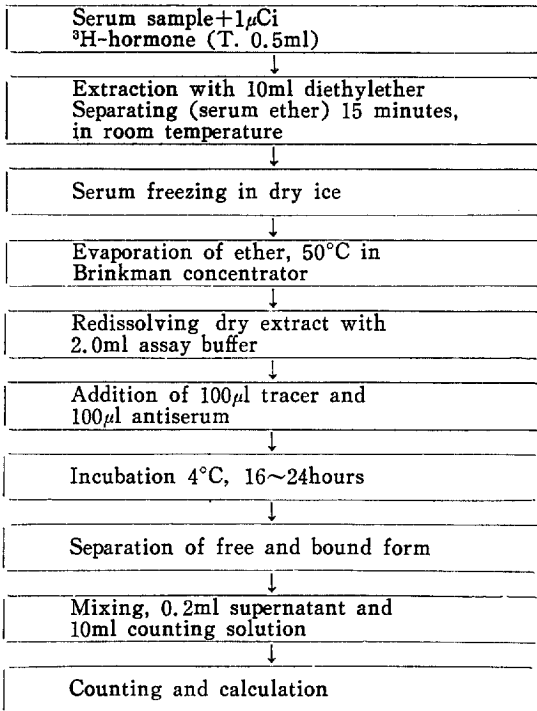


Fig 1. Flow sheet for radioimmunoassay of testosterone.

**辜丸摘出:** Ether 麻醉下에 scortal route를 통하여 辜丸을 摘出하였고 sham operation群은 辜丸만露出시키고 摘出하지 않았다.

**血液值 測定:** 血液値는 辜丸摘出後 10日, 30日, 50日에 心臟穿刺法으로 약 5ml를 採血하여 總白血球數와 lymphocyte值을 測定하였으며 總白血球數는 improved newbauer's counting chamber를 使用하였고 lymphocyte 值는 血液塗抹標本을 作成하여 Giemsa染色을 한 후 differential counting을 實施하였다.

**血清中 testosterone 濃度 測定:** 辜丸摘出後 10日, 30日, 50日에 각각 血液을 採取한후 血清을 分離하여 radioimmunoassay에 의한 血清中 testosterone值를 分

析하였는데 그 과정은 Fig 1과 같다.<sup>9</sup>

**組織學的 檢査:** 辜丸摘出後 10日, 30日, 50日에 剖檢하여 胸腺 組織片을 採取, 組織標本을 제작한 후 toluidine blue로 染色하여 光學顯微鏡으로 胸腺의 組織變化를 觀察하였다.

## 結 果

**血液學的 所見:** 成熟 rat의 辜丸을 摘出한후 胸腺의 再出現에 따른 總白血球値는 Table 1에서 보는 바와 같이 對照群과 sham operation群에서의 각각  $9.27 \pm 12 \times 10^3/\text{mm}^3$ 과  $9.54 \pm 34 \times 10^3/\text{mm}^3$ 에 비해 orchidectomy群은 辜丸摘出後 時日이 經過함에 따라 有意한 ( $p < 0.05$ ) 增加傾向을 나타내어 10日, 30日, 50日에 각각  $10.63 \pm 31 \times 10^3/\text{mm}^3$ ,  $11.57 \pm 31 \times 10^3/\text{mm}^3$ ,  $12.08 \pm 28 \times 10^3/\text{mm}^3$ 이었다.

Lymphocyte值는 Table 1에서와 같이 對照群  $5.10 \pm 16 \times 10^3/\text{mm}^3$ , shamoperation群  $5.38 \pm 21 \times 10^3/\text{mm}^3$ 에 비해 辜丸摘出後 10日에는  $7.24 \pm 26 \times 10^3/\text{mm}^3$ 으로 약간 增加하였고, 30日에는  $8.72 \pm 13 \times 10^3/\text{mm}^3$ 으로 增加所見을 보였으며 50日에는  $10.12 \pm 03 \times 10^3/\text{mm}^3$ 으로 對照群에 比하여 높은 增加所見을 나타내었다.

**血清 testosterone值:** 辜丸摘出後 胸腺의 再出現에 따른 testosterone 濃度는 Table 2에서 보는 바와 같이 對照群과 shamoperation群은 각각  $5.28 \pm 0.39\text{pg/ml}$ ,  $6.09 \pm 0.55\text{pg/ml}$ 로 나타났으며, orchidectomy群은 10日, 30日, 50日에 각각  $2.87 \pm 0.71\text{pg/ml}$ ,  $2.13 \pm 0.25\text{pg/ml}$ ,  $1.68 \pm 0.61\text{pg/ml}$ 로 辜丸摘出後 時日이 經過함에 따라 점차 減少하여 낮은 水準을 나타냈다.

**組織學的 所見:** 辜丸摘出에 따른 胸腺의 組織學的 所見은 Table 3 및 Fig 2, 3, 4, 5, 6에서 보는 바와 같이 對照群에서 胸腺小葉의 輕微한 萎縮, 皮質部 淋巴球 및 上皮細胞의 消失, 間質의 脂肪細胞 浸潤等이 認定되었고, sham operation 群에서는 對照群과 類似한 所見을 보였는데, 本 所見은 辜丸摘出後 10日의 所見과 組織所見上 鑑別이 困難하였다. 辜丸 摘出後 30日에는

Table 1. Total leukocyte and lymphocytes values in orchidectomy period

	Control	Sham-operation	Orchidectomy		
			10 days*	30 days*	50 days*
Total leukocyte values( $10^3/\text{mm}^3$ )**	9.27±12	9.54±34	10.63±31***	11.57±31***	12.08±28***
No. of lymphocyte( $10^3/\text{mm}^3$ )**	5.10±16	5.38±21	7.24±26***	8.72±13***	10.12±03***
No. of lymphocyte/ No. total WBC (%)	55	56.4	68.1	75.4	83.8

\* : Day after orchidectomy. \*\* : Mean±standard error. \*\*\* :  $p < 0.05$ .

**Table 2.** Testosterone concentration of blood serum in orchidectomy period

	Control	Sham operation	Orchidectomy		
			10 days*	30 days*	50 days*
Testosterone concentration**(pg/ml)	5.28±0.39	6.09±0.55	2.87±0.71	2.13±0.25	1.68±0.61

\* : Days after orchidectomy.    \*\* : Mean±standard deviation.

**Table 3.** Histological findings in orchidectomy period

Histological findings	Control	Sham-operation	Orchidectomy		
			10 days*	30 days*	50 days*
	Slight atrophy of thymic lobules	Similar histological findings to control group	Similar histological findings to control group	Slightly increase of thymic lymphocyte	Thymic lobular hypertrophy
	Disappearance of thymic lymphocyte and epithelial cells			Partly disappearance of fat cells	Thymic lymphocyte increase
	Fat cell infiltration matrix				Fat cell disappearance
					Observation of mitotic division

\* : Days after operation.

皮質部 淋巴球의 輕微한 增生, 脂肪細胞의 部分的 消失이 認定되었으나 摘出後 50日에는 小葉의 肥大, 皮質部 淋巴球의 增生이 顯著하였으며 脂肪細胞의 消失과 有絲核分裂狀의 所見도 觀察되었다.

### 考 察

哺乳動物의 出生初期에 免疫體系을 主導하는 胸腺은 일반적으로 性成熟을 起點으로 급격한 退化現象을 보이면서 組織學的으로 胸腺小葉의 萎縮, 皮質部 淋巴球과 더불어 上皮細胞의 消失등의 變化樣相을 보이게 된다고 Ross와 Reith<sup>3</sup>는 밝히고 있다.

Fitzpatrick, kendall, wheeler et al<sup>11</sup>이 觀察한 胸腺의 血液所見 및 組織所見에서는 辜丸摘出後 30日경에 total WBC의 增加와 lymphocyte值의 急激한 增加가 認定되었는데 이러한 結果는 本 試驗에서의 辜丸摘出後 10日부터 total WBC와 lymphocyte值의 增加所見과 매우 類似하였으며 組織所見에서도 本 試驗의 結果와 마찬가지로 辜丸摘出後 30日에 이르러 顯著한 小葉의 增大, 皮質部 및 髓質部의 明確한 區分이 認定되었다고 報告하였다. 辜丸摘出後 testosterone值에 있어서 Fitzpatrick, kendall, wheeler et al<sup>11</sup>은 對照群이 3.86±0.7pg/ml이었으며, 去勢후 30日에는 0.23±0.7pg/ml로 急激한 減少現象을 나타냈다고 報告하였다.

Glucksmann과 cherry<sup>6</sup>는 辜丸摘出後 胸腺重量의 增加, 皮質部 淋巴球의 增生 所見 및 testosterone值의

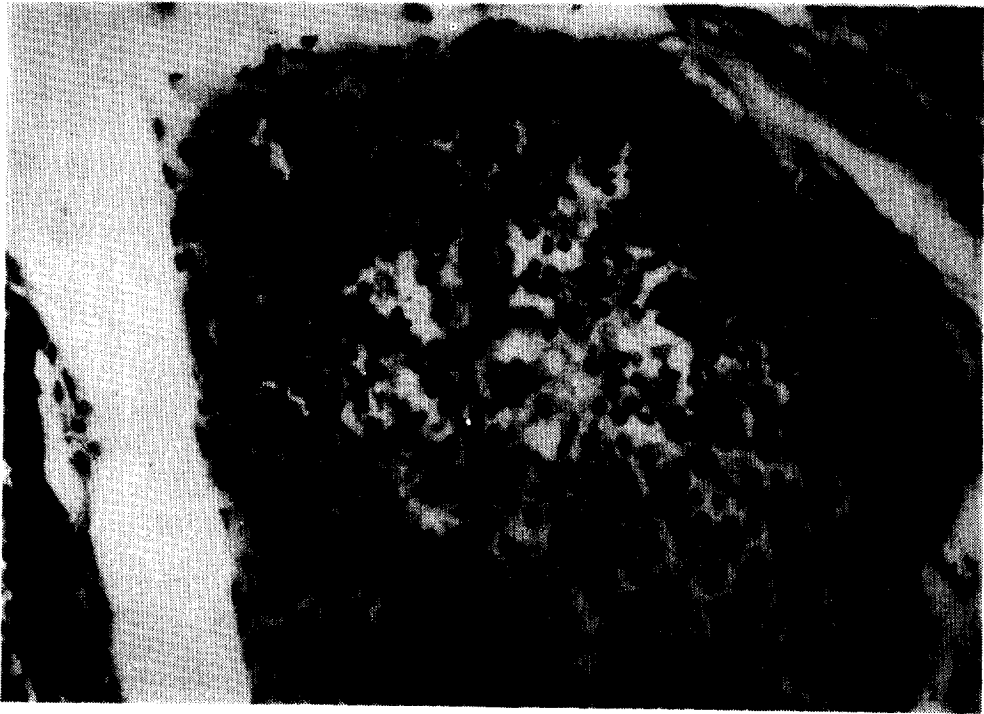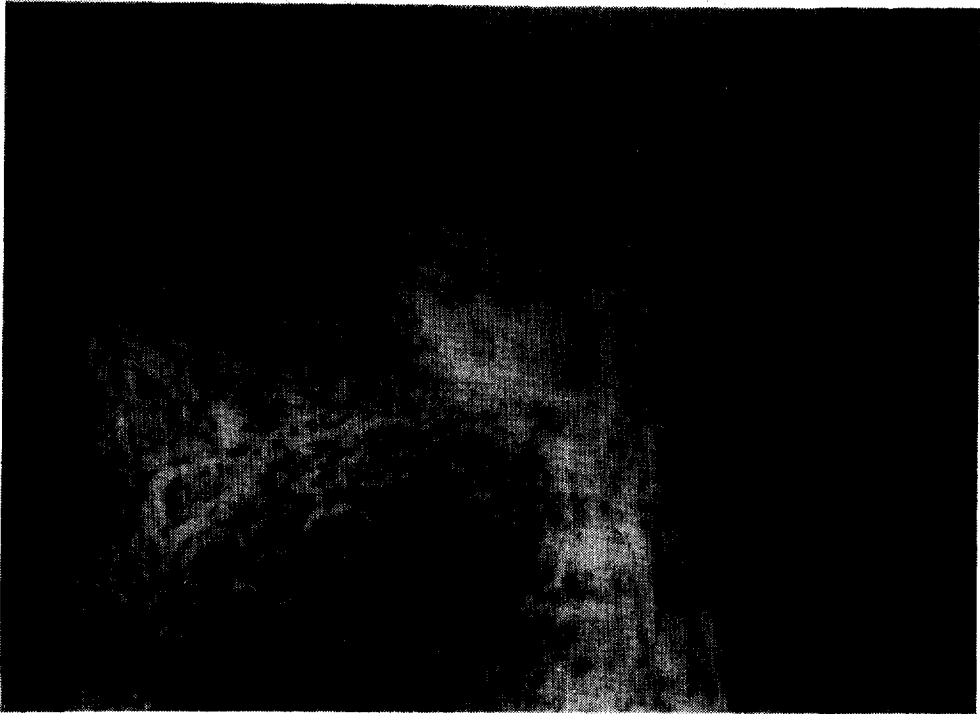
低下가 있었다고 報告하였다.

本 試驗의 結果를 토대로 볼때 性成熟期를 고비로 急激한 退化樣相을 띠는 胸腺은 實質部位에 密集되어 있는 성호르몬의 receptor와 性成熟을 계기로 過量放出을 일으키는 性 steroid 호르몬의 相互作用에 의해 退化되는 것으로 思料된다. 또한 辜丸摘出後 組織學的으로 再生이 認定되는 胸腺은 去勢이후 總白血球數와 lymphocyte의 急激한 增加所見을 보임으로써 實質的으로 體內 免疫反應에 參與하는 것으로 推定되어진다. 따라서 辜丸摘出術을 통해 胸腺의 再出現을 助長하고, 再出現된 胸腺은 生體의 免疫體系가 보다 效果的으로 免疫反應을 形成할 수 있는 契機를 附與하는 것으로 思料되는 바, 家畜의 去勢에 따른 免疫反應의 變化樣相에 대한 보다 具體적이고 綜合的인 研究檢討가 요구된다.

### 結 論

成熟 rat의 辜丸을 摘出한후 胸腺의 再出現에 따른 血液值 및 testosterone 濃度, 組織學的 變化를 觀察하였던 바 그 結果는 다음과 같다.

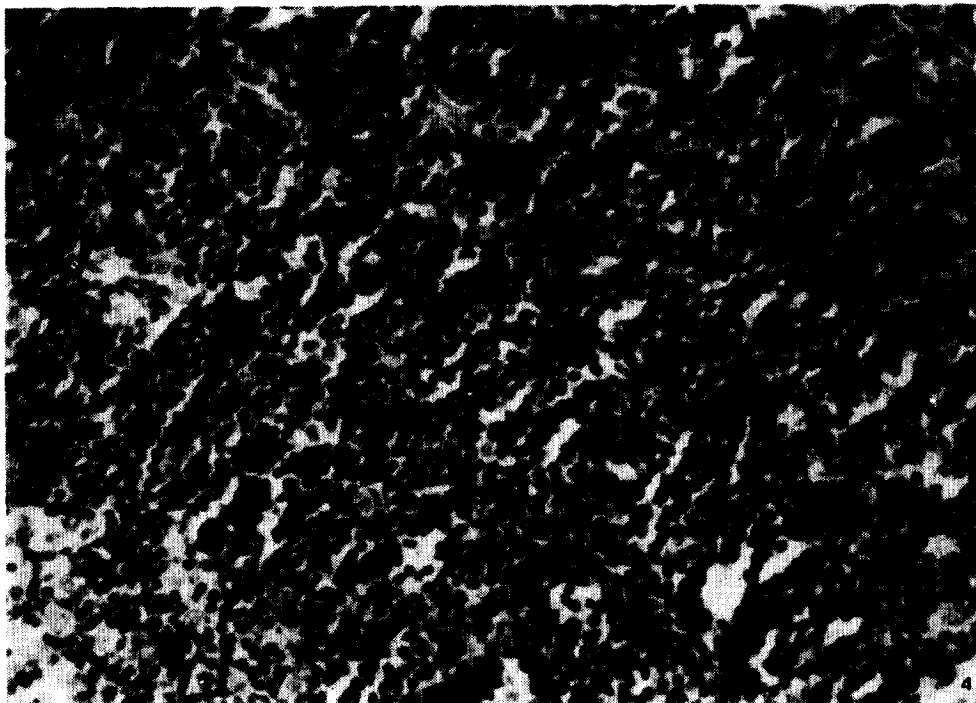
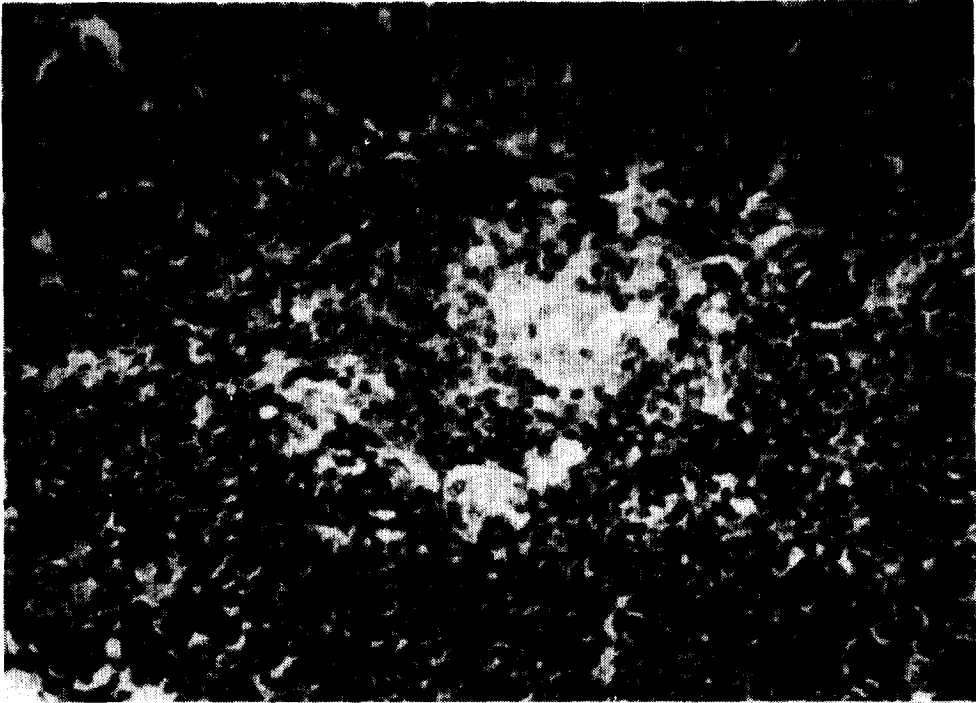
1. 辜丸을 摘出した 後 胸腺의 再出現에 따른 總白血球는 對照群과 shamoperation群의 9.27±12×10<sup>3</sup>/mm<sup>3</sup>, 9.54±34×10<sup>3</sup>/mm<sup>3</sup>에 비해 辜丸摘出後 10日부터 增加하기 시작하여 50日에는 12.08±28×10<sup>3</sup>/mm<sup>3</sup>로 增加 傾向을 나타냈다.



**Legends for figures**

**Fig 1.** Histological findings of thymus in control group. Toluidine blue stain.  $\times 100$ .

**Fig 2.** Histological findings of thymus 10 days after of orchidectomy. Toluidine blue stain.  $\times 200$ .



**Fig 3.** Histological findings of thymus 30 days after of orchidectomy. Toluidine blue stain.  $\times 200$ .

**Fig 4.** Histological findings of thymus 50days after of orchidectomy. Toluidine blue stain.  $\times 200$ ,

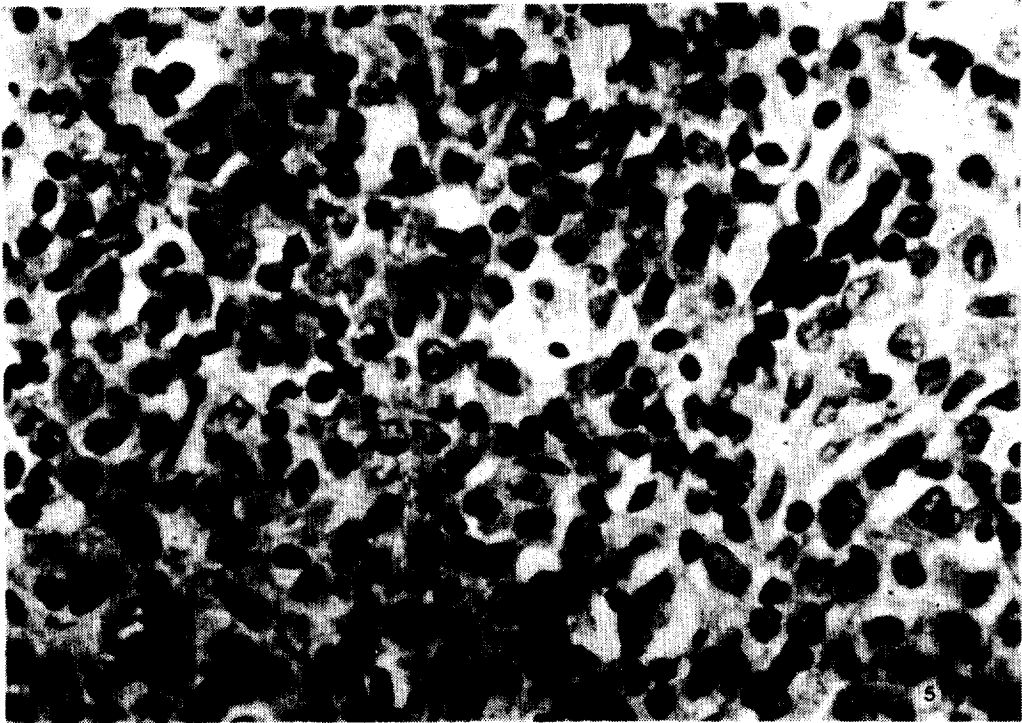


Fig 5. Histological findings of thymus 50 days after of orchidectomy. Toluidine blue stain.  $\times 400$ .

2. 成熟 rat의 辜丸摘出에 따른 lymphocyte值의 變化는 時日이 經過함에 따라 점차 增加하기 시작하여 50日에는  $10.12 \pm 0.3 \times 10^3 / \text{mm}^3$ 로서 顯著한 增加現象을 나타냈다.

3. 血清中 testosterone濃度는 對照群의  $5.82 \pm 0.39$  pg/ml에 비하여 辜丸摘出後 점차 減少하기 시작하여 50日에는  $1.68 \pm 0.61$  pg/ml로 낮은 水準을 나타냈다.

4. 辜丸을 摘出した 후 胸腺의 再出現에 따른 組織學的 所見은 對照群에 비해 辜丸摘出 후 時日이 經過할수록 皮質部 淋巴球의 顯著한 增生과 脂肪細胞의 消失 및 有絲核分裂狀이 觀察되어 胸腺의 再出現이 認定되었다.

#### 參 考 文 獻

1. 尹錫鳳. 家畜基本解剖學. 3판 서울: 文運堂, 1985: 96.
2. 李熙來, 金武剛, 鄭鎬三等. 人體組織學 圖譜. 서울: 高文社, 1983: 94.
3. Ross MH, Reith EJ. *Histology text and atlas*. New York: Harper International Edition, 1985: 302.
4. Weaver JA. changes induced in the thymus and lymphnodes of the rat by the administration of cortisone and sex hormones by other procedures. *J of Path and bact* 1955;69:133~139.
5. Jones TC, Hunt RD. *Vet path*. 5th edition washington: Lea and Febiger, 1983:1294~1349.
6. Glucksmann A, cherry CP. The effect of castration, oestrogen, testosterone and oestrus cycle on the cortical epithelium of the thymus in male and female rats. *J Anat* 1968;103: 113~133.
7. Grossmann CJ. Interactions between the gonadal steroids and immune system. *Science* 1985; 227:257~261.
8. Kendall MD, Twigg GI. The weight of the thymus gland in a population of Wild Banks Voles, *Clethrionomys glareolus* from Wicken Fen, Cambridgeshire. *J Zool* 1981;164:323~329.
9. Hall PE. Special program of research develop-

ment and research training in human reproduction. *Method manual*. 4th edition Switzerland: WHO, 1980: 897~899.

10. 李榮純. 實驗動物學. 서울: 서울대학교 출판부, 1983; 183~188.

11. Fitzpatrick FTA, Kendall MD, Wheeler MJ, et al. Reappearance of thymus of ageing rats after orchidectomy. *J Endocrinol* 1985;109:17~19.