

# 지상진료실

## 치근막강

(Periodontal ligament space)

서울치대 치과방사선학 교실

최 순 철

실제로는 치근막강이 하나이지만 방사선사진상에서 여러개로 나타나는 경우를 종종 관찰할 수 있다. 이러한 현상은 주로 치근의 형태가 다양하기 때문에 나타나며 치근의 절단면이 비교적 난형으로 생긴 견치와 8자형으로 생긴 하악구치에서 많이 발견된다(그림 1참조).

사진 1 : 하악우측측절치와 견치의 원심측에 2개의 치근막강이 관찰된다. 그러나 근심

측에서는 하나의 치근막강만이 관찰된다.

사진 2 : 하악좌측제2대구치의 근심치근에서 각각 2개의 치근막강이 관찰된다. 그러나 치근단부에서는 서로 합쳐져 하나의 치근이라는 것을 알 수 있다.

사진 3 : 하악우측제1대구치의 원심치근에 2개씩의 치근막강이 관찰된다. 치근단부에서도 2개씩의 치근막강이 관찰되어 치근이 2개임을 알 수 있다.

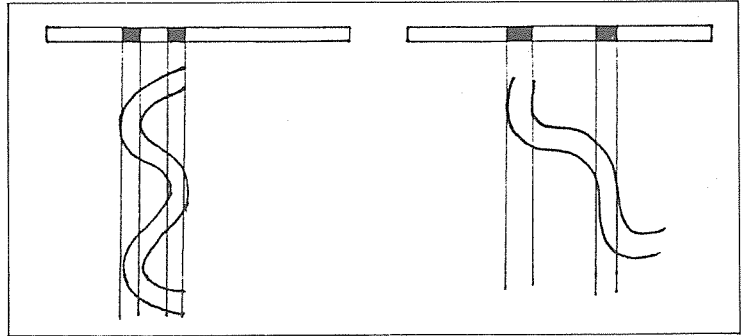


그림 1

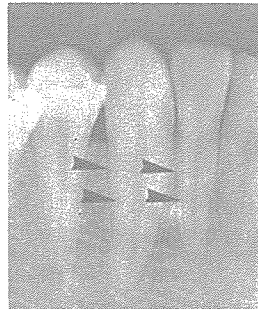

사진 1

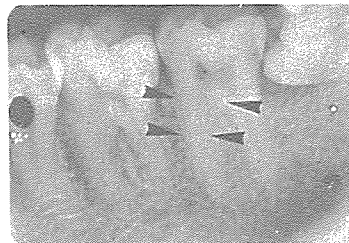


사진 2

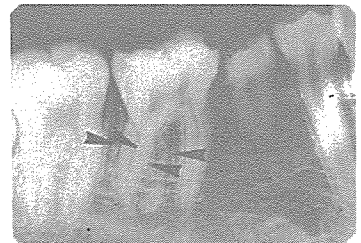

사진 3