

## 심장관막증에 동반된 관상동맥루

— 1례 보고 —

백 완 기\*·채 현\*

— Abstract —

### Coronary Artery Fistula Associated with Valvular Heart Disease

W.K. Baek, M.D.\*, H. Chae, M.D.\*

A congenital coronary artery fistula is an uncommon anomaly which has a direct communication between a coronary artery and the lumen of any one of the four cardiac chambers, or the coronary sinus, or its tributary veins or the superior vena cava. The right coronary artery is involved most frequently, and the abnormal communication in most often is to the right ventricle followed in incidence by drainage into the right atrium and the pulmonary artery. Recently, we experienced a case of congenital coronary artery fistula associated with valvular heart disease.

The fistulous communication was noted between the left circumflex artery and the left atrial appendage. Under the cardiopulmonary bypass, the internal obliteration of the left atrial appendage, mitral valve replacement, and aortic valve exploration were accomplished. Postoperative hospital course was uneventful and the patient was discharged without any problems.

#### I. 서 론

관상동맥루는 비교적 드문 선천성 심장질환으로 관상동맥이 심방이나 심실 또는 폐동맥과의 직접적인 연결통로(fistulous communication)을 가지고 있는 경우를 말한다. 1865년 Krause가 처음 기술하고 1947년 Biorck와 Crafoord가 처음으로 외과적인 교정을 시행한 이래 현재 문헌에 약 350례가 보고되어 있다. 발생 빈도는 약 5만명에 1명으로 되어 있으며 최근 들어 선택적 관상동맥 조영술의 발달로 보고례가 증가 중에 있다. 주로 병소는 우측관상동맥에서 기시하게 되며, 우심실로 유출되는 경우가 가장 많은 빈도를 차지하며

다음으로 우심방이나 폐동맥으로 유출되게 된다.

저자들은 최근 심장관막질환을 가지고 있는 38세된 남자환자의 진단과정에서 좌측회선 동맥으로 부터 좌심방으로 통하는 관상동맥루를 발견하고 체외순환하에 승모판 인공관막 대체술과 함께 외과적 교정술을 시행하여 좋은결과를 얻었기에 문헌 고찰과 함께 보고하는 바이다.

#### II. 증 례

환자는 38세된 남자로 입원 약 10년전부터 시작된 천천히 진행되는 노력성 호흡곤란을 주소로 입원하였다. 과거력상 특기사항은 없었으며 입원당시 체중 58 kg, 신장 159.5 cm였다.

이학적소견상 혈압 100/80 mmHg, 심박동수 70/min, 체온 37°C 였으며 청진소견상 심박동은 불규

\* 서울대학교 의과대학 흉부외과학교실  
\* Department of Thoracic and Cardiovascular Surgery,  
Seoul National University Hospital  
1989년 11월 2일 접수

치하였으며 Gr III/IV의 지속성 수축기 심잡음과 Gr II/III의 확장기 심잡음이 각각 심첨부와 좌측흉골연 하단을 따라서 들렸으며 탄발잡음(opening snap)이 청진되었다. 호흡음은 정상이었으며, 간은 반 횡지가량 축소되었고 복수나 하지부종및 청색증은 관찰되지 않았다.

수술전 시행한 혈액검사 수치는 모두 정상범위 내에 있었으며, 단순 흉부X-선상 심장 비대와 폐혈관 음영의 재분포및 증가와 폐동맥원추(pulmonary conus) 음영의 증가를 보였으며(Fig. 1) 심전도에서는 우심실 비대및 심방세동소견을 보였고 심에코소견상 좌심방 비대및 승모판 소엽비후와 확장기시의 승모판 후소엽의 전이동을 보여 협착우성의 승모판질환을 시사하였다. 심도자술및 조영술을 시행한 결과 좌심실 압력과 폐동맥 압력및 폐혈관 차단시 압력(PCWP)이 모두 상승해 있었으며, 승모판면적은 0.82 cm이고 심장지수(cardiac index)는 2.74였다(Table 1). Gr II의 승모판 폐쇄부전및 승모판의 Doming과 Gr I의 대동맥판 폐쇄부전이 관찰되었으며 관상동맥조영술을 시행하여 좌측회선 동맥으로부터 좌심방으로 통하는 관상동맥루가 관찰되었다(Fig. 2).

수술은 정중절개를 통해 심장을 노출시킨 후 체외순환 하에 시행하였다. 대동맥절개및 좌심방절개를 시행하여 먼저 대동맥판막을 검사후 이상이 없음을 확인하였다. 좌심방내에는 약 직경 6 cm 가량의 비교적 신




Fig. 1. Preoperative Chest PA shows cardiomegaly with prominent pulmonary conus & increased pulmonary vascularity.

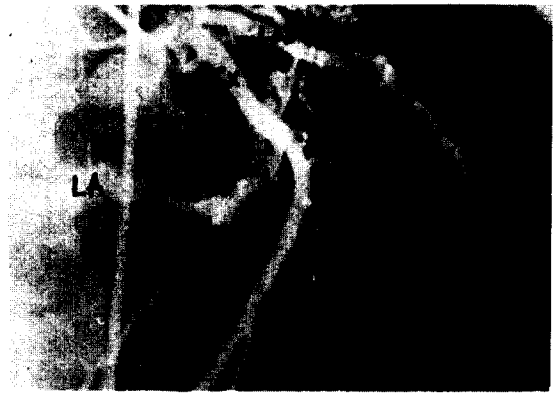

Fig. 2. Lt coronary angiogram shows coronary AV fistula between Lt CX artery and LA auricle(arrow). LAD: Left anterior descending artery. CX: circumflex artery. LA: left atrium

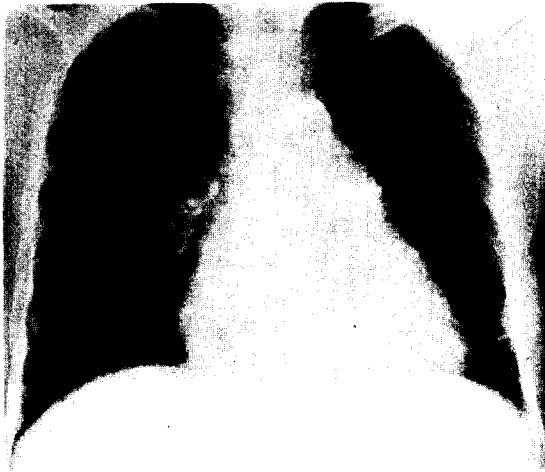Table 1. Cardiac cath pressure profile shows elevated PWP, RA systolic pressure. O<sub>2</sub> profile is unremarkable

No.	Site	Pressure(mmHg) Max/Min(mean)	O <sub>2</sub> Sat. %	O <sub>2</sub> Cont. vol %
1	PW	28/28(26)		
2	RPA	60/40(50)		
3	MPA	60/40(50)	64	
4	RV	60/ 0(10ED)		
5	RA	12/12(12)		
6	AO	118/75(95)	90	
7	LV	119/ 0(9ED)		

선한 혈전이 형성되어 있었으며 승모판 소엽은 비후되어 있고 양쪽 교련을 모두 융합되어 있고 전색(chordae tendinae)의 단축및 융합과 유두근의 비대 소견을 보였고 심장정지역을 좌측관상동맥입구에서 주입했을 때 좌심방 심이(LA auricle)로 개구되는 관상동맥루를 관찰할 수 있었다. 먼저 좌심방내 혈전제거후 carbor-medics 29 mm 판막을 이용하여 승모판대치술을 시행 후 4-0 prolene으로 좌심방 심이를 내측에서 연속봉합하여 폐쇄시켰다. 환자는 별 다른 합병증없이 회복하여 술후 14병일째 퇴원 하였다.

### III. 고 안

선천성 관상동맥루란 관상동맥이 심방이나 심실, 관상정맥동 또는 그분지, 상대정맥, 폐동맥 또는 심장



**Fig. 3.** Postop Chest PA shows less prominent pulmonary conus & decreased pulmonary vascularity.

근처의 폐정맥과의 직접적인 통로를 가지고 있는 경우로 정의되며 선천성 관상동맥질환 중 가장 많은 비율을 차지한다<sup>1)</sup>.

1865년 Krause가 처음 기술하였으며 외과적 교정술을 1947년 G. Biorck와 Crafoord가 처음 시행한 이래 현재까지 문헌에 약 350례가 보고되어 있다<sup>2)</sup>.

50-55%의 경우에서 우측관상동맥 또는 그 분지에 주로 생기며 35%가 좌측관상동맥, 5%에서 양측에 모두 나타나고 있다<sup>1, 2, 4)</sup>.

누를 형성하는 동맥은 대개의 경우 정상분포를 하나 경우에 따라서 anomalous artery를 따라 생길 수도 있으며 side to side pattern 또는 end artery pattern 어느 식으로나 생길 수 있다<sup>5)</sup>. 동정맥루는 고르게 확장되고 신장되어 있는 것이 보통이며 사행상(serpiginous pattern)을 보이기도 하는데 변형 정도는 누를 통한 단락의 정도에 비례한다. 때로는 동맥류가 생길 수 있으며 드물게는 거대동맥류를 형성하는데 이는 우측관상동맥으로부터 좌심실 또는 우심실의 후벽으로 통하는 동정맥루에서 일어나기 쉬운 것으로 되어있으며 점차 커지기는 하나 파열은 드문 것으로 되어있다. 동정맥루의 원위에 관상동맥이 계속되는 경우에는(side to side pattern) 관상동맥도주현상(coronary steal phenomenon)을 보일 수도 있다<sup>6)</sup>.

대부분의 관상동맥루에서 관련병변은 없는 것이 보통이며 위에서 기술했듯이 동정맥루는 심장 및 심장주위 대혈관 어디로나 통할 수 있으나 Libberthson<sup>7)</sup>등과

Lowe<sup>10)</sup>등에 의하면 90% 이상이 우측심장 및 그 연결 혈관으로 개구되며(40% 우심실, 25% 우심방 15-20% 폐동맥, 7% 관상정맥동, 1% 상대정맥) 좌측심장으로 개구되는 경우는 약 8%(주로 좌심방, 좌심실은 3% 미만)밖에 되지 않는다고 한다.

Urrutia<sup>5)</sup>등에 의하면 보통 개구부의 크기는 2-5 mm 이하이며 16%에서 다발성이었으며 10%에서 혈관종상의 병변을 보였으며 19%에서 동맥류를 형성하고 있었다고 한다. 대부분의 환자에서 증상이 없으며, 청진상의 비특이성 연속성 심잡음과 흉부X-선상의 경도의 심장비대와 다혈(plethora)에 의해 우연히 발견되는 것이 대부분이다. 주 증상은 L-R shunt로부터 비롯되는 노력성 호흡곤란과 피로이며 드물게 협심증이나 심근경색이 생길 수 있는데 이는 관상동맥 도주현상에 기인하는 것으로 생각된다<sup>8)</sup>. 울혈성심부전이 수술환자의 12-15%에서 나타났는데 이는 연령이 많을수록 많아 Libberthson등에 의하면 28세 미만에서는 6%였으나 20세 이상에서는 19%로 현저한 차이를 보였다<sup>7, 9)</sup>.

또 Ogden등에 의하면 동정맥루가 관상정맥동으로 개구되는 경우에서 울혈성 심부전이 월등히 많다고 하였다<sup>10)</sup>.

심에코로도 진단이 가능하나 대부분의 경우 심전도 소견은 정상이며, 심도자살이 최종진단 및 외과적수술 계획수립을 위해서는 필수적이다. 경과에 대해서는 정확히 알려진 바가 없으나 Daniel등에 의하면 유아기에 심부전이 발생하지 않는다면 20세까지 거의 발견되지 않으며, 40대 50대에서 발생빈도가 가장 높다 하였다<sup>9)</sup>. 또 5%가량에서 심내막염이 생길 수 있으며 자연파열은 매우 드문 것으로 되어있다<sup>11)</sup>.

Libberthson등의 보고에 의하면 6%에서 동정맥루가 사망원인이 되었는데, 이는 20세 미만의 경우는 1%였으며 20세 이상에서 14%로 나이가 높아짐에 따라 현저한 증가를 보였다<sup>7)</sup>. 자연파쇄도 보고되었으나 매우 드문 것으로 되어있다<sup>12, 13)</sup>.

수술은 크게 심폐기를 사용하는 경우와 사용하지 않는 경우로 대별되어진다. 심폐기를 쓰지 않고 수술할 수 있는 경우는 동정맥루가 관상동맥 말단부에 end-artery로써 존재하는 경우로 쉽게 접근가능한 위치에 있어야 하며 동정맥루의 변형이나 동맥류성 변화가 없어야 한다. 수술은 feeding artery에 봉합결찰을 실시하는데 이때 잠정적으로 동정맥루를 막아서 수분동안 심전도상의 변화가 없으며 결찰을 시행한다. 심폐기를 사

용하는 경우는 동정맥루의 개구부에 접근하여 봉합을 시행 하거나 관상동맥을 열고 동정맥루를 연속봉합하여 폐쇄시킨다.

동맥류가 동반된 경우는 절제술을 시행하는데 경우에 따라서는 관상동맥우회술이 필요할 때도 있다.

Liberthson등에 의하면 수술후 4%의 사망율을 보였는데, 이는 대부분이 거대동맥류가 동반된 경우였다<sup>7)</sup>. 수술 후 합병증은 드문 편인데 3%에서 심근허혈, 4%에서 재발을 보였다<sup>8)</sup>. 혹자들은 이질환에서 수술을 하지 않아도 양호한 예후를 보여 증상이 나타나때에만 수술의 적응증이 된다고 주장하나, 동정맥루의 크기가 증가함에 따라 결국 증상이 나타나 심부전을 유발하며 심내막염의 위험이 항상있고, 또 자연폐쇄의 가능성은 극히 적고 수술의 안전도와 효능을 고려해 볼때 진단이 내려지는대로 수술을 시행함이 바람직하다고 생각된다.

#### IV. 결 론

서울대학교 의과대학 흉부외과학교실에서는 심장판막증을 동반한, 좌측회선동맥과 좌심방 사이의 관상동맥루 1례를 체외순환하에 교정하여 좋은 결과를 얻었기에 문헌고찰과 함께 보고하는 바이다.

#### REFERENCES

1. Lowe JE, Oldman NH, Sabiston PC: *Surgical management of congenital coronary artery fistula. Ann Surg* 194:373, 1981.
2. Kirklin JW, Barrat-Boyes BC: *Cardiac surgery; congenital anomalies of the coronary arteries, Vol 2: 945-969. John wiley & sons, 1986.*
3. Levin DC, Fellows KE, Abrams HL: *Hemodynamically significant primary anomalies of the coronary*

- arteries. Angiographic aspects. Circulation* 58:25, 1978.
4. Baim DS, Kline H, Silverman JF: *Bilateral coronary artery-pulmonary artery fistulas. Report of five cases and review of the literature Circulation* 65:810, 1982.
5. Urrutia-S CO, Falaschi G, Ott DA, Cooley PA: *Surgical management of 56 patients with congenital coronary artery fistulas. Ann Thorac Surg* 35:300, 1983.
6. Hudspeth AS, Linder JH: *Congenital coronary arteriovenous fistula. Arch Surg* 96:832, 1968.
7. Liberthson RR, Sagar K, Berkobenh JP, Weintraub RM, Levin FH: *Congenital coronary AV fistula. Report of 13 patients, review of the literature and delineation of management. Circulation.* 59:849, 1979.
8. Rittenhouse EA, Doty DB, Ehrenhaft JL: *Congenital coronary artery-cardiac chamber fistula. Ann Thorac Surg* 20:468, 1975.
9. Danil TM, Graham Tp, Sabiston DC Jr: *Coronary artery-right ventricular fistula aorto congestive heart failure: Surgical correction in the neonatal period. Surgery* 67:985, 1970.
10. Ogden JA, Stansel HC Jr: *Coronary arterial fistulas terminating in the coronary venous system. J Thorac Cardiovasc Surg.* 63:172, 1972.
11. Habermann JH, Howard MI, Johnson ES: *Rupture of the coronary sinus with hemopericardium. Circulation* 28:1143, 1963.
12. Jaffe RB, Glancy DL, Epstein SE, Brown BG, Morrow AG: *Coronary arterial-right heart fistulae Circulation* 47:133, 1973.
13. Shubrooks SJ, Naggar CZ: *Spontaneous near closure of coronary artery fistula. Circulation* 57:197, 1978.