

## 영아 및 소아 연령에서의 대동맥 교약증의 교정 수술

한재진\* · 전태국\* · 이정렬\* · 김용진\* · 노준량\* · 서경필\*

— Abstract —

### Repair of Coarctation(including tubular hypoplasia) in Infancy and Children

Jae Jin Han, M.D.\* , Tae Gook Jun, M.D.\* , Jeong Ryul Lee, M.D.\*  
Yong Jin Kim, M.D.\* , Joon Ryang Rho, M.D.\* , Kyung Phill Suh, M.D.\*

We have experienced 44 cases of coarctation of aorta in the age of infancy and children from April 1986 to September 1989 at Seoul National University Children's hospital. Patients were thirty males and fourteen females, and their age ranged from one month to ten years(mean  $23.84 \pm 33.06$  months)with thirty-two infant cases. In the infantile age, congestive heart failure was the most common chief complaint(18/32), and above that age, frequent upper respiratory infection was most common(8/12).

We experienced thirteen cases of isolated COA, twenty-two cases of COA with VSD, eight cases of COA with VSD, eight cases of COA with intracardiac complex anomalies and one case of COA with atrial septal defect. The associated intracardiac complex anomalies were three Taussig-Bing type double outlet right ventricle, one single ventricle, one transposition of great arteries, one atrioventricular septal defect, one hypoplastic aortic arch with left heart hypoplasia, and one Tetralogy of Fallot.

Operative techniques of COA were twenty-three subclavian flap arterioplasty, 12 resection and end to end anastomosis, eight onlay patch angioplasty, and 1 direct angioplasty after resection of web. Among the cases with other cardiac anomalies, staged operation was done in twenty-nine patients, and single stage total correction was performed only in three patients.

There were seven operative mortality(15.9%), all being in infantile age group, and among fourteen cases associated with large VSD( $Q_p/Q_s > 2.0$ , mean pulmonary arterial pressure  $> 50$ mmHg), four patients were died, but there was no mortality in patients with small VSD.

With above results, we are intended to discuss about the interval between staged operation, the fate of VSD after coractoplasty in case of COA with VSD, causes of death, complications etc.

\*서울대학교 의과대학 흉부외과학교실

\*Department of Thoracic and Cardiovascular Surgery, Seoul National University Hospital  
1990년 5월 28일 접수

## 서 론

대동맥 교약증은 그 정의상 대동맥 협부(aortic isthmus)의 갑작스런 협착을 일컫으며, 가상 교약증(Pseudocoarctation)부터 대동맥 단절(complete interruption of the aorta)에 이르는 대동맥 협착 질환 중의 일부를 형성하는 것이라 할 수 있다<sup>1)</sup>. 또한 管樣 형성 부전(tubular hypoplasia)의 경우 엄밀한 의미에서는 별개의 질병 분류형이라 할 수 있으나, 대동맥 교약증과 동반되는 경우가 많고 이에 해부학적 진단이 필요하며, 발생학적으로 논란이 있는 점 및 혈류 역학적 병리상 거의 동일한 임상적인 양상을 보인다고 할 수 있으므로 본 논문에서는 특별히 구분하지 않고 함께 다루기로 했다.

대동맥 교약증으로 인한 증상의 정도는, 물론 그 협착의 정도에 크게 좌우 된다고 할 수 있으며 협착 상태의 모양이나 교정 수술 방법등이 대체로 동일한 것은 대부분 일치되는 견해이나, 증상이 발현되는 연령, 동반된 심기형의 종류 및 정도등에 따라서 판이한 치료 결과 및 예후를 보이는 점을 생각할 때, 대동맥 교약증은 병자체의 단순성 이상의 혈류 역학적 영향 및 동반된 심기형의 범주에서 개별적으로 생각하는 것이 오히려 타당하다고 볼 수 있다.

이에 저자들은 1986년 4월부터 1989년 9월까지 서울 대학 병원 소아 흉부외과에서 수술한 바 있는 44례의 영아 및 소아 연령 대동맥 교약증 환자를 대상으로 임상 소견과 결과의 비교, 동반된 심기형의 종류에 따른 수술등 치료 방법과 결과등을 분석하여, 문헌 고찰과 아울러 보고하고자 한다.

## 대상 및 방법

서울대병원 흉부외과에서는 1986년 4월부터 1989년 9월까지 총 44례의 대동맥 교약증 환아들을 수술 치료 하였다. 이들의 남:녀 비는 30:14 였으며 연령은 1개월부터 10세까지로 평균 23.84±33.06개월 이었다. 이들을 생후 1세를 기준으로 주요 증상 및 동반 심장 기형, 수술 사망률 등을 비교하여 보았으며, 복잡 심기형과 동반 되었던 경우는 단계적 수술에 대한 추적 관찰을 하였으며, 심실 중격 결손과 동반된 경우는 별도로 수술 및 수술후 경과에 따르는 분석과 함께 심에코

도나 심도자등을 이용한 심실 중격 결손의 상태등을 추적하여 보았다.

## 결 과

환자의 수술전 주요 증상을 1세를 기준으로 비교하였을 때, 영아기에는 심부전이 가장 많았고 1세 이후에는 잦은 감기 증상이 가장 빈번했다(표 1).

44례의 환아들을 표 2와 같이 분류하여 사망율을 비교하여 보았는데 1세 미만인 영아기에서만 7명이 사망하였고 1세 이후에서는 단 1례의 사망도 없었으며 전체 사망율은 15.9%이었다(표 2).

**Table 1.** Preoperative chief complaints.

	Infant(<1yr)	Children(>1yr)
Congestive heart failure	21(66%)	2(17%)
Frequent URI	4(13%)	6(50%)
Cyanosis	6(18%)	-
Failure to thrive	-	1(8%)
Asymptomatic	1(3%)	3(25%)

**Table 2.** Classification and mortality of COA

	Infant(<yr)		Child(>1yr)	
	No.	Mortality	No.	Mortality
Isolated COA	6*	-	7	-
COA+VSD		4	4	-
COA+complex anomalies	18**	3	-	-
COA+ASD	8	-	1	-
	-	-	-	-
Total	32	7	12	-
Overall Mortality	7/44 (15.9%)			

\*1 case : COA+PDA+Subaortic stenosis(second operation : modified Konno op.)

\*\*4 cases : COA+aortic stenosis, 1 case : COA+mitral stenosis

복잡 심기형이 동반된 8례를 분류하면 표 3과 같은데, 여기에는 좌심방의 판막에 관계되는 동반 기형은 제외하여 표 2의 \*에서 언급하였다(표 3).

대동맥 교약증에 대한 수술은 23례(53%)에서 쇄골 하 동맥을 flap으로 이용하여 넓혀 주는 수술을 시행

**Table 3.** Associated complex cardiac anomalies.

	No. of Patients
DORV(Taussig-Bing)	3
Single ventricle	1
TOF	1
TGA+VSD	1
complete AVSD	1
Hypoplastic aortic arch	1
Left heart hypoplasia	
<b>Total</b>	<b>8</b>

DORV : Double outlet right ventricle, TOF : Tetralogy of Fallot, TGA ; Transposition of great arteries, VSD ; Ventricular septal defect, AVSD : Atrioventricular septal defect.

**Table 4.** Operative techniques

Operative procedures	No. of Patients
Subclavian artery flap	23(53%)
Resection & End to end anastomosis	12(27%)
On-lay patch(Gore-Tex, Dacron)	8(18%)
Direct angioplasty after resection of Web	1( 2%)
<b>TOTAL</b>	<b>44</b>

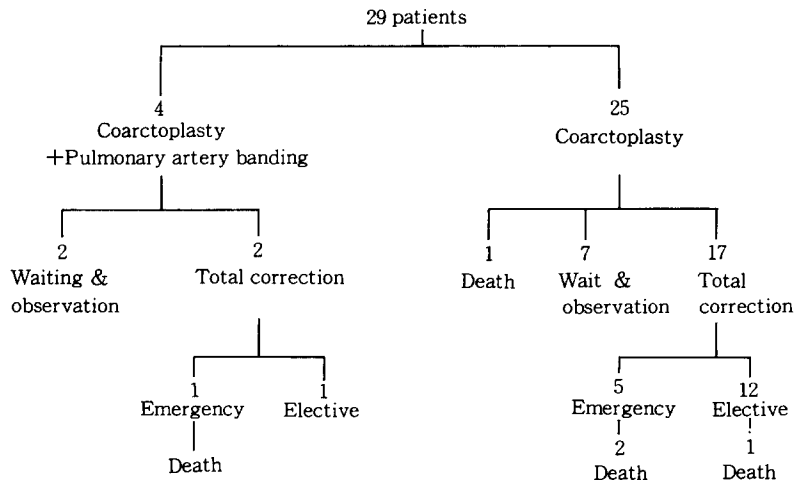
하였으며, 그의 절제술 및 단단 문합술, Gore-Tex나 Dacron을 이용한 onlay patch 수술법 등의 빈도로 시행하였고, 한예에서는 종절개 후에 web를 제거하고 횡으로 직접 봉합하는 방식으로 수술하였다(표 4).

한편 다른 심장과 동반된 경우에 단계적 수술법을 이용한 경우가 29례였으며, 그중 1차 수술로 Coarctoplasty 및 폐동맥 banding을 시행한 경우가 4례였는데, 일차 수술후 인공 호흡기 제거 실패로 완전 교정술을 시행하였던 한 환자는 사망하였으며, 일차 수술 2개월후 교정술을 시행한 심실 중격 결손을 동반한 환자는 생존하였고, 다른 두 환자는 2차 수술 대기 중이다. 일차 수술로서 Coarctoplasty만 시행하였던 25례중, 1례는 일차 수술후 사망하였고, 7례는 2차 수술 대기 중이며 17례에서 완전 교정술을 시행하였는데, 그중 응급으로 시행하였던 5례중 2례가 사망하였고, 대기 수술로서 시행하였던 12례의 환자 중에는 1례만이 사망하였다(그림 1)(표 5)(표 8).

**Table 5.** Waiting & Observation cases after the first operation.

The first operation	Associated anomalies	No. of Patients
Coarctoplasty	VSD+MR(dysplastic valve)	1
	ASD	1
	TOF	4
Coarctoplasty +PAB	VSD	1
	Single ventricle	1
	Taussig-Bing anomaly	

MR : mitral regurgitation, MV : mitral valve, ASD : atrial septal defect, VSD : ventricular septal defect, TOF : tetralogy of Fallot, PAB ; pulmonary artery banding

**Fig. 1.** Staged operation

**Table 6.** One stage total correction.

Diagnosis	No.	Result
VSD+PDA+Isthmic hypoplasia+ Infundubular PS	1	death
VSD+PDA+Isthmic hypoplasia	1	alive
Hypoplastic aortic arch+left heart hypoplasia	1	death
TOTAL	3	

**Table 7.** COA with VSD

Qs/Qs	PA pressure	No.	Death at	
			1st op	2nd op
Small VSD	<2.0	<30mmHg	2	
Moderate	>2.0	30-50mmHg	6	
VSD	>2.0	50mmHg	14	2
Large VSD				2
TOTAL			22	4

한편 일차 수술로서 Coarctoplasty 및 완전 교정술을 시행했던 경우가 3례 있었는데 1례만이 생존하였다(표 6).

대동맥 교약증과 심실 중격 결손증이 동반된 경우에, 좌우 단락 양과 폐동맥압의 크기로 편의상 small, moderate, large VSD 세군으로 나누었을 때 large VSD군에서만 사망증이 발생하였으며(표 7), 일차로 Coarctoplasty 후에 심에코도나 심도자등을 시행하였던 12례중 6례에서 좌우 단락 양이나 폐동맥압의 감소를 보였는데 그중 1례는 심실 중격 결손증이 저절로 막혔으며, 2례는 관찰 중이며, 3례는 2차 수술을 시행하였으며, 일차 수술후 VSD 크기에 별영향을 주지 못했던 6례는 2차 수술을 시행하였다(그림 2).

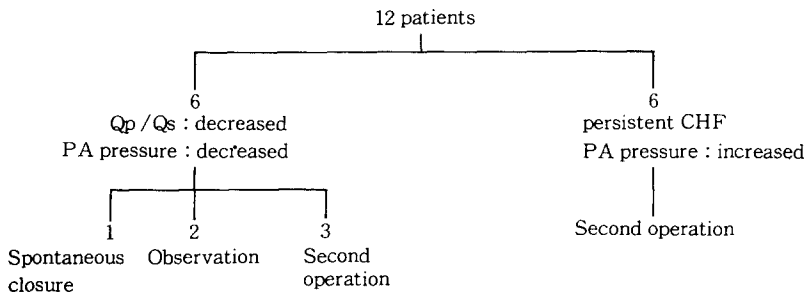
총 44례중 사망한 예가 7례로서 그 내용을 표 8에 정리하였다(표 8).

수술후 환자들의 추적 기간은 6개월에서 3년으로 평균 15개월 이었는데, 이 기간 동안의 합병증으로서 장기적인 인공 호흡 치료가 7례, 유미흡이 3례였고, 수술후 심에코도 검사에서 압력차가 30mmHg 이상 측정되었던 잔존 교약증의 경우가 2례였는데 모두 하체의 맥박은 잘 만져졌고 임상적으로 큰 문제가 없어서 관찰 중이며, 기타 전신 폐혈증이 2례, 2차 수술후 완전 방실 전도 차단이 온 경우가 2례, 결찰했던 동맥관을 통한 좌우 단락이 남은 경우가 1례 있었으며 모두 1세 미만의 영아기에 발생하였다(표 9).

추적 기간 중에 재교약증이 발생한 경우는 없었으며, 생존 환자들은 대부분 양호한 상태를 보여, 32명은 NYHA functional class 0-I 이었고, 나머지 5례가 II 이상으로서 계속적인 심부전의 치료를 받거나 추후 수술 대기 중이다.

## 고 안

교약증(Coarctation)은 라틴어 “Coarctatio”에서 유래한 말로서 함께 잡아당겨 좁게 만든다는 뜻으로서, 대동맥의 경우에는 일반적으로 좌쇄골하 동맥의 기시부에서 대동맥관 부위까지의 부위가 좁아져 있는 경우를 일컫는다. 한편 대동맥 혈류의 감소를 초래하는 해부학적인 협착의 또다른 분류로서 Tubular hypoplasia를 별개로 생각하여 분류도 다르게 하고 발생 원인도 다르게 보는 견해도 있으나<sup>4)</sup>, 그 혈류 역학적 임상상 및 발생 원인의 유사성을 주장하며 같은 범주로 보자는 견해도 있다. 즉 Becker등은 대동맥궁부터 하행 동맥 사이의 협착을 말하는 것으로 일반화 하였고<sup>3)</sup>, S. Yen Ho와 Anderson은 발생 원인상 Skodaic 이론을 따르는 전자에 가까운 형태를 병리학적 소견상 발견하여, 교약증과 Tubular hypoplasia가 동반되는

**Fig. 2.** VSD size change (Echocardiography or catheterization)

**Table 8. Mortality cases**

#	Age /Sex	B. Wt.	Diagnosis	Operation	Cause of death
1	5m /F	6kg	COA+PDA+congenital MS+VSD	Coarctoplasty→persist CHF→total correction	CPB weaning failure (LV hypoplasia)
2	5m /M	6kg	DORV(Taussig - Bing) +COA+PDA	Elective 2nd.op. (arterial switch)	CPB weaning failure (PAP=71mmHg)
3	8m /F	5.2kg	COA+VSD+PDA	Coarctoplasty→CHF & cardiac arrest→ emergency OHS	LCO Brain damage (Rp=8.12u)
4	8m /M	3.5kg	DORV(Taussig - Bing) +PDA+subaortic stenosis	Coarctoplasty+PAB→ respirator weaning failure→OHS	CPB weaning failure (Ineffective PAB)
5	1m /F	3kg	COA+PDA+VSD	Coarctoplasty +PDA ligation	Sepsis (Torch +)
6	1m /F	4.2kg	VSD+PDA+Isthmic hypoplasia+ Infundibular PS	One stage total correction	sudden arrest (Heart block, seizure)
7	1m /M	3.2kg	PDA+hypoplastic aortic arch+ Left heart hypoplasia +ASD	One stage total correction (Norwood)	LCO, arrhythmia

**Table 9. Complications**

	Infant(<1 year)	Child(>1 year)
Persistent respiratory care	7	-
Chylothorax	3	-
Residual shunt	1*	-
Residual coarctation	2**	-
Complete AV block	2	-
Sepsis	2	-

\*through the ligated PDA

\*\*Follow-up Echocardiography(Pressure gradient >30mmHg)

경우로 얘기하고 있다<sup>2)</sup>. 대동맥 교약증의 고전적인 분류라고 할 수 있는, Adult와 Infant 형태로 대별한 Bonnett(1903)의 분류는 해부학적인 설명을 제외하고 임상적인 의미가 상당히 있음을 인정할 수 있다. 사실상 대동맥 교약증은 그 임상상의 협착의 정도에 따르는 심부전의 정도 뿐아니라 동반된 심기형의 정도에 막대한 영향을 받는다는 점을 생각할때, Kirklin등의 분류에 의한 Primary(pure) COA과 COA with associated anomaly 로 나누는 것이 가장 임상적으로 합리적이라 생각된다. 사실상 임상 성적에 있어서 영

아 연령을 별개로 다루어 교약증을 생각하고 있으며, 이 시기의 대동맥 교약증을 교정 수술한 문헌들을 종합한 보고서는 사망율을 20-60%로 보고하고 있으며<sup>5,6,7,8,9)</sup>, Williams 등은 14년간 191명의 영아 연령의 대동맥 교약증을 수술한 보고에서 Isolated COA를 1군, COA+VSD를 2군, 복잡 심기형을 동반한 경우를 3군으로 분류하여, 수술 사망율을 1군은 4%, 2군과 3군은 25%로 보고 하였다<sup>5)</sup>.

Kamau 등도 Isolated COA의 경우 사망율이 0 (0/15)을 들어, 다른 심장 기형이 동반된 교약증과는 별개의 질병으로 다룰것을 주장하고 있으며<sup>6)</sup>, 본 논문에서도 연령이나 분류에 따르는 결과가 유사함을 알 수 있다(표 2).

사실 Infantile COA이란, 이시기에 증상이 나타나고 즉시적절한 치료가 필요한데, 그 치료 방침으로는 수술적 교정술로써 심장에 대한 후부하(afterload)를 해소시켜 주는 것이 필수적임이 인정되고 있다<sup>9)</sup>. Kamau 등은 Infantile COA의 치료 결과들을 보고한 문헌들을 종합하여, 수술과 내과적 치료의 사망율 비를 각각 36%:68%로 보고하였다<sup>6)</sup>. 같은 논문에서, 생후 6개월 이전 대동맥 교약증 34례에 대한 그들의 경

힘으로부터 주증상은 심부전 증세로서 91%라 하였는데, 이는 대동맥에서의 협착으로 인한 후부하의 증가가 폐동맥 고혈압을 동반한 좌심실 부전을 유발시키는 외에 그 시기의 대부분의 동반 기형인 심실 중격 결손을 통한 다량의 좌우 단락의 혈류가 심부전을 악화시킴으로써, 폐동맥 고혈압증 및 심부전이 주증상으로 나타난다고 할 수 있다. 이는 본 논문에서도 일치하는 결과를 보였다(표 1). 단순 대동맥 교약증 이외의 다른 심기형을 동반한 대동맥 교약증의 치료 방법은 우선, 심실 중격 결손을 동반한 경우 교약증 교정술 후에 단락 혈류량의 감소로 인한 심실 중격 결손의 자연 폐쇄에 대한 혈류 역학적 설명 및 그러한 예에 대한 보고들이 있어 왔다<sup>6,14,15</sup>). 그리하여 대부분 교약증 교정술을 시행한 후에, 자연 폐쇄를 기다릴 수 있는 것은 기다리며, 그렇지 못한 경우, 즉 심부전이 지속되거나, 결손의 위치나 크기가 자연 폐쇄를 기대하기 어려운 때는 곧 개심술을 시행하는 것이 보편적이 되어 왔다. 또한 심한 좌우 단락을 동반한 대동맥 교약증에서, 1차로 교약증 교정 수술 시 심부전 및 폐동맥 고혈압증의 방지를 도모하기 위하여 폐동맥 부분 결찰술을 같이 시행하는 경우, 그 순서에 있어서 엇갈리는 견해들이 있어 왔다. Connors 등은 교약증 교정술을 먼저 할 경우 대동맥 차단에 의한 갑작스런 좌심실에 대한 용적 부하가 생겨서 폐동맥 부분 결찰술을 먼저 시행할 것을 주장한 반면<sup>12</sup>), Litwin, Flemming 등은 교약증 교정술을 먼저하여 양쪽 심실이 동시에 나빠지는 것을 방지할 것을 주장하였다<sup>11</sup>). 한편 Kamau 등은, 실제 임상적으로, 대동맥 차단으로 인한 심실 기능 부전의 악화등의 상황이 일어나는 것은 드물다고 주장하면서, 그 이유로서 교약증 교정술 이전에도 교약 부위를 통한 혈류량이 많지 않음을 내세우고 있으며, 아울러 폐동맥 부분 결찰술의 적응증으로서, 1) 고지대에서도 조절하기 어려울 정도의 심부전이 발생 가능한 심실 중격 결손증, 2) 양대동맥 전위증(폐혈관 질환의 조기 발생 때문에), 3) 심실 중격의 반이상의 크기의 huge VSD, 4) 완전 심내막상 결손증상을 들고 있다. 또한 폐동맥 결찰술의 문제점으로서 1) debanding 과정의 추가, 2) 결찰술시 수술 시간의 지연, 3) 폐동맥 벽의 마모나 폐동맥 판막의 비후화 및 협착등 합병증의 발생등을 들고 있다<sup>6</sup>). 이와 같은 폐동맥 부분 결찰술 자체의 유병률 및 사망률의 증가와, 교약증 교정술 이후에 좌우 단락의 감소등으로 인하여 심장에 대한

부담이 감소하는 이유외에, 개심술의 발달이나 영아기의 수술후 관리의 발전 등으로, 교약증의 교정 수술후 2차 완전 교정술까지 오래 기다려야하는 부득이한 경우 및 동반 질환의 본질상 폐동맥 결찰술이 필요한 경우를 제외하면 폐동맥 부분 결찰술 없이, 교약의 확장술후 조기 개심술을 시행하는 것이 좋으리라 생각된다<sup>16</sup>). 또한 Tiraboshi 등은 small infant에서의 교약증 교정수술(폐동맥 부분 결찰술을 동반하거나 혹은 동반하지 않은) 자체의 사망률이 높은 점, 1차 교약증 교정 수술 후 지속적인 심부전, 호흡기 합병증 등을 포함한 동반 심장 기형에 의한 유병률 등을 고려하여 one stage operation을 주장하였는데<sup>17</sup>), 실제 동반 심기형 자체가 교약증 교정술만으로 증상의 호전을 기대할 수 없고, 고식적 효과도 가능하지 않은 경우에 one stage operation이 필수적인데, 이에 대한 경험과 수술 기법의 발전, total circulatory arrest의 이용 및 영아 시기의 수술후 관리의 발전 등의 이유로 개심술과 동시에 교약 부위에서의 접근이 비교적 용이한 환자에 있어서(적은 연령의 환자) 한번에 교정을 해주는 것이 혈류 역학적 이득등을 고려하여 바람직하다고 생각된다. 본 증례 중 심실 중격 결손을 동반한 대동맥 교약증의 경우 1차로 대동맥 교약증 교정 수술후 어느 정도 경과 후에 대기 수술로서 개심술을 한 경우가 있으나, 1차 수술후 지속되는 심부전 등으로 인공 호흡기 제거가 안되어 곧 개심수술을 시행한 경우가 많았다. 결국 나누어 하건 동시에 하건 각각의 경우에 불리하게 작용하는 요소들, 즉 one stage operation시 수술 위험 부담 및 two stage operation시 지속되는 심부전으로 인한 합병증 등에 대한 세심한 주의 및 적절한 후속 치료가 필요하리라 본다. Leanage 등은 39례의 COA with VSD 환자를 다변량 분석에 의하여, 어린 연령, 심방 및 심실의 확장기말 압력, 적은 체중, urea치의 증가, 수술전 인공 호흡기 치료, large VSD 등을 사망률에 관계하는 요소로서 거론하였다<sup>14</sup>). 기타 복잡 심기형과 동반된 대동맥 교약증의 경우, 교약증의 성공적 교정 이후에는 사실상 동반된 심기형의 양태에 따라 후속 치료의 향방 및 예후가 좌우되므로, 결국 개개의 동반 질환에 따라 별개로 생각하는 것이 타당하리라 본다. 한편 대동맥 교약증의 수술 방법에 있어서, Williams 등은 109례의 Infantile COA 환자중 92%에서 절제 및 단단 문합술을 시행하였는데, 7년후의 재교약증의 발생율을 54%로 발표하였고<sup>5</sup>), Pen-

koske 등은 재교약증의 발생율을 절제 및 단단 문합술은 5년후 42%, 쇄골하 동맥 flap 성형술의 경우 1년후에 17.3%, 2-3년후에 11.1%의 발생율을 보고하였으며<sup>13)</sup>, 그의 Bergdahl 등<sup>8)</sup>이나 Moulton 등<sup>10)</sup>도 수술후 재교약증이 발생하는 빈도 및 정도 때문에 쇄골하 동맥 flap 성형술을 선택적 수술법으로 택하는 등, 일반적인 인식은 수술 부위의 성장 잠재성에서 쇄골하동맥 flap 성형술이 더 우세한 것으로 되어 있다. 하지만 Cobanoglu 등은 생후 3개월 미만의 134례의 환아를 대상으로 분석하여 재교약증으로 재수술을 받지 않는율이, 쇄골하 동맥 flap 성형술의 경우는 75%, 단단 문합술의 경우는 92%로서 후자를 선택적 수술 방법으로 택하였는데, 그들은 나중에 결국 협착을 유발하는 조직인 ductal tissue를 완전히 제거하는 것이 중요함을 주장하고 있다<sup>7)</sup>. 본 보고서에서는 아직 추적기간이 짧고 재교약증의 발생 예가 없어서 단정할 수는 없으나, 어린 나이 일수록 간편성 및 충분한 박리가 가능하여 협착의 유발 인자인 tension을 없앨 수 있는 점, 세심한 봉합 기술, 최근의 absorbable 봉합사의 사용, 그리고 one stage operation에서의 수기상 조작의 유용성 등의 이유로 가능하다면 절제 및 단단 문합술을 하도록 하고, 그렇지 못한 경우 즉 높은 연령, 박리가 어렵거나 교약 부위가 길어 충분히 당겨오지 않는 경우는 쇄골하 동맥 flap 성형술을 시행하고 높은 연령의 단순 교약증이나 기타 부득이한 경우에는 Onlay-patch technique을 사용하는 것이 좋으리라 생각된다.

## 결 론

서울대학교병원 흉부외과에서는 1986년 4월부터 1989년 9월까지 총 44례의 영아 및 소아 연령의 대동맥 교약증을 수술하였는데, 그 중 1세 미만이 32례, 1세 이상이 12례로서, 이 두 연령군에 따라 주 증상, 동반 질환 및 사망율 등에 차이가 있었다. 주 증상은 영아기에서는 심부전, 소아기에서는 잦은 감기 증상이었고, 동반 병명별로는 단독 교약증이 6례와 7례, 심실 중격 결손증이 18례와 4례, 심방 중격 결손증이 0례와 1례, 기타 복잡 심기형을 동반한 경우가 8례와 0례로서, 사망한 경우는 영아기에서만 7례가 발생하여 전체 사망율을 15.9%였다. 수술 방법은 쇄골하동맥 flap 성형술이 23례, 절제후 단단 문합술이 12례, Onlay

patch technique이 8례, 기타 1례 였다. 다른 심장 기형이 동반된 경우 단계적 수술법을 원칙으로 하였으며, 1차로 교약증 교정술(4례에서 폐동맥 부분 결찰술을 동시에 시행)후에 지속되는 심부전 등으로 인공 호흡기 제거가 지연되는 경우는 지체없이 2차 교정술을 시행하였고, one stage로 수술하는 경우는 3례 있었다. 심실 중격 결손이 동반된 경우 large VSD에서만 사망율이 발생하였고, 1차 수술후 12례를 추적 관찰한 결과 1례에서 심실 중격 결손의 자연 폐쇄가 있었고 2례는 결손 크기가 작아져서 계속 관찰 중이다. 전체 환자의 추적 기간은 0.5개월에서 3년까지로 (평균 15개월) 재교약증 때문에 재수술한 경우는 없었고, 술후 상태도 32례에서 NYHA functional class 0- I이었다. 결론적으로 대동맥 교약증의 경우, 연령 및 동반된 심장 질환의 복잡성, 수술전 심부전의 정도 등이 사망율에 영향을 미치므로, 수술 및 수술 전후 적극적인 치료와 더불어, 특히 1세 이하의 경우나, 복잡 심기형 동반시에는 각각의 특성에 맞는 치료 및 적용이 필요하리라 생각된다.

## REFERENCES

1. Sabiston DC Jr., Spencer FC : *Surgery of the chest, 5th Ed., Philadelphia, W.B. Saunders Co., p.1128. 1990.*
2. Yen Ho S, Anderson RH : *Coarctation, tubular hypoplasia, and ductus arteriosus Histological study of 35 specimens. Br Heart J 41:268, 1979.*
3. Becker A, et all : *Anomalies associated with coarctation of aorta; Particular references to infancy. Circulation 41:1067, 1970.*
4. Shinha SN, et all : *Coarctation of the aorta in infancy. Circulation 40:385, 1969.*
5. Williams WG, et all : *Result of repair of coarctation of the aorta during infancy. Thorac Cardiovasc surg 79:603, 1980.*
6. Kamau P, et all : *Surgical repair of the aorta in infants less than six months of age. Including the question of pulmonary artery banding. J Thorac Cardiovasc Surg 81 : 171, 1981.*
7. Cobanoglu A, et all : *Coarctation of the aorta in patients younger than three months. A critique of*

- the subclavian flap operation. J Thorac Cardiovas Surg 89:128, 1985.*
8. Bergdahl LAL, et all : *Determinants of early success in repair of aortic coarctation in infants. J Thora Cardiovasc Surg 83:736, 1982.*
  9. Waldhausen JA, et all : *Surgical intervention in infants with coarctation of the aorta. J Thorac Cardiovasc Surg 81:323, 1981.*
  10. Moulton AL, et all : *Subclavian reapiir of coarctation of the aorta in neonates. Realization of growth potential? J Thorac Cardiovasc Surg 87:220, 1984.*
  11. Fle-mmig WH, et all : *Critical aortic coarctation ; Patch aortoplasty in infants less than age 3 months. Am J Cardiol 44:687, 1979.*
  12. Connors JP, et all : *Considerations in the surgical management of infantile coarctation of the aorta. Am J cardiol 36:489, 1975.*
  13. Penkoska PA, et all : *Subclavian arterioplasty. Repair of coarctation of the aorta in the first year of life. J Thorac Cardiovasc Surg 87:894, 1984.*
  14. Leanage R, et all : *Surgical management of coarctation of aorta with ventricular septal defect. Multivariate analysis. Br Heart J 46:269, 1981.*
  15. 서동만 등 : 심실 중격 결손을 동반한 대동맥 고약 증의 수술 성적. 대한 흉부외과학회지 17:620, 1984.
  16. Strafford MA, et all : *Management of the infants with coarctation of the aorta and ventricular septal defect. Am J Cardiol 45:450, 1980.*
  17. Tiraboshi R, et all : *One stage correction of coarctation of the aorta associated with intracardiac defects in infancy. J Cardiovasc Surg 19:11, 1978.*