

활로 사징증과 동반된 대동맥 폐동맥 중격결손증

- 1례 보고 -

김한용* · 장재현* · 이필수* · 박도웅* · 송원영* · 유병하*

- Abstract -

Aortopulmonary Window Associated with Tetralogy of Fallot

- Report of a case -

H. Y. Kim, M.D.* , J. H. Chang, M.D.* , P. S. Lee, M.D.*
D. W. Park, M.D.* , W. Y. Song, M.D.* B. H. Yoo, M. D.*

The association of aortopulmonary window and tetralogy of Fallot is rare. The aortopulmonary window lies usually between the left side of the ascending aorta and the right wall of the pulmonary artery just anterior to the origin of the main pulmonary artery.

Recently, we experienced a case of aortopulmonary window associated with tetralogy of Fallot in a 4 years old male.

Operation was done under the Impression of the tetralogy of Fallot. On operation, the anomaly was confirmed as aortopulmonary window(type 1) and tetralogy of Fallot.

The aortopulmonary window was closed with Gortex patch via the main pulmonary artery and tetralogy of Fallot was repaired.

Postoperative course was uneventful.

서 론

대동맥 폐동맥 중격결손증은 태생기에 truncocoanal septum의¹⁾ 국소적 소실로, 드물게 발생하는 선천성 심기형이며, 1831년 Ellioton²⁾에 의해 처음 보고된 후 1936년 Abbott가³⁾ 선천성 심질환자 1,000명중에서 10명을 발견하였고, 1942년 Gasul등은⁴⁾ 정확한 임상진

단법에 대해 처음 발표하였으며 국내에서도 몇몇 증례 보고가 있다^{5~8)}.

이 희귀한 선천성 심기형은 개방성난원공, 동맥관개존증, 심실중격결손, 심방중격결손, 활로 사징증등과 드물게 동반을 한다^{9~18)}.

저자들은 마산 고려병원 흉부외과에서 활로 사징증과 대동맥폐동맥중격결손증이 동반한 1예를 치험하였기에 이에대한 문헌고찰과 함께 증례보고코저한다.

증 례

*마산 고려병원 흉부외과

*Department of Thoracic and Cardiovascular Surgery,
Masan Koryo General Hospital
1990년 7월 25일 접수

환 자 : 황○민, 4세, 남자.

주 소 : 운동시 호흡곤란.

현병력 :

환자는 유아시부터 성장지연과 운동시 호흡곤란을 호소하였으며 잦은 상기도감염이 있었다. 두번째 남아로서 3.2kg, 40주 정상분만하였으며, 가족력상에 특별한 심기형은 없었다.

이학적 소견 :

입원 당시 혈압은 120/80mmHg, 맥박은 분당 120회, 호흡수는 24회였다. 영양상태는 비교적 양호한 편이었으나 체중과 신장의 백분위수는 10 percentile에서 25 percentile이었다.

전흉부 돌출이 중등도 있었으며 thrill은 만져지지 않았다. 청진상 호흡음은 정상이었고, 좌측 흉골연에서 Grade III / IV의 수축기 잡음과 제2심음의 폐음증가가 있었다. 그러나 청색증이나 Bounding pulse는 없었다.

검사실 소견 :

일반혈액검사에서 혈색소치 13.8gm%, 적혈구용적 40%, 백혈구 12600/mm³ 이었고, 그외 간기능검사, 소변검사, 혈청전해질검사등은 정상범위내였다.

흉부X-선상, 중등도의 심비대를 보였으며 전반적으로 폐동맥음영이 증가되어 있었다(Fig. 1).

심전도상에 제1도의 방실블록을 보이는 규칙성동성

맥박이며 QRS축은 +45°의 우측편위, V₂₋₄에서 좌심실확장을 보이며 V₄에서 Kats-Wachtel sign이 보이며 좌·우심실비대소견이 보였다(Fig. 2).

심초음파상 심실중격이 두꺼워져 있었으며 아주 큰 심실중격결손이 있었고 우측편위 대동맥을 볼수 있었다.

심도자 및 심혈관조영술 촬영소견 :

우심도자검사시 카테타는 우심실에서 심실중격결손

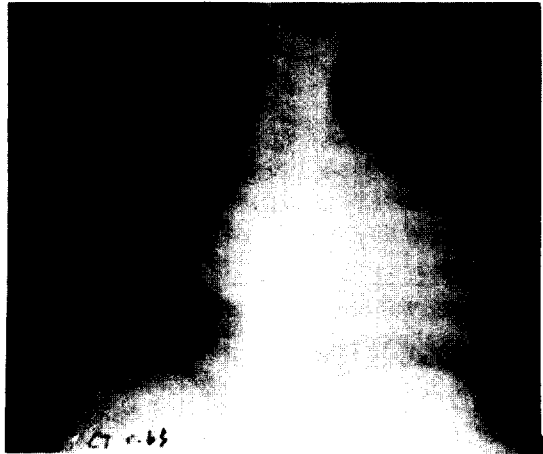

Fig. 1. Preoperative chest PA shows cardiomegaly with increased pulmonary vascularity.




Fig. 2. Preoperative EKG shows suggestive LAE with biventricular hypertrophy and first degree A-V block.

을 통해 좌심실, 대동맥에 도달하였고, 좌심실조영촬영에서 심실중격결손을 확인하였고 대동맥조영에서 우측편위대동맥이 보였으며 양측 관상동맥은 정상적으로 조영되었다.

우심실압력이 85/0mmHg로 증가되어있고 우심방과 우심실사이 산소포화도차는 8%였다(Table 1).

Table 1. Cardiac Catheterization Data

Catheter position	Oxygen saturation(%)	Pressure(mmHg) S/D
SVC	63.4	2
IVC	68.9	2
Hi	63.8	2
RA Mid	59.6	2
Low	61.2	2
Inflow	69.3	85/0
ROV Outflow	71.1	
LV		90/0
AORTA	98.4	91/35

*Catheter was not introduced to MPA.

수술방법 및 소견 :

수술전 Pink T. O. F로 진단하고 수술을 시행하였다. 수술은 기관삽관 전신마취하에 흉골중정절개로 개흉하였고, 수직심낭절개로 심장을 노출시켰다. 심장노출결과 주폐동맥에서 강한 Thrill이 만졌으며 상행대동맥의 근위부에 소위 제1형 대동맥 폐동맥중격결손이 발견되었으며 직경이 약 1.5cm크기였다. 따라서 동맥선 cannula는 무명동맥이 기시하는 부위에 삽관하여, 대동맥차단부위를 확보하였고, 우심방을 통해 상하공정맥에 정맥선 cannula를 삽입한후 체외순환을 시행했다.

대동맥을 교차차단한 후, 상행대동맥의 근위부에 air needle을 통해 냉각된 심정지액을 주입하여 심장박동을 중지시켰다. 이때 중격결손을 통해 심정지액이 폐동맥으로 역류되는 것을 줄이기 위해 Sponze-stick으로 폐동맥을 통해 압박했으며 심정지시키는데 큰 문제는 없었다.

먼저 주폐동맥을 종절개하여, 직경 약 1.5cm크기의 대동맥폐동맥중격결손을 Gortex patch를 이용하여 Prolene 4-0로 연속봉합 폐쇄시켰다(Fig. 3). 다음에 우심실 절개술을 시행한 후, 비후된 누두부를 절제(Infundibulectomy)한 후, 약 2×2cm크기의 심실중

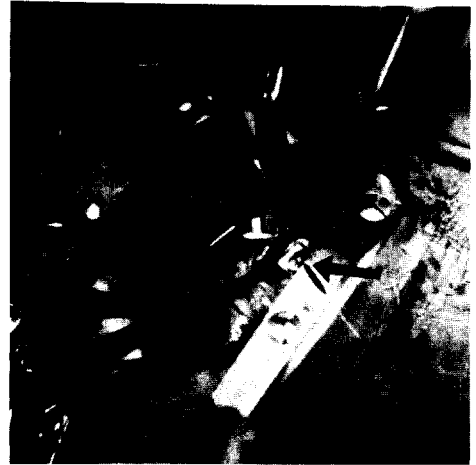


Fig. 3. Operative findings revealed large aortopulmonary window through main pulmonary artery.

격결손부위를 Patch를 이용 폐쇄했으며, 폐동맥판의 발육은 비교적 양호하며, 특별한 수술이 불필요했고, 주폐동맥만 심낭을 이용, 확장술을 시행했다. 동시에 우심방을 절개한 후 개방성난공을 폐쇄시켰다. 대동맥 차단 감자를 해제한 후, 절개한 우심방 및 우심실을 봉합했다. 수술중 체온은 25~26℃를 유지했으며, 대동맥혈류 차단시간은 110분, 체외순환시간은 150분이었으며, 체외순환기 제거에는 별 문제가 없었다.

술후 경과 :

술후 단순흉부X-선 소견에서 심폐비는 술전 0.65에서 0.6으로 감소하였고, 폐혈관 음영도 감소하였다(Fig. 4).

환자 청진상 폐동맥부위에서 Grade I 정도의 수축기잡음이 있었으나 특별한 합병증없이 회복되어 퇴원하였다.

고 안

대동맥 폐동맥 중격결손증이란 상행대동맥의 좌측벽과 폐동맥의 우측벽사이에 결손이 존재하는 것으로 대동맥과 폐동맥 판막은 존재하고 심실중격은 보존된다.

드물게 발생하는 선천성 심기형에 속하며 1831년 Ellioton에²⁾ 의해 처음 기술된 이래 1952년 Gross가¹⁾ 최초로 전외측개흉술하에 결찰술을 시행하였으며 1986

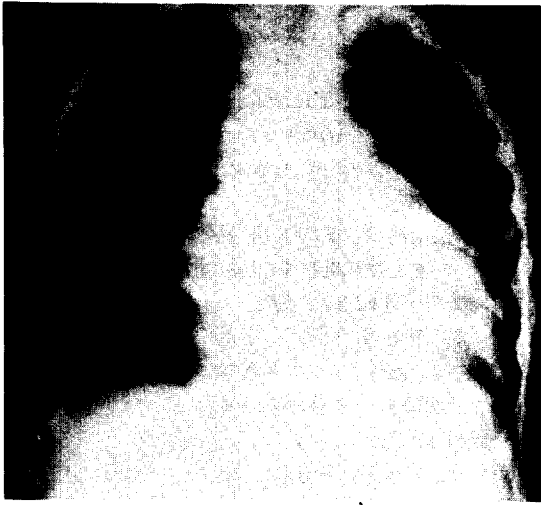


Fig. 4. Postoperative chest PA shows less prominent cardiomegaly with decreased pulmonary vascularity.

년까지 100예정도의 세계문헌보고가 있었고, 국내에서도 최, 남등의^{5,6)} 보고가 있었다.

발생학적으로 태생기6주에서 7주사이 원종근간(Primitive truncus arteriosus)에서 나선형중격(Spiral septum)이 분화하게 되는데, 이 과정의 실패가 그 원인이다¹⁹⁾.

혈액학적으로 대동맥 폐동맥 중격결손증의병태는 좌·우단락으로 결손을 통한 Shunt양이 크기때문에 초기에 폐동맥고혈압과 울혈성심부전을 초래하는 경우가 많다고 한다¹¹⁾.

구조적으로 결손부위에 따라서 3형으로 분류할 수 있다¹⁶⁾.

전형적인 예는 Type I으로 발살바동 바로 상부에서 상행대동맥의 후내벽과 폐동맥의 측벽사이에 결손부가 위치하며, Type II는 더 원위부에서 상행대동맥의 후벽과 우측폐동맥의 기시부사이에 결손부가 위치한다. 대부분의 결손부는 한개이나, Baronofsky등은 2개의 개구부가 있는것을 보고하였다.

Type III는 우측폐동맥이 상행대동맥의 후측벽에서 기시하는것이다.

남·녀 발생비는 잘 모르지만 1978년 Rowe등이 보고한 바로는 선천성 심질환자의 0.15%에서 발생한다고 한다²¹⁾.

대동맥폐동맥중격결손증과 동반하는 심질환으로는 P.D.A가 가장 많고 그외에 V.S.D, Interrupted aor-

tic arch, A.S.D. Subaortic stenosis, Right aortic arch, T.O.F. Coronary artery anomaly등이⁹⁻¹⁸⁾ 보고되어 있고, 활로 사정증과의 동반은 매우 드물며 1957년 Cooley등이¹⁸⁾ 보고하였고, 1974년 Bileden등은¹¹⁾ 2예를 보고하였다.

진단은 임상적 증상및 이학적조건, 흉부X-선사진, 심전도, 심도자술, 심초음파, 대동맥 및 폐동맥조영술로 내릴수 있으며 확진은 Cineangiography로 얻을수 있다.

이학적 소견상 전흉부들출이 현저하고, 심청진소견은 다양하나 흉골좌연부에서 수축기잡음이 들리는 경우가 많으며, 약 15%에서 연속성의 잡음이 들리는데, Morrow는 56예중 9예에서, Neufeld는 56예중 10예에서 연속성의 잡음이 들린다고 보고하였다^{12,22)}.

성장지연, 운동시 호흡곤란, 잦은 상기도감염등을 볼수 있다.

단순흉부X-선상 심비대와 폐혈관음영의 증가를 볼수 있으며 심전도소견은 양측심실비대소견과 우측편위를 주로 관찰할 수 있다.

확진은 심도자술과 대동맥조영술로 얻을수 있는데, 우심실에 비해 폐동맥의 산소포화도 상승, 대동맥의 산소포화도의 하강, 동일한 대동맥및 폐동맥내압등의 소견을 관찰할수 있다.

심혈관조영술소견은 우선 대동맥조영술상 폐동맥과 상행대동맥이 조영되며 우심도자술상에서 카테타가 직접 폐동맥에서 대동맥으로 진입하는 소견이 관찰된다. 저자들은 좌심실및 우심실도자에서 V.S.D. Infundibular stenosis, Right aortic arch을 관찰했고 대동맥폐동맥중격결손은 발견하지 못하였으나, 술중에 발견하고 적절한 수술을 실시할수 있었다.

수술적 치료로서는 진단의 시기, 결손의 크기및 위치, 대동맥폐동맥의 상대적 위치등에 의해서 수술방법이 좌우되는데, 수술방법에는 Ligation, Direct closure, Patch closure등이 있다.

Bileden¹¹⁾, Morrow²²⁾, Castaneda¹⁵⁾등이 관상동맥기형을 보고했으며, 술전조사에서 관상동맥의 기시부와 주행방향을 확인하므로써 수술계획을 세우는데 도움이 된다고 한다.

1952년 Gross등이⁷⁾ 대동맥 폐동맥 중격결손증의 단순결찰을, 1953년 Scott & Sabiston이²³⁾ 분리봉합을 시행했고, 1957년 Cooley등은¹⁸⁾ 체외순환하에 분리봉합을 시행했으나, 이들 방법은 Type I의 경우 결손의

하면에 인접한 좌측관상동맥의 손상을 초래할 수 있고, Type II의 경우는 우측폐동맥의 협착을 초래할 수 있기에 최근에는 체외순환하에서 결손을 Patch closure 하는 추세이다.

Putnam과 Gross등은²⁴⁾ Transpulmonary approach를 주장하였으나, 이때 type I의 경우 좌측관상동맥기시부가 확인안된 상태에서 봉합하므로 좌측관상동맥의 손상위험이 있고, type II의 경우 결손이 대동맥의 후내벽과 우측폐동맥기시부의 전벽사이에 존재하므로 수술시야가 안좋다고 한다.

Deverall, Clarke, Doty등은²⁵⁻²⁷⁾ transaortic approach를 하여 좌측관상동맥기시부를 확인하면서 안전하게 결손을 봉합할 수 있고, Patch를 이용하여 대동맥이나 폐동맥의 협착이나 굴곡을 방지할 수 있다고 하였다.

반면에 Castaneda등은¹⁵⁾ 대동맥폐동맥중격결손증과 활로 사지증이 동반된 예에서 Transpulmonary approach를 하여 결손부를 봉합하고 폐동맥을 이용하여 우심실유출로 확장술을 하였다고 보고하였다.

최근 Johansson등은²⁸⁾ 대동맥 폐동맥 중격결손증의 자체 전벽에 수직절개하여 좌측관상동맥기시부와 우측폐동맥기시부를 동시에 확인하면서 결손의 후, 상, 하벽에 Patch를 봉합하고 앞쪽에서 Patch와 대동맥 폐동맥의 전벽을 봉합하는 기술을 보고하였다.

수술예후는 폐동맥고혈압과 심부전증의 정도에 따라 좌우될 수 있겠으나 정확한 진단하에 조기에 수술이 실시되면 좋은 결과를 얻을 수 있다.

결 론

마산 고려병원 흉부외과에서는 최근에 활로 사지증과 동반한 대동맥폐동맥중격결손증 1예를 체외순환하에 성공적으로 완전교정술을 시행하였기에 문헌고찰과 아울러 보고하는 바이다.

REFERENCES

1. Coller RW, and Edwards JE. : *persistent truncus arteriosus, a classification according to anatomic types. Surg clin North America* 29 : 1245, 1949.
2. Elliotson J. : *Case of malformation of the pulmonary and aorta. Lancet* 1 : 27, 1830-1831.
3. Abbot ME. : *Atlas of congenital cardiac disease. American Heart Association p.61. New York, 1936.*
4. Gasul BM, Fell EH, and Casas R. : *The diagnosis of aortic septal defect by retrograde aortography, Report of a case. Circulation* 4 : 251, 1951.
5. 최영호, 김광택, 채성수, 김형묵, 독고영창(고려의대) : 대동맥중격결손증(수술치험1예). *대한흉부외과학회지* 14 : 302, 1981.
6. 남구현, 한병선, 정덕용, 홍장수, 이 영(충남의대) : 개방성 동맥관과 우폐동맥 이상기시를 동반한 대동맥폐동맥중격결손증 1예 보고. *대한흉부외과학회지* 17 : 398, 1984.
7. 박영배, 임종윤, 윤경선, 서정돈, 이성호. : 대, 폐동맥중격결손증 1예. *대한순환기학회지* 6 : 33, 1976.
8. 한동선, 이춘택, 김정현, 박영배, 서정돈, 이영우, 연경모. : 상해대동맥에서 기시한 우폐동맥 1예, *대한순환기학회지* 14 : 179, 1984.
9. John D. Keith, Richard DR, Peter Vlad. : *Aorticopulmonary septal defect. Moss' Heart disease in infancy and children.* 25 : 452, 1978.
10. Nealon TF Jr, Gibbon TH Jr, Sabiston DC Jr, and Spencer FC eds. : *Aortico-pulmonary window, Surgery of the Chest, 3rd Ed. Philadelphia. W. B., Saunders Co. 392: 1976.*
11. Bileden LC, and Mollér JH. : *Aorticopulmonary septal defect. An experience with 17 patients. Br Heart J* 36 : 630, 1974.
12. Neufeld TF, Lester RG, Adams P Jr, Anderson RC, Lillehel CW, and Edwards JE. : *Aorticopulmonary septal defect, Am J Cadiol* 9 : 12, 1962.
13. Tandon R, Dasilva CL, Moller JH, and Edwards JE. : *Aorticopulmonary septal defect, circulation* 50 : 188, 1974.
14. Burroughs JT, Schumutzer KJ, Linder F, Neuhans G. : *Anomalous origin of right coronary artery with aorticopulmonary window and ventricular septal defect. J Cardiovasc Surg* 3 : 142, 1968.
15. Castaneda AR, Kirklin JW. : *Tetralogy of Fallot with aorticopulmonary window. Report of two surgical case. J Thorac Cardiovasc Surg* 74 : 467, 1977.
16. Richardson JV, Doty DB, Rossi NP, Ehre-

- nhafft JL, : *The spectrum of anomalies of aortopulmonary septation. J Thorac Cardiovasc Surg* 78 : 21, 1979.
17. Gross RE. : *Surgical closure of an aortic septal defect. Circulation* 5 : 858, 1952.
 18. Cooley DA, McNamara DC, and Laston JR. : *Aorticopulmonary septal defect. Diagnosis and surgical treatment. Surgery* 42 : 101, 1957.
 19. Rlis RL, Gag WA, Tr., Braunwald NS, and Morrow AG. : *Gradual closure of aorto-pulmonary septal defect, S. Forum, XV : p266, 1964.*
 20. Baronofsky ID, Gordon AJ, Grishman A, Steinfeld L. and Kreel I. : *Aortopulmonary septal defect. diagnosis and report of a case successfully treated. Am J Cardiol* 5 : 273, 1960.
 21. Rowe RD. : *Aortopulmonary septal defect. In : Keith JD, Rowe RD, Vlad p(eds) Heart Disease in infancy and Cildhood, 3rd Ed. New York, Macmillan, p761 -768, 1978.*
 22. Morrow AG, Greenfield LJ, Braunwald E. : *Congenital aortopulmonary septal defect. Clinical and hemodynamic findings, surgical technic, and results of operation correction. Circulation* 25 : 463, 1962.
 23. Scott HW, Sabiston DC. : *Surgical treatment for congenital aorticopulmonary fistula. J Thorac Surg* 25 : 26, 1953.
 24. Putnam TC, Gross RE.: *Surgical management of aortopulmonary fenestration. Surgery* 59 : 727, 1966.
 25. Clarke CP, Richardson JP.: *The management of aorticopulmonary window. Adventages of transaortic closure with a Dacron patch. J Thorac Cardiovas Surg* 72 : 48, 1976.
 26. Deverall PB, Lincoln JCR, Aberdeen E, Bonham-Carter RE, waterston DJ. : *Aortopulmonary window. J Thorac Cardiovasc Surg* 57 : 479, 1969.
 27. Doty DB, Richardson JV, Falkovsky GE, Gordonova MI, Burakovsky VI.: *Aortopulmonary septal defect: Hemodynamics, angiography, and operation. Ann Thorac Surg* 32 : 244, 1981.
 28. Johansson L, Michaelsson M, Westerholm CJ, Abert T.: *Aortopulmonary window: Anew operative approach Ann Thorac Surg* 25 : 290, 1979.