

Aujeszky's Disease Virus의 실험적 감염 Rat의 병리조직학적 관찰과 면역조직화학적 항원 검출

조우영 · 조부제

충청북도 가축위생시험소

조성환 · 이철호

충남대학교 농과대학 수의학과

Immunohistochemical and Pathological Observations of the Rats Experimentally Infected with Aujeszky's Disease Virus

Woo-Young Cho, Bu-Je Cho

Chungbuk Veterinary Service Laboratory

Sung-Whan Cho, Chul-Ho Lee

Department of Veterinary Medicine, Agricultural College, Chungnam National University

Abstract

In order to investigate the clinico-pathological and immunohistochemical changes in the rats infected with Aujeszky's disease virus (ADV), 100 heads of 4 weeks-old rats were inoculated intraperitoneally and intranasally, with the domestically isolated ADV, NYJ-1-87 strain, at $10^{3.0}$ or $10^{5.0}$ TCID₅₀ / 0.2ml.

Results obtained through the experiments were summarized as follows:

1. Clinical signs such as dulness, anorexia, pruritus, fascial edema, dyspnea and ataxia were observed from the 2nd day and died at the 3rd to 5th day after ADV inoculation. By necropsy, congestion and hemorrhage were observed in the abdominal organs, while no specific changes were detected in the other organs.
2. In histopathological observation, degeneration and necrosis of the nervous cells, non-suppurative meningoencephalitis, microgliosis and perivascular cuffing were manifested in central nerve system but no specific changes were observed in the other organs.
3. By immunohistochemical staining using peroxidase antiperoxidase, the positive cells were detected in the tissues of kidney, spleen, urinary bladder and lung.

(Key words : Immunohistochemical and pathological observations rats. Aujeszky's disease virus.)

서 론

오제스키병(Aujeszky's disease)은 헝가리의 Aujeszky가 개, 소, 고양이에서 최초로 발생을 보고한 이래(Aujeszky · 1902) 개²⁴⁾, 소^{16) · 31) · 34) · 37)}, 고양이^{23) · 46)}, 돼지^{2) · 13) · 15) · 17) · 45)}, 양^{36) · 51)} 등의 가축과 토끼²⁷⁻²⁹⁾, 멧돼지²⁹⁾, 마우스^{20) · 28)}, 랫트²⁰⁻³⁵⁾, 조류^{23) · 32)} 및 야생동물에 발생하는 숙주성이 매우 넓은

급성 전염병이다. 본 병은 일명 pseudorabies⁷⁾, mad itch⁴⁷⁾, infectious bulbar paralysis¹¹⁾ 라고도 하며 이는 오제스키병의 특징인 신경증상, 소양감 및 카비증상에서 유래된 병명이다.

돼지는 일반적으로 소양증세가 없으며,^{8) · 26)} 자돈에 감염되면 높은 폐사율을 보인다.²²⁾ 임신돈에서는 유산과 사산을 일으키며, 성돈은 회복되더라도 바이러스를 계속 배출하는 보균동물이 되며

로 본 병의 전파에 주요한 원인이 된다고 하였다.^{7 · 4 · 12 · 25 · 30 · 52)}

한편, Shope⁴⁶⁾는 오제스키병으로 폐사된 랫트의 사체를 섭취한 돼지에서 본 병이 발병되었다고 하였고, 그 후⁴⁹⁾ 랫트-돼지-소-랫트의 감염 cycle 이 본 병 전파에 중요한 역할을 한다고 주장하였다. 그리고 Gerlach와 Schweinburg²¹⁾는 본 병에 감염된 랫트에 물린 기니픽이나 랫트는 쉽게 감염될 수 있었다고 하였으며, Lamont³³⁾는 오제스키병으로 폐사된 토끼의 사체를 랫트에 섭취시키거나 피하접종하면 비교적 쉽게 감염된다는 사실을 보고하였다. 그러나, Mcferran 등³⁵⁾은 실험적으로 감염시킨 랫트의 중추신경계, 비강, 인두점막, 심장, 폐장 그리고 비강으로부터 바이러스를 분리하였으나 보균동물로서 전파에는 중요한 역할을 하지 않음을 시사한 바 있었다.

본 병의 병리조직학적 병변은 여러 동물의 중추신경계^{9 · 10 · 22 · 41)}와 호흡기계^{6 · 13 · 14 · 43)}에서 관찰되었다. 그러나 랫트에서는 실험적으로 실시한 역학적, 임상적 소견 및 바이러스분리에 관한 연구가 소수 있을뿐, 병리조직학적 소견에 관한 보고는 거의 없었으며,^{20 · 35 · 48 · 49)} 더욱이 여러 동물에서 Aujeszky's disease virus(ADV) 독주에 따라 병리조직 병변의 차이가 있음이 보고된 바 있으나 랫트에서는 미미한 실정이다. 그리고 최근 면역조직화학적 방법을 이용하여 herpes simplex virus³⁸⁾, canine adenovirus⁴⁴⁾, canine distemper virus¹⁹⁾, rabies virus⁵⁰⁾ 및 para influenza-3 virus와 respiratory syncytial virus⁵⁵⁾ 등의 항원을 검출하고 있으며, ADV도 자연발생된 소³⁴⁾와 실험적 감염돈^{3 · 42)} 및 자연발생돈³⁸⁾ 등에서 항원 증명한 바 있으나 랫트에 관해서는 이와같은 연구가 수행된 바 없었다.

본 연구는 국내에서 분리된 ADV를 실험적으로 접종부위 및 바이러스 역가를 달리하여 랫트에 감염시킨 후 임상증상과 병리조직학적 변화를 관찰하고 동시에 조직내 ADV 항원을 검출하기 위하여 peroxidase antiperoxidase(PAP) 기법으로 염색하여 관찰하였다.

재료 및 방법

1. 실험동물 및 바이러스

실험동물은 표준사육법에 준하여 사육시킨 체중이 50-55g 되는 건강한 4주령의 랫트 Sprague-Dawley (SD) strain을 100마리 공시하였다. 바이러스는 국내에서 전 등⁵⁴⁾이 경기도 남양주에서 분리한 ADV, NYJ-1-87 strain을 돼지신장세포에서 계대배양하여 $10^{3.0}$ TCID₅₀/0.2ml 및 $10^{5.0}$ TCID₅₀/0.2ml로 역가를 조정하여 사용하였다.

2. 실험계획

총 100마리의 랫트를 복강접종군과 비강접종군으로 나누고, 복강접종군은 3개군(I, II, III)으로 분류하여 제 I 군은 $10^{5.0}$ TCID₅₀/0.2ml ADV를, 제 II 군은 $10^{3.0}$ TCID₅₀/0.2ml ADV를 1.0ml, 0.5ml 및 0.1ml씩, 각각 10마리와 5마리씩 45마리를 사용하였으며, 제 III 군은 대조군으로 Eagle's minimum essential medium(EMEM)을 1.0ml씩 5마리에 접종하였다. 비강접종군은 복강접종군과 마찬가지로 3개군(IV, V, VI)으로 분류하여 동일한 역가로 동량의 바이러스를 같은 수의 랫트에 접종하였다. (Table 1)

3. 임상증상 및 병리해부학적 관찰

ADV를 실험적으로 접종한 후, 임상증상이 발견되어 폐사될 때까지 지속적으로 매일 관찰하였으며, 폐사 즉시 부검하여 육안적으로 관찰하고 회복된 랫트와 대조군의 랫트는 접종후 14일째에 도살한 후 관찰하였다.

4. 병리조직학적 관찰

폐사된 랫트와 도살한 랫트를 부검한 후, 병리조직학적 관찰을 위하여 중추신경계의 실질장기들은 Bouin고정액에 고정하고 통상방법에 따라 4 μ m로 박절하여 hematoxylin-eosin 염색을 수행한 후 광학현미경으로 관찰하였다.

5. 면역조직학적 관찰

복강접종 3개군(I, II, III)과 비강접종 3개군(IV, V, VI) 중에서 각각 가장 늦게 폐사된 랫트 1마리씩과 전두수 내과한 군과 대조군에서는 각군 1마리씩을 peroxidase anti-peroxidase(PAP)⁵⁰⁾법으로 염색하였다. PAP염색은 primary antibody로 ADV monoclonal antibody를 사용하였으며,

Table 1. Experimental design

Groups	Inoculation route	Virus titer inoculated	Vol.(ml)* of virus inoculated	No. of rat
I	I P	$10^{5.0}$ TCID ₅₀ /0.2ml	1.0	10
			0.5	10
			0.1	10
			1.0	5
II	I P	$10^{3.0}$ TCID ₅₀ /0.2ml	0.5	5
			0.1	5
			1.0	5
III (Control)**	I P	-	-	5
IV	I N	$10^{5.0}$ TCID ₅₀ /0.2ml	1.0	10
			0.5	10
			0.1	10
			1.0	5
V	I N	$10^{3.0}$ TCID ₅₀ /0.2ml	0.5	5
			0.1	10
			1.0	5
VI (Control)**	I N	-	-	5
				Total 100

I P =Intraperitoneal, I N =Intranasal

* All inoculum was adjusted into 1.0ml by addition of Eagle's medium.

** Control was inoculated with 1.0ml of Eagle's medium.

각 혈청 희석은 2% bovine albumin serum (Sigma co, VSA)이 첨가된 phosphate buffered saline (PBS, PH 7.2)을 사용하였다. 염색할 표본은 습윤한 chamber 내에서 반응시킨 후 hematoxylin으로 대비염색을 하여 광학현미경으로 관찰하였다. PAP 염색과정은 표본을 xylen으로 탈파라핀시킨 다음 H₂O₂가 0.3%가 되도록 한 methanol에 15분간 반응시킨 후 1 : 10으로 희석된 goat normal serum을 40분간 처리하였다. 이어서 1 : 100으로 희석된 ADV monoclonal antibody를 50~60분간 반응시키고, 1 : 200으로 희석된 goat anti-mouse immunoglobulin을 50분간 반응시킨 다음에 1 : 200으로 희석된 mouse PAP complex를 50분간 처리하였다. 발색을 위하여 peroxidase substrate solution에 30분간 반응하고, 대비염색하여 경검하였다.

결과 및 고찰

1. 임상증상 및 병리해부학적 소견

극강접종군과 비강접종군 공히, ADV를 접종한 후, 2일째부터 침울, 식욕부진, 간헐적인 소양감을 보이기 시작하여 3일째는 식욕절폐, 호흡곤란, 심한 양감증세 및 척추만곡(Photo 1), 후구마비, 선회운동과 같은 신경증상을 나타내고 폐사하며 중증의 경우는 5일 이내에 100% 폐사하였으며, 신경증상이 병발되지 않은 랫트들은 3~4일을 고비로 7일 이후에는 정상상태로 완전히 회복하였다. (Table 2)

극강접종군의 제 I 군에서 $10^{5.0}$ TCID₅₀/0.2ml ADV 1ml를 접종한 10마리 모두 접종 2일째부터 침울, 식욕부진, 간헐적인 소양감을 나타낸 후, 3~4일에 식욕절폐, 운동실조, 호흡곤란 및 허탈상태를 보여 모두 폐사하였으며, 이들중 1마리는 소양감이 극심하여 복측에서 배측까지 탈모증상(Photo 2)을 관찰하였고 0.5ml를 접종한 10마리와 0.1ml를 접종한 10마리는 각각 10마리, 8마리가 중증의 소견을 보인 후 3~5일에 폐사되었다. 또한, 제 II 군의 $10^{3.0}$ TCID₅₀/0.2ml ADV/ml를 접종한 5마리 랫트중 3마리가 경미한 증상을 나타낸

Table 2. Mortality of the rats experimentally infected with ADV

Groups	Inoculation route	Virus titer inoculated	Vol.(ml)* of virus inoculated	No. of rat	Days after inoculation					Mortality (%)
					1	2	3	4	5	
I	IP	$10^{5.0} \text{TCID}_{50}/0.2\text{ml}$	1.0	10	-	-	8	2	-	100
			0.5	10	-	-	6	4	-	100
			0.1	10	-	-	4	3	1	80
			1.0	5	-	-	2	-	-	40
II	IP	$10^{3.0} \text{TCID}_{50}/0.2\text{ml}$	0.5	5	-	-	2	-	-	40
			0.1	5	-	-	-	-	-	0
III (Control)**	IP	-	-	5	-	-	-	-	-	0
IV	IN	$10^{5.0} \text{TCID}_{50}/0.2\text{ml}$	1.0	10	-	-	6	4	-	100
			0.5	10	-	-	4	4	-	80
			0.1	10	-	-	4	-	-	40
V	IN	$10^{3.0} \text{TCID}_{50}/0.2\text{ml}$	1.0	5	-	-	1	-	-	20
			0.5	5	-	-	1	-	-	20
			0.1	10	-	-	-	-	-	0
VI (Control)**	IN	-	-	5	-	-	-	-	-	0
Total 100										

IP = Intraperitoneal, I.N.=Intranasal

* All inoculum was adjusted into 1.0ml by addition of Eagle's medium.

** Control was inoculated with 1.0ml of Eagle's medium.

다음 2마리가 중증의 소견을 보여 3일째에 폐사하였고, 0.5ml를 접종한 5마리의 랫트도 2마리가 이와 유사한 양상을 보여 3일째에 폐사되었으나, 0.1ml를 접종한 5마리는 별다른 임상증상없이 모두 생존하였다. (EMEM 1ml를 접종한 제III군 랫트들은 별다른 증상없이 내과하였다.)

비강접종군의 제IV군에서 $10^{5.0} \text{TCID}_{50}/0.2\text{ml}$ ADV를 1.0ml 접종한 10마리중 10마리, 0.5ml 접종한 10마리중 8마리, 0.1ml 접종한 10마리중 4마리가 복강접종군과 마찬가지로 접종 2일째부터 의기소침, 식욕감퇴, 소양감, 호흡곤란, 후구마비 및 보양창랑 등의 소견을 보이다가 접종 3~4일에 폐사하였으며, 이들중 8마리는 전지로 안면부위를 지속적으로 자극하여 안구부종 및 비출혈(Photo 3) 소견이 인정되었다. 제V군에서는 $10^{3.0} \text{TCID}_{50}/0.2\text{ml}$ ADV를 1ml와 0.5ml로 접종한 랫트들중 각각 1마리에서 제IV군과 유사한 소견을 보인 후, 3일만에 폐사하였고, 0.1ml를 접종한 랫트와 제VI군의 랫트에서는 별다른 임상증상이 관찰되지 않았다.

병리해부학적 소견에서는 중추신경계 및 복강장기에 경미한 충혈소견외 특이한 소견은 관찰되지 않았다.

오제스키병의 임상소견에 관해서, Baskerville⁵은 돼지의 실험적 감염에에서 접종 1~4일에 고열, 침울, 재채기, 식욕부진 등의 증상이 발현되어, 5~7일에는 운동실조, 경련 및 높은 폐사율을 관찰하였고, Matsuoka 등³⁰은 소의 자연발생예에서 유연, 소양감, 신경증상을 보고하였고, Hara 등²⁰은 개의 자연발생예에서 신체표면의 소양감을 극심하게 나타낸 후 폐사하는 소견을 보고하였다. 또한 Mocsari 등³⁹은 면양의 실험적 감염에에서 기침, 점액 및 장액성 비루, 호흡곤란, 경련 및 허탈 소견을, Kimman과 Oirschot²⁹은 멍크의 자연발생예에서 식욕부진, 혼수상태, 과다한 유연 및 소양감 증상을 관찰하였다. Fraser 등²⁰은 성숙랫트의 근육접종예에서 접종부의 한국성부종, 소양감 및 안면자극으로 인한 안구주위 염증을 관찰하였고, 역가 $10^{2.1} \text{TCID}_{50}/0.2\text{ml}$ 이하에서는 폐사하지 않았다고 하였으며 McFerran과 Dow³⁹에 의하

면 비강, 구강 및 피하로 접종한 결과, 소양감, 침울, 안면부의 간헐적 자극과 접종 3일에 가장 높은 폐사율을 보였고 특히 소나 개에서 보다 소양감이 경미하였다고 하였다.

본 실험예에서 일반적인 신경증상은 돼지, 소, 개, 면양, 밍크 및 랫트등에서 관찰한 소견과 거의 일치하였으나, 돼지에서 소양감이 관찰되지 않았다고 한 점은 차이가 있었으며, Fraser 등²⁰⁾과 Mcferran 과 Dow³⁵⁾의 근육접종 및 피하접종군에서도 양각증 및 안면부의 간헐적 자극 소견이 있었다는 점은 접종경로와는 관계없이 나타나는 소견으로 간주되며, 역가 $10^{2.1}$ TCID₅₀/0.2ml 이하에서는 폐사되지 않았다고 한 점은 본 실험에서 사용한 국내분리 바이러스 보다 병원성이 다소 강한 것으로 사료되었다.

병리해부학적 소견에 관하여, 소³⁴⁾, 개²⁹⁾, 면양⁹⁾ 및 랫트^{20, 35)} 등에서 관찰한 결과와 본 실험예에서 특이한 소견이 인정되지 않은 점은 일치하였다.

2. 병리조직학적 소견

복강접종군과 비강접종군의 폐사된 랫트의 병리학적 소견으로 대뇌에서는 피막하층출혈(Photo 4) 및 비화농성염증, 혈관주위원형세포침윤(Photo 5), 신경세포변성, 괴사 및 신경세포식현상(Photo 6), 신경교세포증가(Photo 7) 등이 관찰되었고, 이중에 혈관주위원형세포침윤은 총 100마리의 랫트중에서 복강으로 $10^{5.0}$ TCID₅₀/0.2ml ADV를 0.5ml와 0.1ml 접종한 랫트중 각각 3마리에서만 관찰되었다. 소뇌에서는 Purkinje's cell의 변성 및 괴사, 혈관주위원형세포침윤(Photo 8), 신경세포식현상 등이 인정되었으며, 척수막하층출혈(Photo 9)을 볼 수 있었으나 그 병변은 경미한 경향이었다. 탈모된 표피부위에서는 상피세포탈락(Photo 10), 진피의 수종(Photo 11) 및 미만성염증세포침윤(Photo 12) 등의 소견을 관찰할 수 있었다. 그 외 실질장기에서는 경미한 층출혈외에 특이한 소견은 없었다.

병리조직학적 소견에 관해서, 김 등⁵³⁾은 돼지의 실험적 감염예에서 중추신경계의 교세포증가증, 교세포결절, 신경세포식현상, 원형세포침윤 및 핵내포입체를 관찰하였고, Narita 등⁴⁰⁾은 돼지의 실험적 감염예에서 중추신경계의 병변, 편도 및

악하임파절의 괴사성 맥관염을 보고하였으며, 그 외 돼지에서 중추신경계 병변과 동반하여 폐렴 및 비염등의 소견을 관찰한 결과도 있었다.^{6, 13, 43)} Hara 등²⁰⁾은 개의 자연발생예에서 중추신경계의 병변을, Matsuoka 등³⁴⁾과 Mocsari 등⁴⁸⁾은 각각 소와 면양에서 중추신경계의 병변 소견을 보고하였다. Fraser 등²⁰⁾은 랫트의 실험적 감염예에서 고환염, 집중국소의 염증반응을 관찰하였고, Mcferran 과 Dow³⁵⁾는 실험적 감염랫트의 전반적인 예에서 모세혈관종장을 동반한 출혈, 신경세포 변성 및 괴사와 신경절세포의 핵내포입체를 보고하였으며, 혈관주위원형세포침윤은 351마리중 28마리에서 관찰되었다고 하였다.

본 실험예에서 관찰된 중추신경계의 병변은 거의 일치하였으나 돼지 및 개에서 보다 그 병변이 경미하였다. 특히, 혈관주위원형세포침윤 소견의 출현빈도에 있어서 Mcferran과 Dow³⁵⁾과 성숙랫트의 실험예에서 관찰한 결과인 351마리중 28마리에서 관찰되었다는 점은 본 실험에서 사용된 4주령 랫트에서 관찰한 출혈빈도와 거의 일치하였다. 이는 본 병이 랫트의 연령과는 관계없이 대뇌에 혈관주위원형세포침윤 소견이 드물게 출현하는 것으로 사료되며, 돼지에서 괴사성 맥관염 및 폐렴 등의 소견이 관찰된 점과 랫트에서 고환염의 소견과는 차이가 있었는데 이는 품종과 바이러스균주의 차이에서 기인된 것으로 여겨진다. 그리고 돼지 및 개에서 보다 병변이 경미한 점은 이들 동물보다 랫트는 본 질병에 강한 저항성이 있는 것으로 사료된다.

3. 면역조직화학적 소견

복강접종군과 비강접종군의 각 군당 1마리를 PAP법으로 염색하여 관찰한 바, 복강접종군의 제 I 군과 제 II 군은 신장, 비장(Photo 13), 방광(Photo 14)에서 양성반응세포가 관찰되었으며, 비강접종군의 제 IV 군은 신장, 비장에서, 제 V 군은 폐장(Photo 15), 신장 및 비장에서 양성반응세포를 인정할 수 있었으나, 각 접종군의 중추신경계와 대조군에서는 관찰되지 않았다.

Matsuoka 등³⁴⁾은 소의 자연발생예에서 PAP법을 이용하여 대뇌, 연수, 척추신경세포와 신경교세포의 핵과 세포질내에서 항원을 검출하였으나 소뇌 및 뇌교에서는 검출하지 못하였고, Onno

등⁴²⁾은 돼지의 실험적 감염예에서 비강상피세포의 핵, 세포질에서 항원 검출을 보고하였으며, Ducatelle 등⁴⁸⁾은 돼지자연발생예에서 대뇌, 소뇌, 편도, 간장, 폐장, 비장, 신장, 타액선, 부신, 췌장 등의 피사병소 변연부위에서 주로 양성반응세포를 관찰한 바 있다. 본 실험예에서는 중추신경계에서는 양성반응세포를 관찰할 수 없었고, 신장, 비장, 방광 및 폐장의 피막 및 중격결합조직내에서 양성반응세포가 관찰되었고, 이들 세포의 세포질내에서만 관찰할 수 있었으며, 어떤 종류의 세포인지는 앞으로 전자현미경으로 연구하여야 할 것으로 사료된다.

결 론

국내분리 오제스키병 바이러스 NYJ-1-87 strain 을 실험적으로 4주령된 랫트에 복강과 비강으로 접종한 후 임상소견, 병리해부학적 소견 및 병리조직학적 소견을 관찰하고 오제스키병 바이러스 항원 검출을 위하여 면역조직화학적 염색을 수행한 바 다음과 같은 결론을 얻었다.

1. 임상증상 및 병리해부학적 소견으로는, 접종 2일째부터 침울, 식욕부진, 소양감, 안면부종, 호흡곤란, 후구마비 및 선회운동을 나타낸 다음, 접종 3~5일째에 폐사하였다. 병리해부학적 소견으로는 중추신경계 및 복강장기의 경미한 충출혈외 특이한 소견은 없었다.

2. 병리조직학적 소견으로는, 중추신경계의 신경세포변성 및 괴사, 비화농성염증, 교세포증가증, 혈관주위원형세포침윤을 관찰하였으나 기타 장기에서는 특이 소견이 발견되지 않았다.

3. Peroxidase anti-peroxidase(PAP)법을 이용한 면역조직화학적 염색에서는, 랫트의 신장, 비장, 방광 및 폐 등의 장기에서 양성반응세포를 관찰하였다.

Legends for Photos

Photo 1. The rat intraperitoneally infected with Aujeszky's disease virus(ADV) shows pruritus of abdominal part and curvature of the spine

on the 3rd day post inoculation.

Photo 2. The rat intraperitoneally infected with ADV shows alopecia from the ventral part to the dorsal part of body on the 3rd day post inoculation.

Photo 3. The rat intraperitoneally infected with ADV shows fascial edema caused by irritation with forelegs on the 3rd day post inoculation.

Photo 4. Congestion and hemorrhage are observed beneath the menix in the cerebrum. Hematoxylin and Eosin(H&E)×100.

Photo 5. Perivascular cuffing accompanied with lymphocytes is observed in the cerebrum. H&E×400

Photo 6. Neuronophagia is observed in the cerebrum. H&E×400

Photo 7. Glial nodule is observed in the cerebrum. H&E×100

Photo 8. Perivascular cuffing is observed in the cerebellum. H&E×200

Photo 9. Congestion and hemorrhage are observed beneath the spinal menix. H&E×100.

Photo 10. Desquamation of the epidermis is observed in the skin. H&E×100.

Photo 11. Edema of dermis is observed in the skin. H&E×100.

Photo 12. Diffuse inflammatory cell infiltration is observed in the dermis of skin. H&E×100.

Photo 13. By peroxidase anti-peroxidase(PAP) method, the positive cells indicated by arrows are seen in the spleen. H&E×100.

Photo 14. By PAP method, the positive cells indicated by arrows are seen in the urinary bladder. H&E×100.




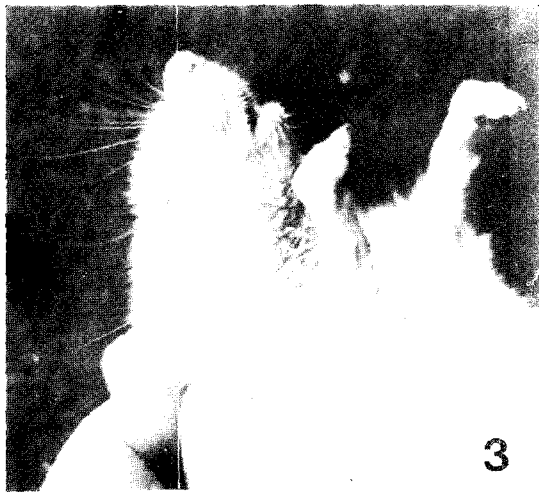

Photo 15. By PAP method, the positive cells are seen in the lung. H&E×100.

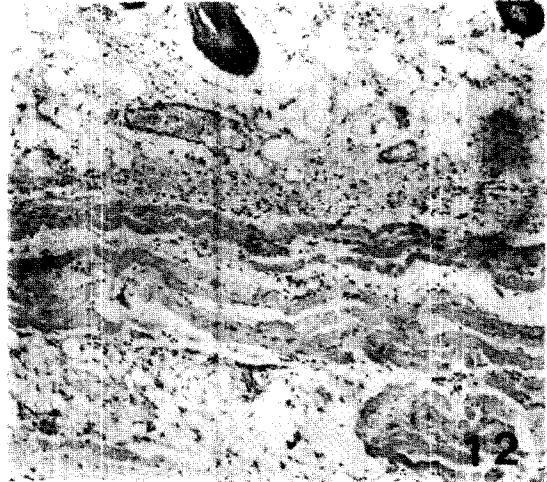
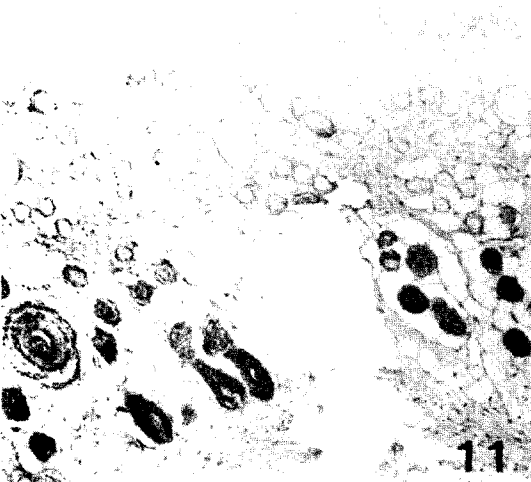
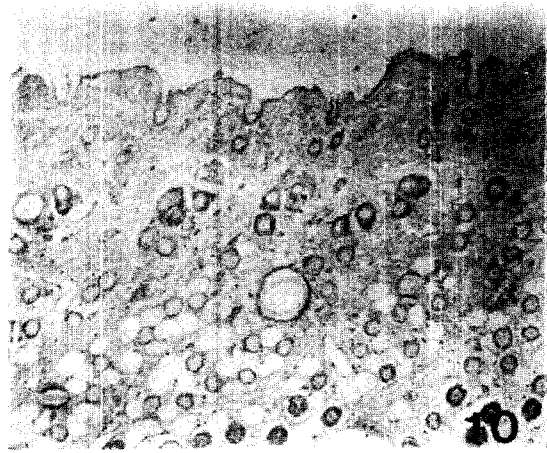
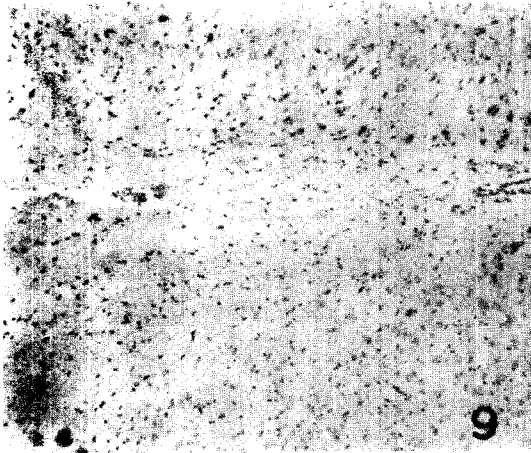
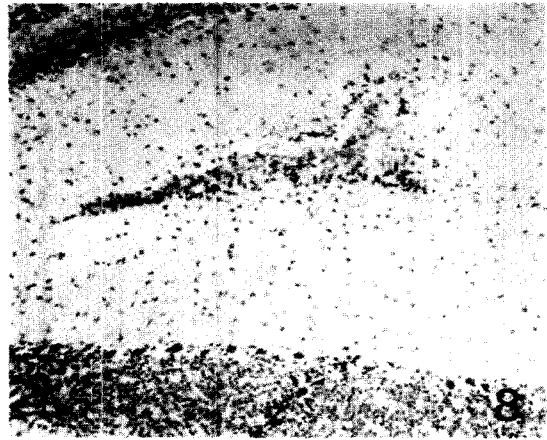
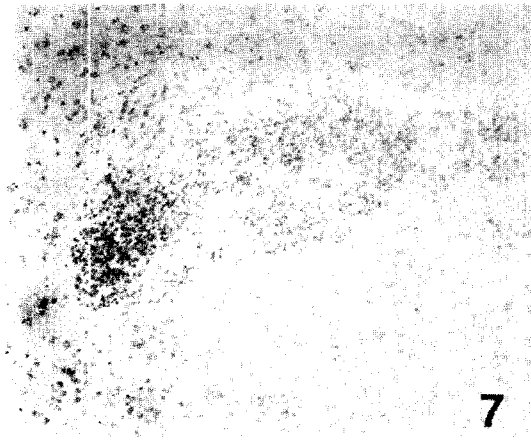
참고문헌


1. Aujeszky, A. 1902 : Ueber eine neue Infectionskrankheit bei Haustieren. Zentbl. Bakt. Parasitkde Abt. I. Orig. 32 : 353-357.
2. Allan, G.M., M.S. McNulty, R.H. Mccracken and J.B. Mcferran. 1984 : Rapid diagnosis of Aujeszky's disease in pigs by immunofluorescence. Res. Vet. Sci. 36 : 235-239.
3. Allan, G.M., M.S. McNulty, D. Todd and J.B. Mcferran. 1985 : The rapid detection of Aujeszky's disease virus in pigs by direct immunoperoxidase labelling. Vet. Micro. 10 : 481-486.
4. Baskerville, A. 1981 : Aujeszky's disease: recent advances and current problems. Nz. Vet. J. 29 : 183-185.
5. Baskerville, A. 1972 : The influence of dose of virus on the clinical signs in experimental Aujeszky's disease in pigs. Br. Vet. J. 128 : 394-401.
6. Baskerville, A., R.M. Mccracken and J.B. Mcferran. 1971 : The histopatology of experimental rhinitis in pigs produced by a strain of Aujeszky's disease virus. Res. Vet. Sci. 12 : 323-326.
7. Baskerville, A., J.B. Mcferran and C. Dow. 1973 : Aujeszky's disease in pigs. Vet. Bulletin. 43 : 465-479.
8. Becker, C.H. 1964 : Zur Bedeutung der Lunge fur die pathologische anatomiscine Diagnose der Aujeszky'schen Krankheit in des Schweines. Mh. Vet. Med. 19 : 5-11.
9. Bergmann, V. and C.H. Becker. 1967 : Untersuchungen zur Pathomorphologie und Pathogenese der Aujeszky'schen Krankheit. Pathologia Vet. 4 : 493-512.
10. Bran, L., J. Suhaci and R. Ursache. 1968 : Experimental production of Aujeszky's disease by nasal instillation of culture virus. Archiva Vet. 5 : 83-97.
11. Burggraaf, A. and L.F.D.E. Lourens. 1932. : Infectieuse bulbaairparalyse (zeikte van Aujeszky). Tijdschr. Diergeneesk. 59 : 981-1002.
12. Clark, R.K., D.A. Jessup and D.W. Hird, et al. 1983 : Serological survey of California wild dogs for antibodies against selected zoonotic disease agents. J. Am. Vet. Assoc. 183 : 1248-1251.
13. Corner, A.H. 1965 : Pathology of experimental Aujeszky's disease in piglets Res. Vet. Sci. 6 : 337-343.
14. Csontos, L. and A. Szeke. 1966 : Gross and microscopic lesions in the nasopharynx of pigs with Aujeszky's disease. Acta Vet. Hung. 16 : 175-185 and 1 plate.
15. Donalson, A.I., R.C. Wardley, S. Martin and N.P. Ferris. 1983 : Experimental Aujeszky's disease in pig: Excretion, survival and transmission of the virus. Vet. Rec. 19 : 490-494.
16. Dow, C. and J.B. Mcferran. 1962 : The pathology of Aujeszky's disease in cattle. J. Comp. Pathol. 72 : 337.
17. Dow, C. and J.B. Mcferran. 1962 : The neuropathology of Aujeszky's disease in the pig. Res. Vet. Sci. 3 : 436-442.
18. Ducatelle, R., W. Coussement and J. Hoorens. 1982 : Immunoperoxidase study of Aujeszky's disease in pig. Res. Vet. Sci. 32 : 294-302.
19. Ducatelle, R., W. Coussement and J. Hoorens. 1980 : Demonstration of canine distemper viral antigen in paraffin sections, using and unlabelled antibody-enzyme method. Am. J. Vet. Res. 41 (11) : 1860-1862.
20. Fraser, G., G. Sakkubai and P. Ramachandran. 1969 : Studies on the virus of Aujeszky's disease I. : Pathogenicity for rats and mice. Comp. Pathol. 79 : 435-444.
21. Gerlach, F. and F.G. Schweinburg. 1937 : Experimentelle Untersuchungen uber die Aujeszky'sche Krankheit(Pseudowut). Z. Infektkrank. Haust. 50 : 86-128.
22. Gordon, W.A.M. and D. Luke. 1955 : An outbreak of Aujeszky's disease in swine with heavy mortality in piglets, illness in sows, and deaths in utero. Vet. Rec. 67 : 591-597.
23. Gustafson, D.P. 1986 : Pseudorabies, In Disease of Swine. Iowa state Univ. Pre., USA. 6th ed. 6th ed. : 274-289.
24. Hara, M., T. Schimizu, M. Fukuyama, Y. Nom-

- ura, K. Shirota, Y. Une, A. Hirota, K. Yago, H. Yamada and M. Ishihara, 1987 : A natural case of Aujeszky's disease in the dog in Japna. *Jpn. J. Vet. Sci.* 49(4) : 645-649.
25. Hoblet, K.H., G.Y. Miller and N.G. Barffer, 1987 : Economic assesment of a pseudorabies epizootic, breeding herd removal / reputation, and downtime in a commercial swine herd. *J. Am. Vet. Med. Assoc.* 190(4) : 405-409.
26. Hurst, E.W. 1933 : Studies on pseudorabies(infectious bulbar paralysis, mad itch) I. Histology of the disease with a note on symptomatology. *J. Exp. Med.* 58 : 415-433.
27. Hurst, E.W. 1934 : Studies on pseudorabies(infectious bulbar paralysis, mad itch) II. Routes of infection in the rabbit, with remarks on the relation of the virus to other viruses affecting the nervous system. *J. Exp. Med.* 59 : 729-749.
28. Jakubik, J. 1977 : Comparative susceptibility of rabbits, rats, mice and pig to infection with Aujeszky's disease virus(ADV) in the development of an efficacy test for ADV vaccines. *Zbl. Vet. Med. B.* 24 : 765-766.
29. Kimman, T.G. and J.T. Van oirschot, 1986 : Pathology of Aujeszky's disease in mink. *Vet. Pathol.* 23 : 303-309.
30. Kluge, J.P. and C.J. Mare, 1974 : Swine pseudorabies: Abortior, clinical disease, and lesions in pregnant gilts infected with pseudorabies virus (Aujeszky's disease). *Am. J. Vet. Res.* 35 : 911-915.
31. Kojnok, J. 1962 : The role of pigs in the spreading of Aujeszky's disease among cattle and sheep. *Acta Vet. Hung.* 12 : 53-58.
32. Kouwenhoven, B., F.G. Davelaar, A.G. Burger and J. Van Walsum, 1973 : A case of Aujeszky's disease virus infection in young chicks. *Vet. Quarierly.* 4(4) : 145-154.
33. lamont, H.G. 1947 : Observations on Aujeszky's disease in Northern Ireland. *Vet. Rec.* 59 : 1-3.
34. Matsuoka, T., Y. Iijima, K. Sakurai, T. Kuruhara, Y. Kounosu, K. Tamiya, M. Oki, M. Haritani and T. Imada, 1987 : Outbreak of Aujeszky's disease in cattle in Japan. *Jpn. J. Vet. Sci.* 49(3) : 507-510.
35. Mcferran, J.B. and C. Dow, 1970 : Experimental Aujeszky's disease(pseudorabies) in rats. *Brit. Vet. J.* 126(4) : 173-179.
36. Mcferran, J.B. and C. Dow, 1964 : The distribution of the virus of Aujeszky's disease in experimentally infected sheep. *Res. Vet. Sci.* 5 : 143.
37. Mckercher, D.G., J. Saito, M.S. Wada and O.C. Straub, 1958 : Current status of the newer virus disease of cattle. *Proc. U.S. Livestock san. A.* 62nd : 136-158.
38. Merkel, K.H. and M. Zimmer, 1982 : The immunoperoxidase method for rapid diagnosis of herpes simplex encephalitis(HSE) using touch preparations. *Am. J. Clin. Pathol.* 77 : 605-615.
39. Mocsari, E., C.S. Toth, E. Saghy and R. Gravits, 1987 : Aujeszky's disease of sheep: Experimental studies on the excretion and horizontal transmission of the virus. *Vet. Micro.* 13 : 353-401.
40. Narita, M., M. Haritani and M. Moriwaki, 1984 : Necrotizing vascularities in piglets infected orally with the virus of Aujeszky's disease. *Jpn. J. Vet. Sci.* 46(1) : 119-122.
41. Olander, H.J., J.R. Saundersl, D.P. Gustafson and R.K. Jones, 1966 : Pathologic findings in swine affected with a virulent strain of Aujeszky's virus. *Patholgia. Vet.* 3 : 64-82.
42. Onno, M., A. Jestin and C. Nicolas, 1988 : Rapid diagnosis of Aujeszky's disease in fattened pigs by direct immunoperoxidase labelling in nasal cells. *Vet. Med. Res.* 59 : 152-156.
43. Rajcani, J. and A. Sabo, 1969 : Histologische und immunohistologische Studien zur pathogenese der Aujeszky'schen Krankheit beim Ferkel. *Zentbl. Vet. Med.* 16B : 541-552.
44. Rakich, P.M., K.W. Prasse, P.D. Lukert and L.M. Cornelius, 1986 : Immunohistochemical detection of canine adenovirus in paraffin sections of liver. *Vet. Pathol.* 23 : 478-484.
45. Robert, B.M. and S.J. Han, 1985 : Prenatal and

- preweaning deaths caused by pseudorabies virus and porcine parvovirus in a swine herd. J. Am. Vet. Med. Assoc. 187(5) : 481.
46. Sabo, A., J. Rajcani, J. Raus and E. Karelova. 1967 : Investigation of the pathogenesis of Aujeszky's disease of the cat. Arch. Ges. Virusforsch. 25 : 288-298.
47. Shope, R.E. 1931 : An experimental study of mad itch with especial reference to its relationship to pseudorabies. J. Exp. Med. 54 : 233-248.
48. Shope, R.E. 1935 : Experiments on the epidemiology of pseudorabies I. Mode of transmission of the disease in swine and their possible role in its spread to cattle. J. Exp. Med. 62 : 85-99.
49. Shope, R.E. 1935 : Experiments on the epidemiology of pseudorabies II. Prevalence of the disease among Middle-Western swine and the possible role of rats in herd-to-herd infections. J. Exp. Med. 62 : 101-117.
50. Taylor, C.R., R.H. Rhodes, A.E. Sherrod and B. Falini. 1986 : Immunomicroscopy: A Diagnostic Tool for the Surgical Pathologist, W.B. Saunders Company, USA. 43 : 69.
51. Thowly, D.G., J.C. Wright and R.F. Solorzano. 1980 : Epidemiologic monitoring following an episode of pseudorabies involving swine, sheep and cattle. J. Am. Vet. Med. Assoc. 176 : 1001-1003.
52. Thiry, E., J. Dubuisson and P.P. Pastoret. 1986 : Pathogenesis, latency and reactivation of infectious by herpesviruses. Rev. Sci. Tech. Off. Epiz. 5(4) : 809-819.
53. 김순복, 박수등, G. Witmann and V. Olinger. 1986 : 가성광견병에 관한 병리학적 연구. I. 인공 감염돈의 병리학적 소견. 대한수의사회지. pp.294-297.
54. 전부형, 조성환, 안수환, 박성극, 하용공. 1988 : 이환자돈으로부터 오제스키병 바이러스 분리와 생물학적 성상. 대한수의사회지. 24(3) : 163-171.
55. 진영화, 황의경, 정운익, 박봉균, 권영방. 1988 : 호소면역법을 이용한 소 parainfluenza-3 바이러스와 소 respiratory syncytial virus 검출에 관한 연구. 농시논문집(가축위생편). 30(3) : 29-35.








13



14



15