

# 지상진료실

파노라마 방사선사진을 이용한  
condyle hyperplasia

전남대학교 치과대학 치과방사선학교실  
강 병 철

파노라마 방사선 사진에서 condyle hyperplasia를 쉽게 진단 할 수 있는데 다음의 특징을 참고하면 된다(참고적으로 reverse Townes view도 게재하였다).

1. 이환 부위의 condyle head가 크다.
2. mandibular body도 크다.
3. 하악지의 길이가 길다.
4. condylar head의 mar-

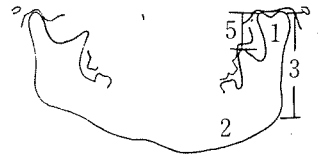
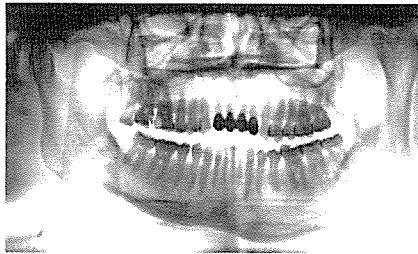
row space가 넓다.

5. coronoid process와 top of condyle head간의 거리가 정상인 경우보다 멀다.

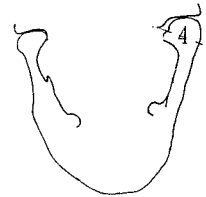
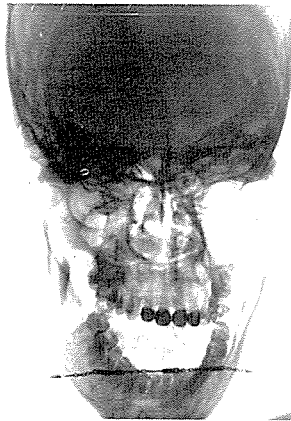
6. 대개 하악의 중심이 편측으로 이동되어 있다.

7. 대개 편측성으로 나타나며, 하악전돌증이나 반대교합이다.

8. 성인이 되어 골성장이 끝난 후에도 하악과두가 계속적으로 성장하는 경향이 있다.



<파노라마 방사선사진>



<reverse Townes view>