

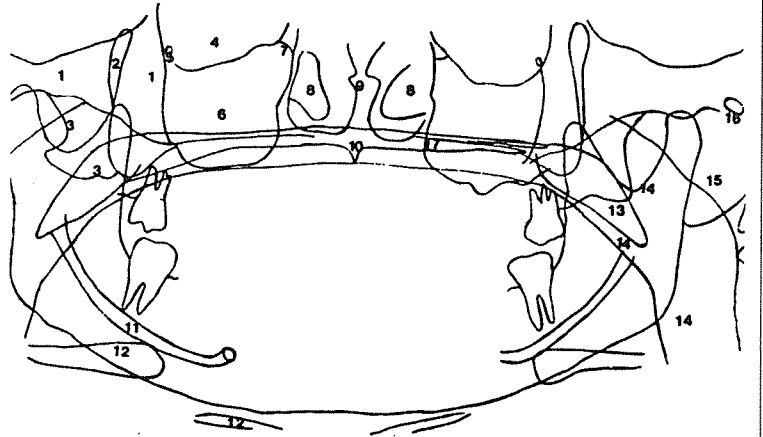
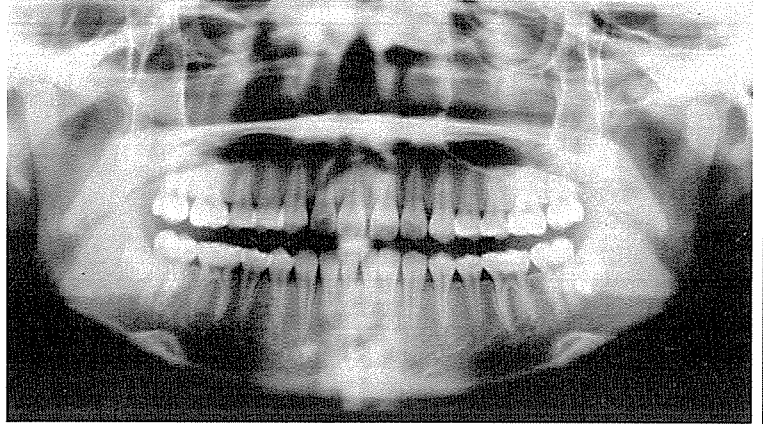
# 지상진료실

파노라마 X-선 사진의  
정상해부학적 구조물의 판독

전남대학교 치과대학 치과방사선학교실  
강 병 철

파노라마 X-선의 사진은 상하악을 동시에 촬영하여 전악구내 X-선사진보다 시간이 절약되고 피폭량도 적으며 또한 개구불능인 환자에게도 이용될 수 있다. 그러나 상의

확대와 변형이 크다는 단점이 있다. 하지만 정상해부학적 구조물의 상을 잘 알고 있다면 우리가 일반적으로 생각하는 것보다 훨씬 많은 여러 정보를 얻을 수 있다.



1. zygoma, zygomatic arch
2. pterygomaxillary fissure
3. pterygoid plate
4. orbit
5. infraorbital foramen
6. maxillary sinus
7. ethmoidmaxillary plate
8. inferior turbinate
9. nasal septum
10. anterior nasal spine
11. mandibular canal
12. hyoid bone
13. soft palate
14. air way (nasopharynx, oropharynx)
15. ear lobe
16. external auditory meatus
17. hard palate