


## II. 치주 농양의 처치

연세대학교 치과대학 치주과학교실

부교수 채 중 규



치주 농양은 치주낭의 치은 벽안에 농이 국소적으로 축적된 것이며 급성 또는 만성으로 나타날 수 있으며 대부분의 경우 부종이나 염증 때문에 치주낭의 입구가 좁아져서 염증성 삼출액의 배출이 차단되어 발생하며 이렇게 됨으로써 치주낭과 주위조직에 화농성 삼출액이 축적되며 압력이 증가하여 삼출액을 방출시키기 위하여 주위골의 파괴를 초래하게 된다. 주위골이 관통된 다음에는 농양이 연조직으로 확장되어서 부종이 나타난다.

급성 치주 농양의 현저한 특성은 급속한 골 파괴이며 하루 또는 이틀내에 광범위한 치조골 흡수가 방사선 사진에 나타난다. 또한 치아 지지조직을 급속히 파괴시켜 결과적으로 치주낭이 깊어지게 되며 끝내 낭이 치근단까지 확장되는 경우도 많다.

급성 치주 농양의 경우 급속하고도 광범위한 조직파괴에도 불구하고 일반적으로 예후가 좋으며 치료 후 새로운 치주인대와 골에 의한 치아 지지조직의 재생이 일어난다. 급성 치주 농양의 증상은 동통과 부종이며 임상적 증상이 유사하기 때문에 치주농양과 급성 치수염이 수반되는 농양을 감별진단할 필요가 있다.

이들을 감별진단 하기 위해서는 치수의 상태 (치수의 생활력 여부를 알아보기 위해 electric pulp test를 하거나 ice test을 이용하여, 치수의 상태가 vital 한지 nonvital한지를 검사한다.) 통증의 정도, 통증의 범위, 농루의 위치 등을 검사하고 치주낭내에 gutta percha나 silver cone을 삽입후 X-ray를 촬영하여 감별

진단 할 수도 있다. 치주낭의 기저부가 치근단에 미치지 못하는 경우에는 치주조직으로부터 발생한 것이라고 추정할 수 있고, radiopaque point가 치근단까지 닿아있는 경우에는 치주질환과 치수질환이 동반된 것으로 추정할 수 있다.

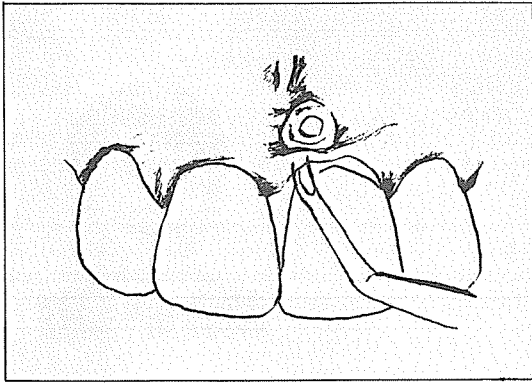
감별진단으로 치수에 의한 농양으로 판단되면 근관치료를 먼저 해주고 상태를 관찰한다.

### 1. 급성 치주 농양의 처치

급성 치주 농양의 치료는 동통을 완화시켜주고, 감염의 확산을 조절하고 배농을 시켜주기 위해서 하며 진단을 한 후 환자의 전신상태를 평가하고 체온을 측정한다. 배농은 치주낭을 통해서 할 수도 있고 또는 외부쪽의 절개로 이루어 지는데 절개 후에는 치은수축 또는 치은 퇴축을 야기시킬 수도 있으므로 치주낭을 통한 배농이 더 바람직하다.

#### ① 치주낭을 통한 배농

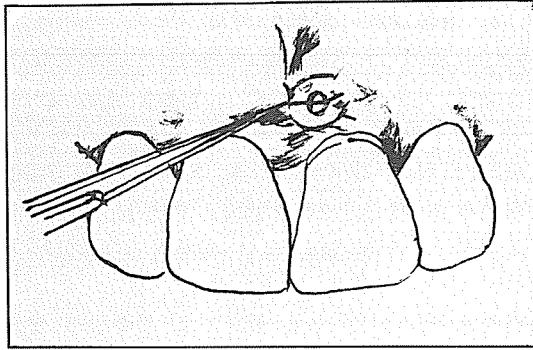
국소마취후에 치주낭내를 조심스럽게 periodontal probe로 탐침하고 나서 curet을 사용하여 육아조직과 탈락물을 제거하여 배농시키며 치주낭을 통해 쉽게 배농이 되지 않거나 치은 외부에 농루의 point가 발견되면 외부쪽에서 절개를 해준다(그림 1).



<그림 1>

② 외부절개에 의한 배농

농양부위를 국소마취후 antiseptic solution 으로 닦아내고 파동성 부위(fluctuant area)를 찾아서 Bard-parker No. 15 blade로 가장 파동성이 큰 부위에 수평절개를 해준다. 만약 설측에 부종이 있는 경우는 부종의 바로 직하방에서 시작하여 치은변연까지 연장된 절개선을 긋는다(그림 2)

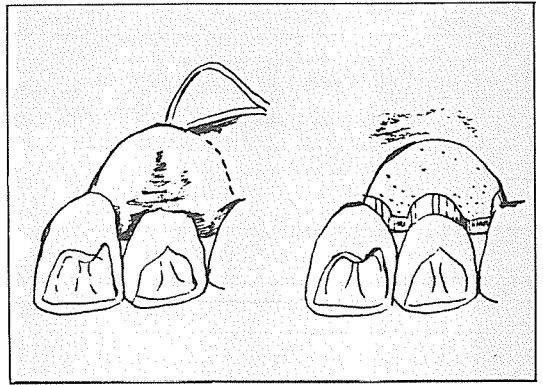


<그림 2>

혈액과 농을 배출시킨 후, 따뜻한 생리적 식염수로 세척하고 배농을 용이하게 해주기 위해 절개선을 부드럽게 연장시킨다.

만일 치아가 돌출(extrusion)되어 대합치와 맞닿으면 이를 피하기 위해 치아를 약간 삭제시켜 준다.

전신적인 합병증이 없는 환자에게는 식염수와 양치제를 이용하여 양치하게 하고 체온이 높거나 전신적인 합병증이 있는 환자에게는 양치와 더불어 전신적으로 항생제를 처방해 준다.



<그림 3>

다.

환자에게 과로하지 않게하고 수분을 많이 섭취하고 휴식을 취하도록 권한다.

다음날 내원시 일반적으로 부종이 현저히 가라 앉으나 만일 급성증상이 여전히 남아있으면 환자에게 전날과 같은 주의를 다시하고 다음날 내원하게 한다. 그리하여 증상이 없어지면, 그 부위의 병소는 만성적 치주농양의 보편적인 치료를 할 수 있다. 증상이 없어 지더라도 계속적인 치료를 받지 않으면 다시 급성화하는 경우도 있으므로 환자에게 주지시켜 계속적인 치료를 받도록 권해 주어야 한다.

2. 만성 치주 농양의 치료

① 치은 절제술에 의한 치료

국소마취후 농양부위를 탐침하여 치료할 부위를 결정한 후 Pocket marker로 치주낭 저부를 출혈점으로 표시한다.

이능 연상 치석을 제거한 후 출혈점 2mm하방에서 periodontal knife를 이용하여 semilunar incision을 한 후 치은조직을 제거한다. 치근에 남아있는 육아조직과 치석을 제거하고 치근을 활택시켜준다(그림 3).

생리 식염수로 세척후 지혈을 시키고 periodontal pack을 붙여준다.

1주일 후 재 내원시켜 pack을 제거하고 시술부위를 관찰한 후 pack을 한번 다시 붙여 주거나 부드러운 치솔을 이용한 치태조절방식을 시술부위가 완전히 치유될 때까지 시행하게 가르쳐 준다.

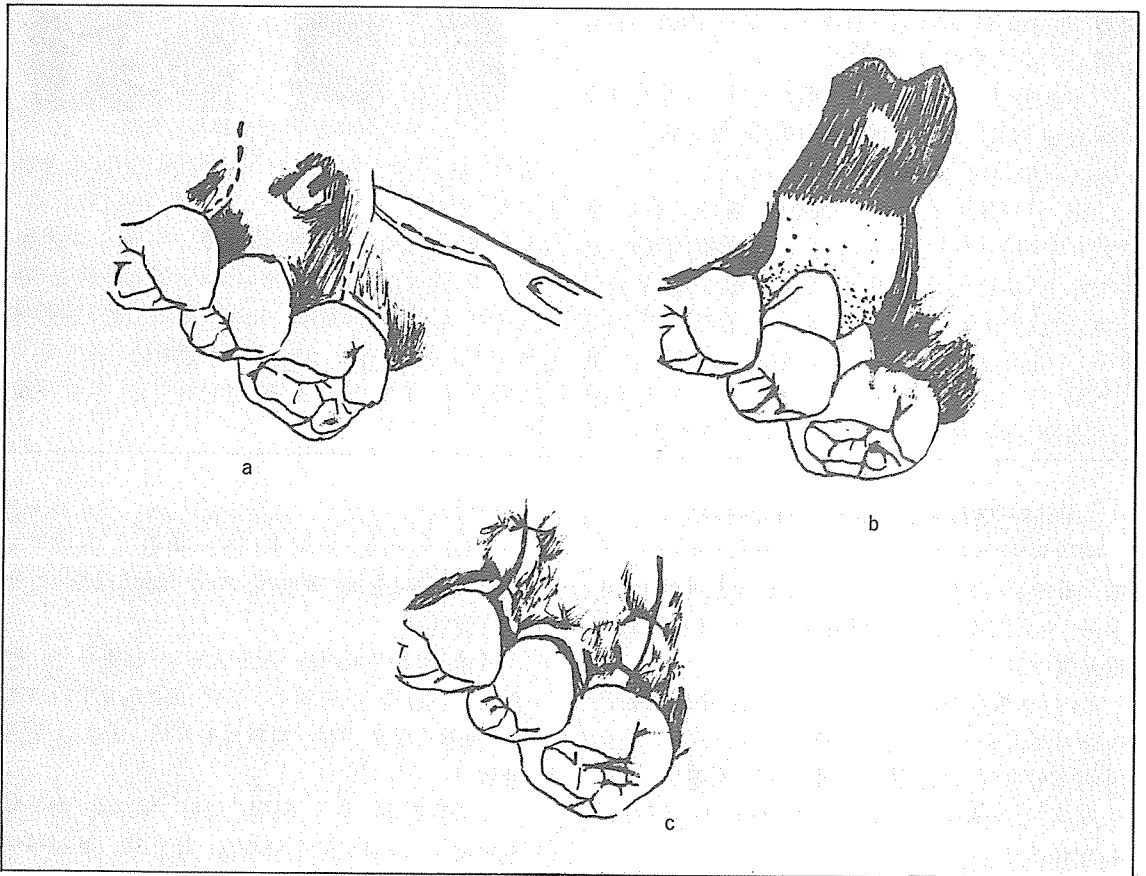
② 치은박리 소파수술에 의한 치료

대부분의 만성 치주농양은 깊은 치주낭을 가진 진행성 치주염이 환자의 전신적인 상태가 나빠져서 치주농양을 일으키는 경우가 많으므로 농양 치료시 치주염을 같이 치료하기 위해서 치주낭을 제거 또는 감소시켜 주기위해 시행하는 치은박리 소파술로서 치료할 수 있다. probe로 탐침시 한 두치아에만 국한해서 치주농양이 있는 경우에는 탐침과 농루를 통한 탐침을 하여 농양의 화농성 병소가 협측에 위치하는지, 설측에 위치하는 지를 결정한 후 협측에서 치료를 하는 것이 기구도달과 시야확보가 용이하므로 만약 농양이 설측에 아주 근접해 있지 않으면 협측에서 치료를 하는 것이 좋다. 위치가 결정되면 국소마취 후 치은 연상 치석을 제거하고 치은변연에서 mucobuccal fold까

지 2개의 수직절개를 하여 판막을 용이하게 젖힐 수 있도록 해준다.

periosteal elevator로 치조골막까지 포함시킨 full thickness flap으로 판막을 박리시키면 치은 변연부의 육아조직 치근면 상의 치석, 출혈이 되는 골표면, 농루주위의 화농성 염증조직등을 볼 수 있으며 curet으로 육아조직과 모든 침착물을 제거해 주고 치근을 활택시킨다. 생리적 식염수로 세척 후 생리 식염수에 적신 거어즈로 3~5분간 손가락으로 판막을 지긋이 압박하여 지혈과 조직접합을 시킨후 봉합을 하고 pack을 붙여준다.

일주일 후에 pack과 봉합사를 제거하고 시술부위의 상태에 따라 pack을 한번 더 붙여 주기도 하고 또는 완전 치유가 일어날 때까지 부드러운 치솔로 치태조절방법을 교육시킨다 (그림 4).



<그림 4>