

免疫黃金 標識法을 이용한 요꼬가와吸蟲의 組織內 抗原性 부위에 관한 연구

高麗大學校 醫科大學 寄生蟲學教室 및 熱帶風土病研究所, 翰林大學校 生物學科*

安 燮·林 漢 鍾·金 洙 鎮*

요 약 : 요꼬가와흡충에 감염된 숙주에서 抗體생성을 유도하는 물질의 총체 내에 분포하고 있는 부위를 확인하기 위하여 대조군의 실험동물 IgG와 요꼬가와흡충에 감염된 실험고양이의 특이항체 IgG를 요꼬가와흡충 成蟲組織에 반응시키고 免疫黃金標識法을 이용하여 전자현미경으로 관찰하여 다음과 같은 결과를 얻었다.

대조군의 IgG를 반응시킨 조직항원에는 황금입자의 표지가 관찰되지 않았으나 표피층은 표피세포들의 원형질돌기들이 표피합포체를 구성하고 있었으며 基底層은 분명하게 구별되고 筋肉層도 잘 발달되어 있었다. 卵黃細胞는 크기가 다양한 分泌顆粒들을 포함하고 있었으며 조면소포체가 특히 발달되어 있었다. 盲管의 膜構造物은 잘 발달되었으며 장상피 합포체도 잘 발달되어 있었다. 저경낭에는 정자가 전자밀도가 높은 두부와 미세소관이 잘 발달한 미부로 구성되어 있었으며, 배설낭은 배설낭 상피에 막구조물이 관찰되었고 총란은 전자밀도가 높은 난각이 관찰되었다. 요꼬가와흡충에 감염된 실험동물의 IgG를 반응시킨 조직항원의 표피층에는 표피합포체와 표피세포의 細胞質에 황금입자가 높은 밀도로 표지되어 강한 항원성을 나타내었다. 그리고 卵黃細胞의 分泌顆粒과 盲管 膜構造物과 盲管 內腔에도 황금입자가 높은 밀도로 관찰되어 항원성이 강한 것으로 생각되었다. 저경낭의 정자와 배설낭의 막구조물에는 적은 수의 황금입자가 표지되어 항원성이 미약한 것으로 생각되었으나, 자궁의 총란 난각에는 황금입자가 다소 표지되어 항원성물질이 존재하는 것으로 생각되었다.

이상의 결과로 요꼬가와흡충에 감염된 실험 고양이는 요꼬가와흡충의 표피합포체와 표피세포에서 생성된 물질과 卵黃細胞에서 생성된 물질에 의하여 免疫抗體가 형성되며 일부는 盲管 內容物에 의하여 免疫抗體가 유도되는 것으로 생각되었다.

Key words: *Metagonimus yokogawai*, antigenic localization, immunogoldlabeling, ultrastructure, cat

緒 論

흡충류의 피낭유충에 감염된 숙주에서 免疫抗體가 검출된다는 사실은 폐흡충과 간흡충 등에서 이미 많은 연구 보고가 있었다(Yokogawa *et al.*, 1962; Yogore *et al.*, 1965; Sawada *et al.*, 1964; Sun and Gibson, 1969).

成 등(1988)과 朱 등(1990)은 免疫黃金標識法을 이용하여 간흡충의 조직항원성을 보고한 바 있다. 成 등(1988)은 간흡충의 경우 감염된 숙주의 免疫抗體와 반응하여 항원성을 나타내는 총체의 부위는 盲管의 내용물과 盲管上皮 그리고 총체의 체액성 물질에 주로 분포한다고 하였다. 따라서 간흡충에 감염되었을 때 간흡충이 배설한 맹관 내용물과 간흡충의 조직분비물은 간흡충의 기생부위인 膽道를 통하여 배설되어 특정 물질이 숙주에 흡수되면 숙주의 면역계 세포에 인식되어

숙주가 免疫抗體를 형성하게 되는 것으로 보고하였다.

권 등(1991)은 폐흡충의 유약성충 조직항원에 폐흡충에 감염된 실험 개의 IgG(면역항체)를 반응시킨 결과 폐흡충 표피합포체와 표피세포의 세포질에 그리고 분비과립들에서 강한 免疫反應이 나타난다고 하였다. 폐흡충의 경우 총체에서 표피로 분비되는 물질이 宿主의 조직세포들에 의하여 흡수 혹은 숙주의 면역계세포와 접촉하여 抗體형성을 유도하는 것으로 보고하였다.

간흡충과 폐흡충은 기생부위가 서로 상이하여 이들의 분비물질 혹은 체액성물질들이 숙주의 免疫系를 자극하는 경로가 상이할 뿐만 아니라 총체의 抗原性部位 역시 상이한 것으로 이미 보고되었다(Cho *et al.*, 1976; Sujiyama *et al.*, 1987; Joo *et al.*, 1989).

Ohnishi(1987)는 요꼬가와吸蟲(*Metagonimus yokogawai*)의 피낭유충에 감염된 새암귀의 장상피에서 호산구의 증가가 나타나며 요꼬가와吸蟲에 의하여 숙주 체내에서 免疫反應이 유발되는 것으로 보고한 바 있

다. 그러나 요꼬가와吸蟲의 경우 역시 폐흡충과 간흡충 등과는 기생부위가 상이하므로 많은 부분의 물질대사가 상이할 것으로 생각되며 이들에 대한 抗原性部位 역시 많은 상이점이 있을 것으로 생각된다.

ELISA법으로 요꼬가와吸蟲 감염숙주의 감염시기에 따른 항체가 변화는 관찰된 바 있으나(呂, 1985), 전자현미경을 이용한 요꼬가와吸蟲 조직세포의 미세구조상 抗原性 물질의 존재부위에 관한 연구보고는 없었다.

본 실험에서는 요꼬가와흡충 被囊幼蟲을 실험고양이에 감염시킨 후 실험고양이 혈청에서 분리한 IgG(免疫抗體)를 조직항원에 免疫反應시켜 免疫黃金粒자를 標識하고 전자현미경으로 관찰하여 총체의 각 기관별로 항원항체의 반응경도와 항원의 분포를 요꼬가와吸蟲 조직에 표시된 황금입자의 수를 측정하여 비교 검토하였다. 조직 내에서 항원성을 나타내는 물질이 조직세포에 포함되어 있으므로 각 조직세포들이 포함하는 특정 물질들에 대한 면역반응경도와 특정 항원성 물질들의 분포를 규명하고자 하였다.

實驗材料 및 方法

1. 實驗材料

요꼬가와吸蟲 총체를 얻기 위하여 체중 약 1 kg의 실험고양이 3마리에 은어(*Plecoglossus altivelis*)로부터 분리한 요꼬가와吸蟲 被囊幼蟲을 각각 경구감염시키고 4주 후에 고양이를 부검하여 小腸에서 요꼬가와흡충의 성충을 얻었다.

IgG(免疫抗體)를 얻기 위하여 은어로부터 분리한 요꼬가와吸蟲 被囊幼蟲을 체중 약 1kg의 실험고양이 3마리에 경구감염시키고 4주 후에 실험고양이로부터 血清을 분리하였으며 대조군 고양이의 IgG는 요꼬가와吸蟲에 감염되지 않은 고양이 3마리로부터 혈청을 분리하였다.

2. 實驗方法

요꼬가와吸蟲 組織抗原

실험고양이로부터 얻은 요꼬가와흡충 성충을 1% paraformaldehyde와 1% glutaraldehyde 고정액(pH 7.4)에 2시간 前固定하고 0.12M phosphate buffer(pH 7.4)에서 洗滌하였다. 前固定된 총체들은 2% osmium tetroxide 고정액에 1시간 30분간 後固定하고 alcohol 탈수 후에 Lowicryl HM 20 mixture에 처리하고 60°C oven에서 24시간 포매하였다. 포매된 총체는 Reichert-Jung ultramicrotome으로 切片을 만들어 免疫反應의 組織抗原으로 사용하였다.

免疫抗體

요꼬가와吸蟲을 감염시키고 4주 후에 실험고양이에 서 분리한 혈청과 요꼬가와흡충에 감염되지 않은 실험고양이 혈청을 각각 포화 ammonium sulfate로 처리하고 Sorvall ultracentrifuge A 841 rotor 15,000 rpm으로 30분간 초원심분리하여 침전시킨 후 0.02M과

0.005M tris buffer(pH 7.4)로 투석하여 IgG를 얻었으며 이들 IgG를 면역반응에서 1차 免疫抗體로 사용하였다. 黃金標識抗體는 직경 12 nm인 黃金粒子(colloidal gold)용액에 0.05% protein A 용액을 첨가하여 초원심분리하여 제작한 黃金標識 蛋白質 A 複合體(protein A gold complex)를 2차 免疫抗體로 사용하였다.

免疫反應

Roth(1982 a & b)와 成들(1988) 그리고 朱들(1990)의 방법에 따라 grid에 부착된 요꼬가와흡충 조직절편을 포화 sodium metaperiodate에 처리한 다음 0.02M tris buffer(pH 8.2)로 洗滌하여 실험동물의 IgG를 tris buffer와 1 : 500으로 희석하여 각각 반응시켰다. 실험동물 IgG와 반응시킨 grid와 조직절편은 protein A gold complex용액에 반응시킨 후 0.02M tris buffer(pH 8.2)와 증류수로 洗滌하고 uranyl acetate와 lead citrate로 이중 염색하여 전자현미경으로 관찰하였다. 총체의 조직 0.1 μm²당 黃金粒자의 數를 계산하여 총체의 조직세포에 반응한 黃金粒자의 數로 免疫反應의 정도를 비교하였다.

實驗成績

1. 對照群 실험고양이의 IgG 반응결과

요꼬가와흡충의 조직항원에 대조군의 실험고양이 IgG를 반응시킨 결과 조직항원에 황금입자는 표시되지 않았으며 표피합포체(tegumental syncytium)는 총체의 부로 表皮隆起(tegumental ridge)를 형성하고 합포체를 구성하는 원형질층에는 크기가 다양하고 크리스테(cristae)가 발달되지 않은 미토콘드리아(mitochondria)와 盤狀 혹은 棒狀의 분미과립들과 전자밀도가 낮은 액포 및 전자밀도가 높은 皮棘들로 구성되어 있었다. 皮棘은 基底層의 기저막(basement membrane)에서부터 시작하여 표피합포체를 통과하여 외부로 돌출하고 전자밀도가 높은 물질들이 균일하게 구성되어 있었다(Fig. 1).

基底層(basal lamina)은 합포체층과 근육층을 분리시키며 0.4 μm의 層을 형성하고 있었으며 基底層은 전자밀도가 낮은 물질들로 구성되어 있었고 표피세포의 원형질 돌기(tegumental cell cytoplasmic process)와 표피합포체 사이의 연결부위는 基底層이 분리되어 관찰되었다. 基底層과 연결하고 있는 근육층은 環狀筋(circular muscle)과 縱走筋(longitudinal muscle)이 배열되어 있으며 筋層사이로 부분적으로 표피세포 원형질突起가 통과하고 있었다. 縱走筋과 環狀筋사이에 부분적으로 棒狀의 미토콘드리아가 밀집하여 분포하고 있는 표피세포 원형질과 전자밀도가 낮은 물질로 구성된 세포간질(interstitial matrix)이 관찰되었다(Fig. 1).

표피세포는 핵소체가 잘 발달되고 다수의 미토콘드리아와 조면소포체(rough endoplasmic reticulum) 그리고 골지복합체(golgi complex)를 포함하고 있는 세

포들이 관찰되었으며 세포질은 표피합포체의 주 구성 물질인 盤狀, 棒狀顆粒들로 채워져 있었으며 이들 원형질 물질들은 표피합포체와 연결된 원형질돌기가 형성되어 있는 것이 관찰되었다(Fig. 1).

筋肉層과 표피세포 사이 그리고 표피세포들 사이에는 細胞間質(interstitial matrix)이 관찰되었으며 세포간질은 표피세포 주변의 유조직 세포들 사이에 특히 잘 발달되어 있는 것이 관찰되었다. 細胞間質은 전자 밀도가 낮은 부분과 미소과립을 포함하는 부분 그리고 미토콘드리아가 집약되어 있는 부분으로 구별되었으며 부분적으로는 유조직세포의 세포막으로 세포의 구획이 나타나는 것이 관찰되었다(Fig. 1).

卵黃腺은 筋層과 基底層들에 의하여 유조직과는 구별이 가능하였으며 여러 개의 卵黃細胞들로 구성되었다. 난황세포들은 전자밀도가 높은 분비과립과 전자밀도가 낮고 원형의 크기가 다양한 분비과립들로 구별이 되었으며 전자밀도가 낮고 원형의 분비과립들을 포함하는 난황세포들은 핵소체와 핵막이 잘 발달되어 있었으며 특히 조면소포체는 분비과립들 사이로 잘 발달되어 세포질의 대부분을 차지하고 있었다(Fig. 4).

盲管은 盲管 上皮層과 막구조물인 盲管上皮膜層(cecum epithelial lamellae)으로 구성되어 있으며 막구조물들은 상피층에서 盲管 內腔으로 돌출하여 발달되어 있었다. 盲管上皮層의 합포체 부분에는 전자밀도가 높은 微小顆粒을 포함하고 있었으며 기저층과 세포간질이 잘 발달되어 있는 것으로 관찰되었다(Fig. 7).

저정낭의 정자들은 전자밀도가 높은 頭部와 전자밀도가 낮은 尾部에 미세소관이 잘 발달되어 있었다(Fig. 9).

배설낭은 배설낭 상피층이 합포체부위와 막구조물(bladder epithelial lamellae) 부위로 구별이 되었으며 합포체부위는 전자밀도가 높은 미소과립들이 다수 분포하고 있었다(Fig. 10).

자궁내의 총란은 0.7 μm의 전자밀도가 높은 난각(egg shell)과 난각 내부로 미소과립이 풍부한 기질층이 관찰되었으며 자궁상피층과 난각사이에는 전자밀도가 낮은 물질로 구성되어 있으며 자궁상피층은 미토콘드리아가 다수 관찰되었다(Fig. 12).

2. 요꼬가와흡충에 감염된 실험고양이의 IgG 반응결과

요꼬가와흡충의 被囊幼蟲을 분리하여 실험고양이에 經口感染시키고 4주 후에 고양이의 혈청을 얻어 IgG를 분리하였다. 이들의 IgG를 실험고양이에서 얻은 요꼬가와흡충 成蟲 組織抗原에 반응시킨 결과 표피합포체 0.1 μm²당 29±2개의 황금입자가 관찰되어 표피합포체는 강한 항원성이 나타나는 것으로 관찰되었다. 표피합포체는 皮棘과 미토콘드리아 그리고 盤狀 및 棒狀의 과립 및 액포들로 구성되어있으며 이들 중 皮棘과 미토콘드리아에는 황금입자가 표지되지 않았으나 액포들에는 매우 특이적으로 표지되어 관찰되었다(Table 1,

Table 1. Quantitative density of the labeled gold particles in the tissues of *Metagonimus yokogawai* reacted with antibody(IgG)* obtained from cats infected with *Metagonimus yokogawai*.

Tissues	Mean No. gold particles/0.1 μm ²
	4 weeks infected Cat IgG
Tegumental syncytium	29±2
Basal lamina	1±1
Tegumental cell cytoplasm	30±4
Interstitial matrix in parenchyma	3±1
Secretory granule in vitelline gland	12±2
Epithelial syncytium of caeca	1±1
Epithelial lamellae and lumen areas in caeca	10±2
Interstitial matrix of caecal epithelium	2±1
Epithelial lamellae and lumen areas in excretory bladder	2±1
Interstitial matrix of seminal receptacle	1±1
Sperm of seminal receptacle	1±1
Egg shell	3±1

* Cat IgG were collected at 4 weeks after experimental infection of *Metagonimus yokogawai* metacercariae.

Figs. 2 & 3).

基底層과 筋肉層은 황금입자가 관찰되지 않았으나 기저층과 근육층으로 통과하는 표피세포의 원형질 突起에는 표피합포체와 동일한 황금입자의 수가 관찰되었다(Table 1, Figs. 2 & 3).

筋肉層 사이의 細胞間質(interstitial matrix)에는 황금입자가 관찰되지 않았으며 표피세포 중 일부도 역시 황금입자의 표지가 되어있지 않았다(Table 1, Figs. 2 & 3).

그러나 표피세포 중 원형질 突起가 표피합포체와 연결되고 원형질의 구성물질이 표피합포체와 동일한 분비과립을 포함하는 표피세포에는 매우 특이한 免疫反應이 관찰되었다. 이들 표피세포의 세포질에는 0.1 μm² 당 황금입자의 數가 30±4개로 표피합포체와 동일한 정도의 황금입자가 표지되어 표피합포체의 구성성분이 이들 표피세포와 연관이 있는 것으로 관찰되었다. 柔組織의 세포 중에서는 미토콘드리아를 많이 포함한 세포와 核물질 중 핵소체가 명확하지 않은 세포는 황금입자의 표지가 관찰되지 않았다. 뿐만 아니라 柔組織 중에서 세포간질은 0.1 μm²당 3±1개 정도의 황금입자가 미특이적으로 반응하였다(Table 1, Figs. 2 & 3).

卵黃腺을 구성한 세포는 분비과립의 크기가 다양한 卵形으로 관찰되었으며 이들 분비과립에 0.1 μm²당

12±2개의 황금입자가 관찰되어 강한 항원성을 나타내었다. 조면소포체(RER)가 잘 발달한 卵黃細胞의 세포질에 轉移小囊(transitional vesicle)에도 황금입자가 적은 數이지만 표지되었다(Table 1, Figs. 5 & 6).

盲管의 上皮膜 구조물은 盲管 內腔으로 향하여 돌출되어 있었으며 부분적으로 망상구조를 형성하지만 대부분이 돌출한 형태였으며 돌출된 盲管 膜子구조물과 盲管 內腔 0.1 μm²당 10±2개의 황금입자가 관찰되어 특이하게 免疫反應을 나타내었다(Table 1, Fig. 8). 막 구조물이 돌출한 盲管 상피층에는 0.1 μm²당 1±1개의 황금입자가 관찰되었다. 盲管 上皮層의 基底層과 筋肉層에는 특이적인 免疫反應으로 나타나는 황금입자의 표지가 관찰되지 않았으며 盲管 주위의 柔組織內 細胞間質에는 0.1 μm²당 2±1개의 황금입자가 관찰되어 매우 미약한 免疫反應이 요꼬가와흡충 組織抗原에 대하여 나타나는 것으로 관찰되었다(Table 1, Fig. 8).

저정낭의 정자에는 0.1 μm²당 1±1개의 황금입자가 표지되었으나 이들은 저정낭 세포간질과 정자의 尾部 鞭毛는 항원성이 약한 것으로 관찰되었으며 정자의 전 자민도가 높은 두부에는 황금입자의 표지가 관찰되지 않았다(Table 1, Fig. 9).

배설낭의 배설낭 막구조물과 상피층에는 0.1 μm²당 2±1개의 황금입자가 표지되어 항원성이 약한 것으로 관찰되었다(Table 1, Fig. 11).

자궁 내의 총란에는 총란의 卵殼에 0.1 μm²당 3±1개의 황금입자가 관찰되어 미약한 면역반응을 나타내었으나 자궁상피층에는 항원성이 약한 것으로 관찰되었다(Table 1, Fig. 13).

考 察

요꼬가와흡충에 감염된 실험고양이에서 抗體 형성에 관하여는 呂(1985)가 ELISA 법으로 측정 한 바에 의하면 감염 후 1주부터 抗體가 형성되기 시작하며 4주에서 16주 사이에 최고치에 이른다 고 하였다. 따라서 본 실험에서 免疫反應에서 1차 抗體로 사용된 실험고양이의 IgG는 요꼬가와흡충 被囊幼蟲을 감염시킨 후 4주에 血清을 얻어 IgG를 분리한 것이다.

폐흡충의 미세구조를 전자현미경으로 관찰한 Inatomi et al. (1968)과 Saito et al. (1972) 그리고 Lee et al. (1984)과 金 등(1986) 및 金 (1986)에 의하면 표피층이 많은 分泌顆粒과 皮棘 그리고 미토콘드리아를 포함하는 표피 합포체와 그리고 基底層 및 筋肉層과 표피세포으로 구별된다고 하였다. 본 실험에서도 요꼬가와흡충 成蟲의 미세구조가 표피층과 근육층 그리고 표피세포층으로 명확하게 관찰되었다.

Chai et al. (1979)과 Lee et al. (1981) 그리고 Kang et al. (1983) 및 Ohnishi and Taufan(1984)에 의하면 요꼬가와흡충이 숙주에 감염되면 숙주의 장상피에 병리학적 증상이 나타나며 특히 백혈구의 침윤이 급격히

증가하고 이로 인해 숙주의 면역계에 자극이 되어 면역항체형성을 유발하는 것으로 보고하였으며 呂(1985)는 ELISA값을 측정 한 바 감염 1주부터 免疫反應이 나타나기 시작하는 것으로 보고하였다.

본 실험에서는 총체의 표피를 구성하는 액포에 매우 특이한 免疫反應이 나타나 이들 표피액포들이 표피 합포체의 分泌物로 생각되었으며 총체 표피가 숙주의 조직과 접촉하는 요꼬가와흡충의 경우 표피 합포체가 항원성이 가장 높은 것으로 생각된다.

흡충류 표피를 구성하는 표피합포체의 分泌物에 관하여는 *Paragonimus ohirai*에서 총체의 성숙시기에 따라 괴립의 형태가 변하며 monoclonal antibody를 사용한 황금표지법에서 관찰한 결과 특정 표피세포에서 합성되어 일정기간 표피 합포체로 이동되고 있음이 Fujino et al. (1989)에 의해서 확인되었다.

저자의 실험에서도 요꼬가와흡충에 감염된 실험고양이의 IgG를 조직항원에 반응시킨 결과 이들 IgG는 polyclonal antibody이므로 특정 액포에 황금입자가 한정적으로 표지되지 않고 표피 합포체의 모든 액포에 표지되었다. 따라서 요꼬가와흡충에 감염되었을 때 숙주에게 免疫反應을 유발하는 물질은 표피 합포체의 주 구성성분인 여러 종류의 分泌物들이며 이 分泌物들은 표피세포에서 합성되어 표피 합포체로 전이되어 表皮隆起에서 분비되면 숙주에게 흡수되어 숙주에 免疫反應을 유발하는 것으로 생각되었다.

폐흡충의 감염여부를 확인하는 데는 粗抗原을 정제하여 精製抗原(purified antigen)을 제작하여 抗原으로 사용하고 抗體인 숙주의 血清을 반응시키는 방법을 Sawada et al. (1964)과 Imai(1979) 그리고 Joo et al. (1989)이 사용했으며 이들의 실험법에 의하면 단백질의 분자량에 따라 특이반응이 나타나는 것으로 보고 있었다. 이는 주로 수용성 단백질을 분리하여 抗原으로 사용하였다. 呂(1985)는 ELISA법 측정에서 요꼬가와흡충의 정제항원을 요꼬가와흡충의 수용성 단백질을 분리하여 사용하였으므로 감염 후 10주 이후에서 ELISA값이 최대로 나타나는 것으로 보고하였다.

본 실험에 사용된 면역황금표지법은 組織抗原을 사용하므로 총체의 조직에 함유된 모든 단백질에 대하여 항원성이 확인되므로 따라서 精製抗原을 사용하였을 때 나타나는 항체값과는 다소 상이한 抗原抗體反應이 나타나는 것으로 생각되었다.

권 등(1991)은 폐흡충조직에 폐흡충에 감염된 실험동물의 IgG로 면역반응시킨 결과 표피 합포체와 표피세포에 특이한 면역반응이 나타난다고 하였다. 본 실험에서 요꼬가와흡충의 경우에도 표피 합포체와 액포에서 특이적인 면역반응이 관찰되어, 요꼬가와흡충이 숙주의 장상피에 부착한 뒤 총체의 표피에서 분비하는 물질이 숙주의 면역항체형성을 유도하는 것으로 생각되었다.

주 등(1990)과 권 등(1991)은 간흡충과 폐흡충에서

난황세포의 분비과립에서 항체반응이 특이적으로 나타났으며 특히 난황세포의 전자밀도가 낮고 원형의 분비과립들은 체액항원으로 면역반응 모두에서 특이적인 반응이 나타나는 것으로 보고하였다.

吸蟲類의 盲管에 존재하는 물질과 盲管 膜構造物의 항원성에 관하여 Sun and Gibson(1969)과 成 등(1988) 및 朱 등(1989)은 간흡충(*Clonorchis sinensis*)의 盲管에 항원성이 있는 것으로 보고했으며 Nash(1974)와 Lichtenberg *et al.* (1974) 그리고 De Water *et al.* (1986)은 만손주혈흡충(*Schistosoma mansoni*)에서 盲管 내용물에 항원성이 있다고 하였다. 이 등(1989)과 권 등(1991)은 폐흡충 蟲體組織抗原으로 盲管上皮의 膜構造物과 盲管 내용물이 효소 발색법과 면역황금표지법을 사용하여 광학현미경과 전자현미경으로 관찰한 결과 항원성이 있다고 하였다. 저자의 실험에서도 요꼬가와흡충에 감염된 실험동물의 IgG로 成蟲의 盲管組織에 반응시키고 황금입자를 표지한 결과 특이적 반응이 관찰되었다. 따라서 요꼬가와흡충의 盲管上皮의 膜構造物과 盲管 內容物이 숙주에 항원성이 있는 것으로 생각되었다. 成 등(1988)과 朱 등(1990)은 간흡충의 경우에는 배설낭 상피층과 저장낭의 세포간질에서 抗原성이 나타나는 것으로 보고하였다.

본 실험에서 요꼬가와흡충의 경우에는 감염 4주 후에 얻은 면역항체반응은 매우 미약했으며 배설낭의 상피층 막구조물에서 다소 특이적인 반응이 나타나 抗原성이 미약한 것으로 생각되었다.

Kim *et al.* (1986)은 폐흡충 총란항원은 폐흡충 성충항원에 비하여 그 抗原성이 미약한 것으로 보고하였으나 이 등(1989)은 폐흡충에서 면역화학적 방법으로 미약하나마 특이적인 면역반응이 나타나 총란에도 항원성이 있는 것으로 보고한 바 있다. 본 실험에서 요꼬가와흡충의 총란은 총란의 난각에서 미약한 면역반응이 관찰되어 난각에 다소의 抗原性 物質이 존재하는 것으로 생각되었다.

그러나 표피 합포체와 표피세포의 細胞質이 포함하고 있는 액포들과 卵黃細胞가 포함하고 있는 分泌顆粒 및 맹관 상피의 막구조물에 비하여 항원성이 낮은 것으로 관찰되었다. 따라서 요꼬가와흡충에 감염된 숙주는 표피 합포체와 표피세포층에 존재하는 여러 형태의 액포들과 난황세포가 포함하는 전자밀도가 낮은 分泌顆粒 및 맹관 내용물에 의하여 免疫抗體가 주로 생성되고 총란의 난각물질들에 의해서도 다소 免疫抗體가 생성되는 것으로 생각되었다.

참 고 문 헌

Chai, J.Y. (1979) Study on *Metagonimus yokogawai* (Katsurada, 1912) in Korea V. Intestinal pathology in experimentally infected albino rats. *Seoul J. Med.*, 20(2):104-117.

Cho, K.M. and Soh, C.T. (1976) Indirect fluorescent antibody technique for serodiagnosis of paragonimiasis and clonorchiasis. *Yonsei Rep. Trop. Med.*, 7:26-37.

De Water, R., Franssen, J.A.M. and A.M. Deelder (1986) Ultrastructural localization of the circulating amodic antigen in the digestive tract of *Schistosoma mansoni* using monoclonal antibody in an immunogoldlabeling procedure. *Am. J. Trop. Med. Hyg.*, 35(3):549-558.

Fujino, T., Ikeda, T., Oikawa, Y., Fukuda, K. and Ishii, Y. (1989) Expression of a tegumental antigen during the development of *Paragonimus ohirai*. *Jpn. J. Parasit.*, 38(5):263-270.

Imai, J. (1979) Studies on the antigenic analysis in *Paragonimus westermani* 2. Observations on antibody response against fractionated antigens from adult worm extract. *Trop. Med.*, 21(2):45-55(in Japanese).

Inatomi, S., Tongu, Y., Sakumoto, D., Suguri, S. and Itano, K. (1968) The ultrastructure of helminth 2) The body wall of *Metagonimus yokogawai takhashii* Suzuki, 1930. *Jap. J. Parasit.*, 17(6):456-460(in Japanese).

朱鳳德·林漢鍾·金洙鎮(1990) 免疫黃金標識法을 이용한 肝吸蟲의 體液抗原에 관한 연구. *기생충학잡지*, 28(1):11-23.

Joo, K.H., Ahn, H., Chung, M.S. and Rim, H.J. (1989) Demonstration of species-specific and cross reactive components of *Paragonimus westermani* crude worm antigen by EITB. *Korean J. Parasit.*, 27(1):9-14.

Kang, S.J., Cho, S.Y., Chai, J.Y., Lee, J.B. and Jang, D.H. (1983) A study on intestinal lesions of experimentally reinfected dogs with *Metagonimus yokogawai*. *Korean J. Parasit.*, 21:58-73.

金永洙·金洙鎮·林漢鍾 (1986) 요꼬가와흡충에 대한 Albendazole의 영향에 관한 연구. *高醫大論集*, 23(1):1-12.

Kim, S.I., Ko, E.K., Kang, S.Y. and Cho, S.Y. (1986) Antigenicity of the soluble egg antigen of *Paragonimus westermani*. *Korean J. Parasit.*, 24:49-54.

金洙鎮(1986) 腸吸蟲(*Metagonimus yokogawai* Katsurada 1912) 表皮 및 感覺乳頭에 관한 형태학적 연구. *한림대 학논문집*, 4:79-92.

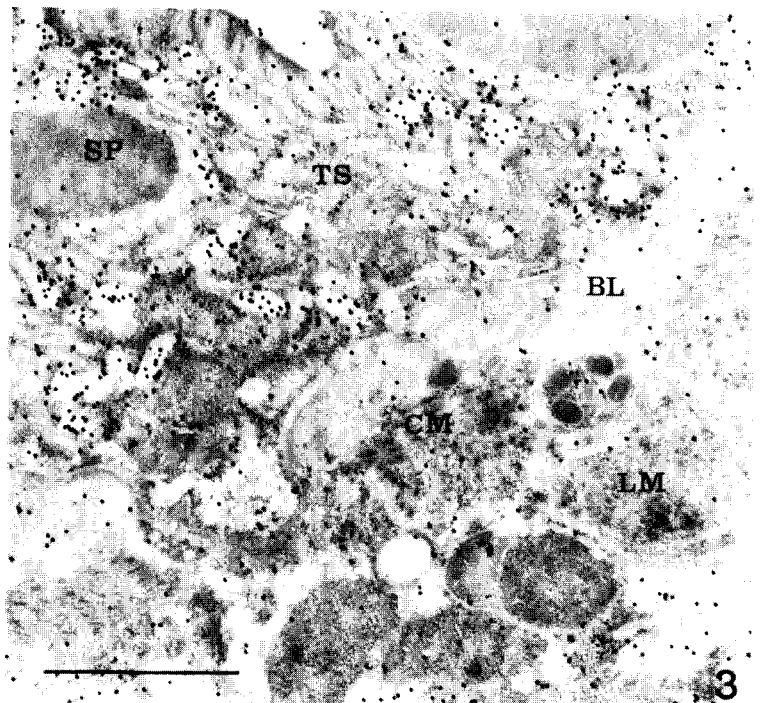
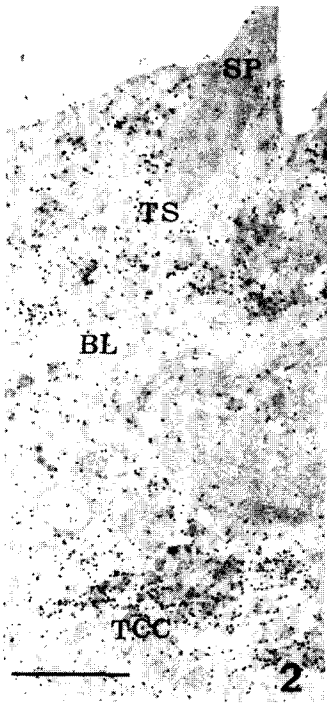
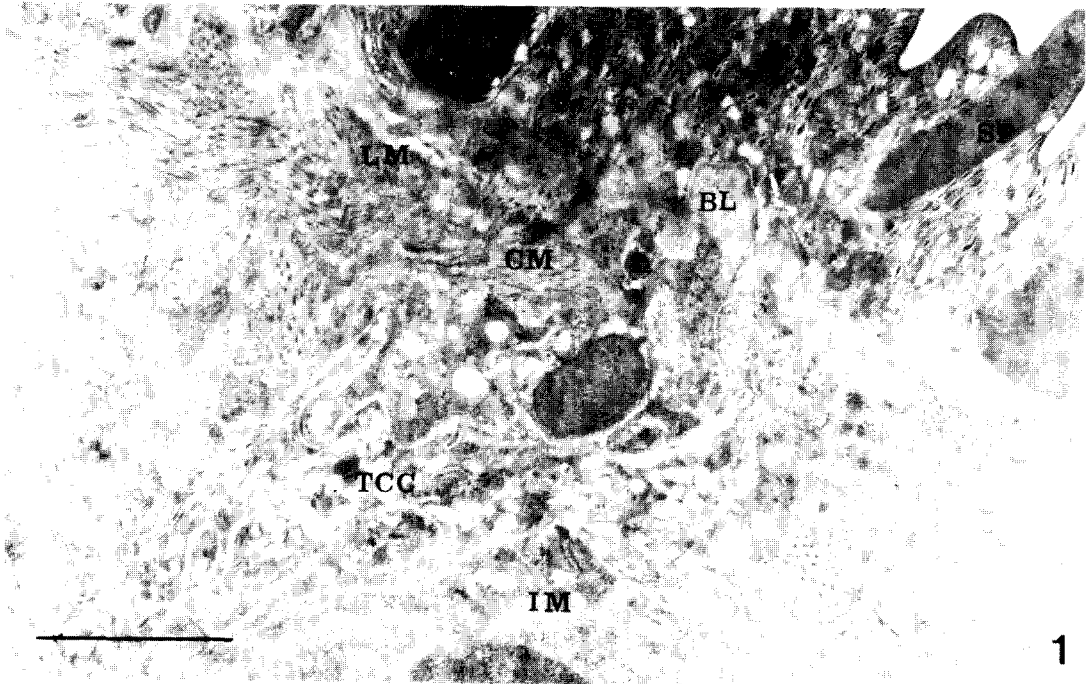
권오성·임한중·김수진(1990) 면역황금표지법을 이용한 폐흡충 유약성충 항원성 부위에 관한 연구. 제32회 대한기생충학회지초록.

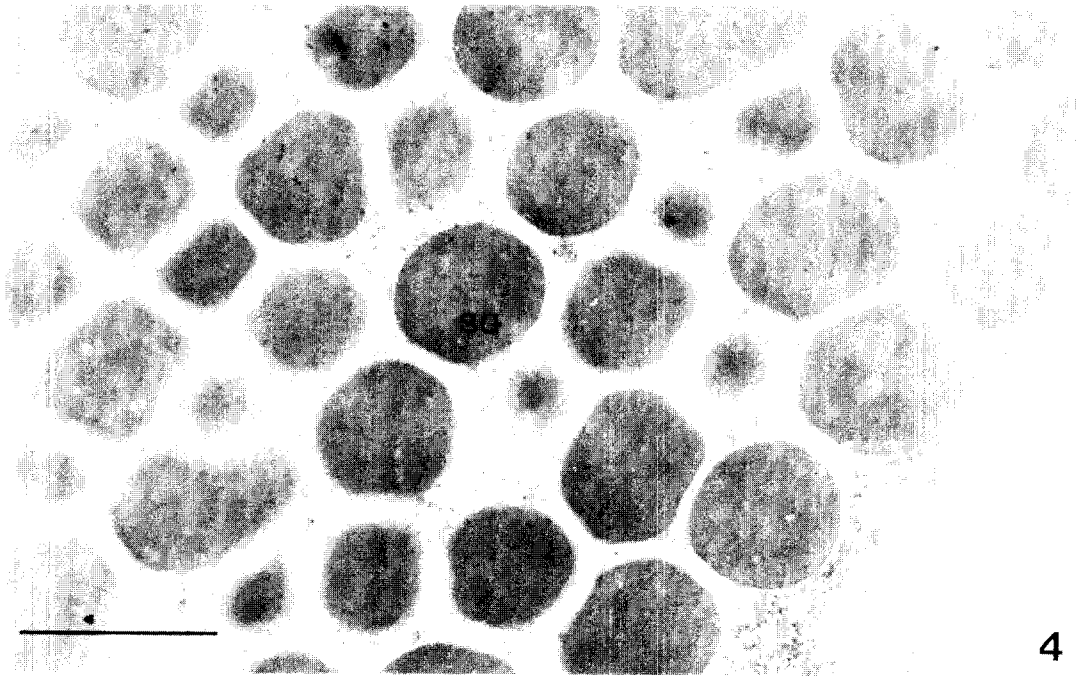
Lee, J.B., Chi, J.G., Lee, S.K. and Cho, S.Y. (1981)

- Study on the pathology of metagonimiasis in experimentally infected cat intestine. *Korea J. Parasit.*, **19**(2):109-129.
- Lee, S.H., Seo, B.S., Chai, J.Y. and Hong., S.J. (1984) Study on *Metagonimus yokoagawai* in Korea IV. Electron microscopic observation on the tegumental structure. *Korean J. Parasit.*, **22**(1): 1-10(in Korean).
- 이순형 · 성숙환 · 채종일(1989) 폐흡충 총체 부위별 항원성에 대한 면역조직화학적 연구. *기생충학잡지*, **27**(2):109-117.
- Lichtenberg, F.V., Bawden, M.P. and Sealey, S.H. (1974) Origin of circulating antigen from Schistosoma gut. *Am. J. Trop. Med. Hyg.*, **23**(6): 1088-1091.
- Nash, T.E. (1974) Localization of the circulating antigen within the gut of *Schistosoma mansoni*. *Am. J. Trop. Hyg.*, **23**(6):1085-1087.
- Ohnishi, Y. (1987) Eosinophil responses in the mice infected with *Metagonimus yokogawai*. *Jpn. J. Parasit.*, **36**(4):271-275.
- Ohnishi, and Taufan, M.(1984) Increase of permeability in the intestinal mucosa of mice infected with *Metagonimus yokogawai*. *Jap. J. Vet. Sci.*, **46**:885-887.
- Roth, J. (1982a) The preparation of protein A-gold complexes with 3 nm and 5 nm gold particles and their use in labeling multiple antigens on ultrathin sections. *Histochem. J.*, **14**:791.
- Roth, J. (1982b) Applications of immuncolloids in light microscopy. Preparation of protein A-silver and protein A-gold complexes and their application for localization of single and multiple antigens in paraffin sections. *J. Histochem. Cytochem.*, **30**:691-696.
- Saito, S. (1972) On the differences between *Metagonimus yokogawai* and *Metagonimus takahashii*: I. The morphological comparisons. *Jap. J. Parasit.*, **21**(6):449-458.
- Sawada, T., Takei. K. and Yonemaya, K. (1964) Studies on the immunodiagnosis of paragonimiasis histochemistry. In diagnostic immunohistochemistry. R.A. DeLellis(ed.). Masson Pub., New York, 7-16.
- Sujiyama, H., Sugimoto, M., Akasaka, K., Horiuchi, T., Tomimura, T. and Kozaki, S. (1987) Characterization and localization of *Paragonimus westermani* antigen stimulating antibody formation in both the infected cat and rat. *J. Parasitol.*, **73**(2):363-367.
- Sun, T. and Gibson, J.B. (1969) The sites of antigen formation in different development stage of *Clonorchis sinensis*. *Jap. J. Med. Sc. Biol.*, **22**: 263-272.
- 成大林 · 金洙鎮 · 嚴基善 · 林漢鍾(1988) 間接螢光抗體法 免疫黃金標識法을 이용한 肝吸蟲 組織內 항원성 부위에 관한 연구. *高麗醫大論文集*, **25**(3):813-827.
- 呂煥旭(1985) ELISA법에 의한 요꼬가와 감염가토의 항체가 변동에 관한 연구. 숙명여자대학교 석사학위논문.
- Yogore, M.G., Lewert, R.M. and Madraso, E.D. (1965) Immunodiffusion studies on paragonimiasis. *Am. J. Trop. Med. Hyg.*, **14**(4):586-591.
- Yokogawa, M., Tsuji, M. and Okura, T. (1962) Studies on the complement fixation test for paragonimiasis as the method of criterion of cure. *Jap. J. Parasit.*, **11**(2):117-122.

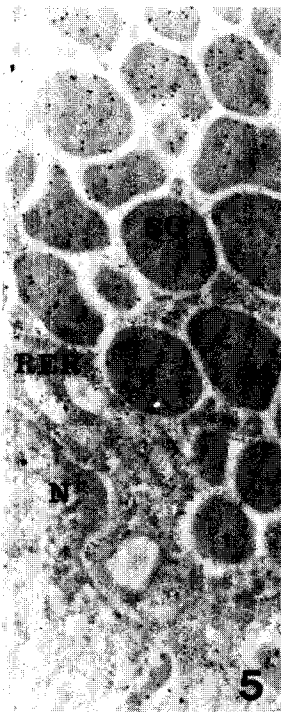Explanation of Figures

- Fig. 1.** Electron micrographs of the tegument of the worm, which was reacted with cat IgG from noninfected control, showed the tegumental syncytium(TS), basal layer(BL), circular muscle(CM) layer, longitudinal muscle(LM) layer, interstitial matrix(IM) and tegumental cell cytoplasm (TCC). Gold particles were not labeled on the tegument or other portions of the tissue. Bar= 1 μm ($\times 28,000$)
- Figs. 2,3.** The tegumental tissue of the worm reacted with specific antibody(IgG) from infected dog. Gold particles were specifically labeled in the tegumental syncytium and cytoplasm of the tegumental cell. Bar=1 μm ($\times 17,000$; $\times 28,000$)
- Fig. 4.** The vitelline gland of the worm which was reacted with cat IgG from noninfected control. Gold particles were not labeled on the cytoplasm and secretory granules of vitelline gland cell. Bar= 1 μm ($\times 28,000$)
- Figs. 5,6.** The vitelline gland of the worm which reacted with specific antibody(IgG) from infected cat. Gold particles were very specifically labeled on the secretory granules of vitelline gland cell cytoplasm. B=1 μm ($\times 17,000$; $\times 28,000$)
- Fig. 7.** The caecal section of the worm reacted with control group cat IgG from noninfected control. Gold particles were not labeled on the all area of the caecum. Bar=1 μm ($\times 28,000$)
- Fig. 8.** The caecal section of the worm reacted with specific antibody (IgG) from infected cat IgG. Gold particles were predominantly labeling on the caecum tegumental syncytium. Bar=1 μm ($\times 28,000$)
- Fig. 9.** The sperms in the seminal receptacle of the worm which reacted with specific antibody(IgG) from infected cat. Gold particles were predominantly labeled on the tail part of the sperm and interstitial matrix of the seminal receptacle cell. Bar=1 μm ($\times 17,000$)
- Fig. 10.** The epithelium of excretory bladder of the worm reacted with control group dog IgG from noninfected control. Gold particles were not labeled on the epithelial lamellae. Bar=1 μm ($\times 28,000$)
- Fig. 11.** The epithelium of excretory bladder of the worm which reacted with specific antibody(IgG) from infected cat. Gold particles were predominantly labeled on the epithelial lamellae. Bar=1 μm ($\times 17,000$)
- Fig. 12.** The egg in the uterus of the worm reacted with control group cat IgG from noninfected control. Gold particles were not labeled on the egg shell. Bar=1 μm ($\times 28,000$)
- Fig. 13.** The egg in the uterus of the worm which reacted with specific antibody(IgG) from infected cat. Gold particles were predominantly labeled on the epithelial lamellae. Bar=1 μm ($\times 28,000$)

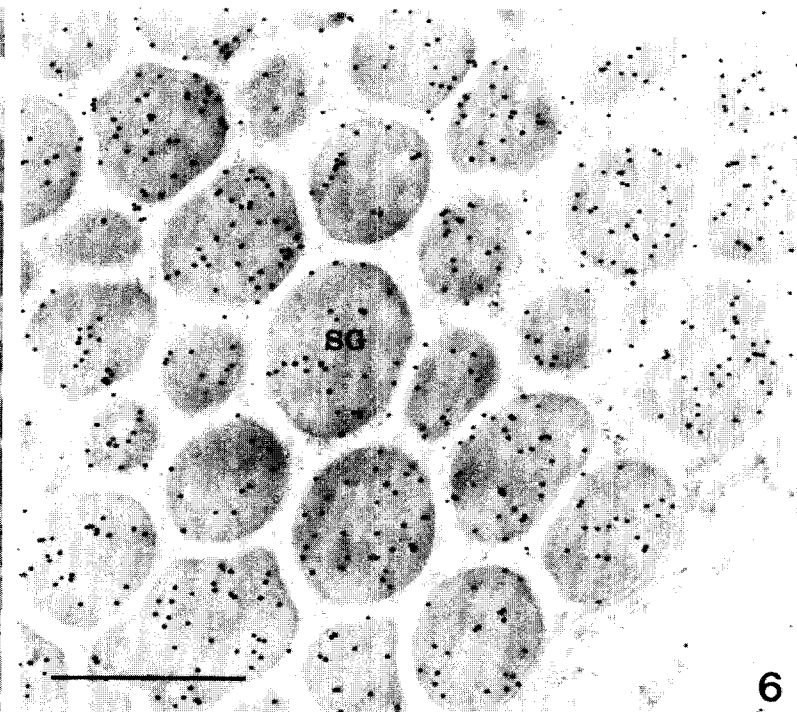




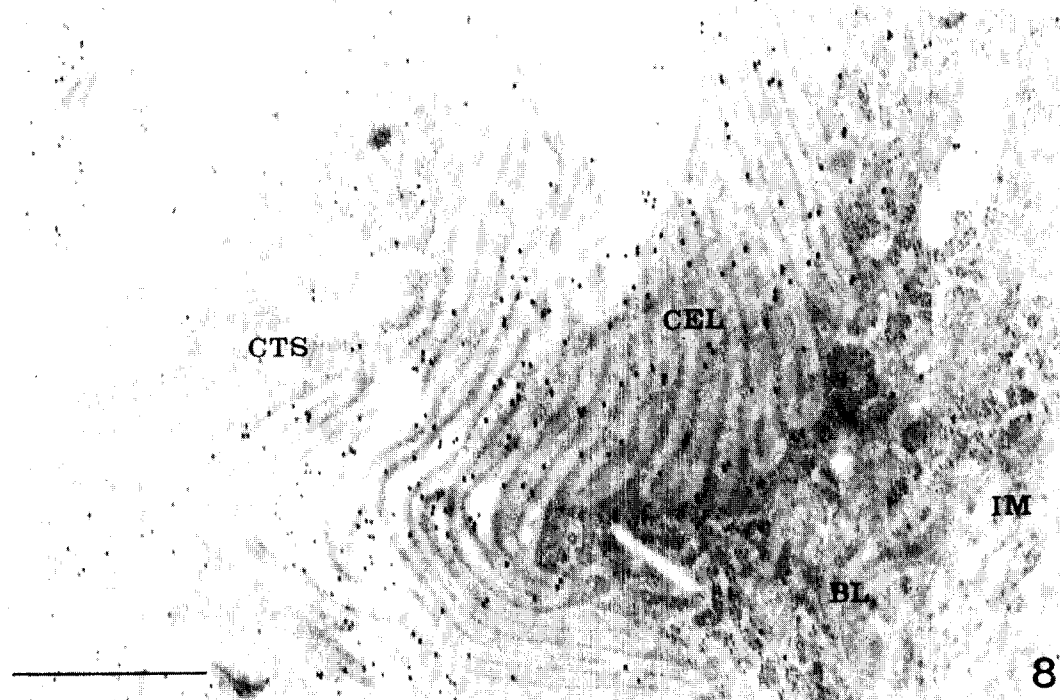
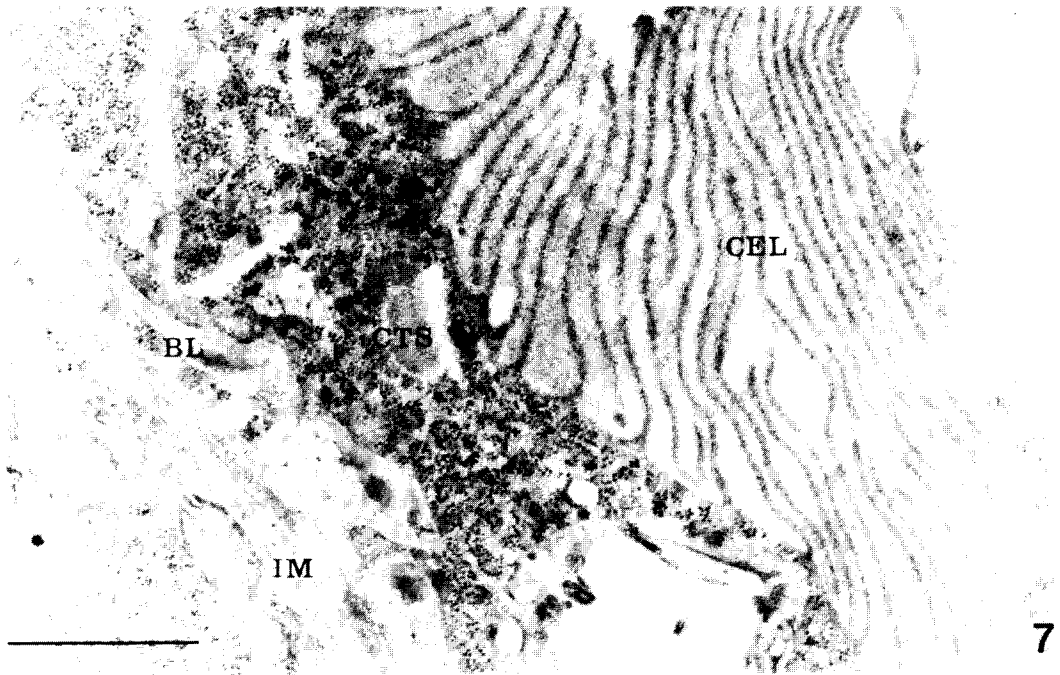
4

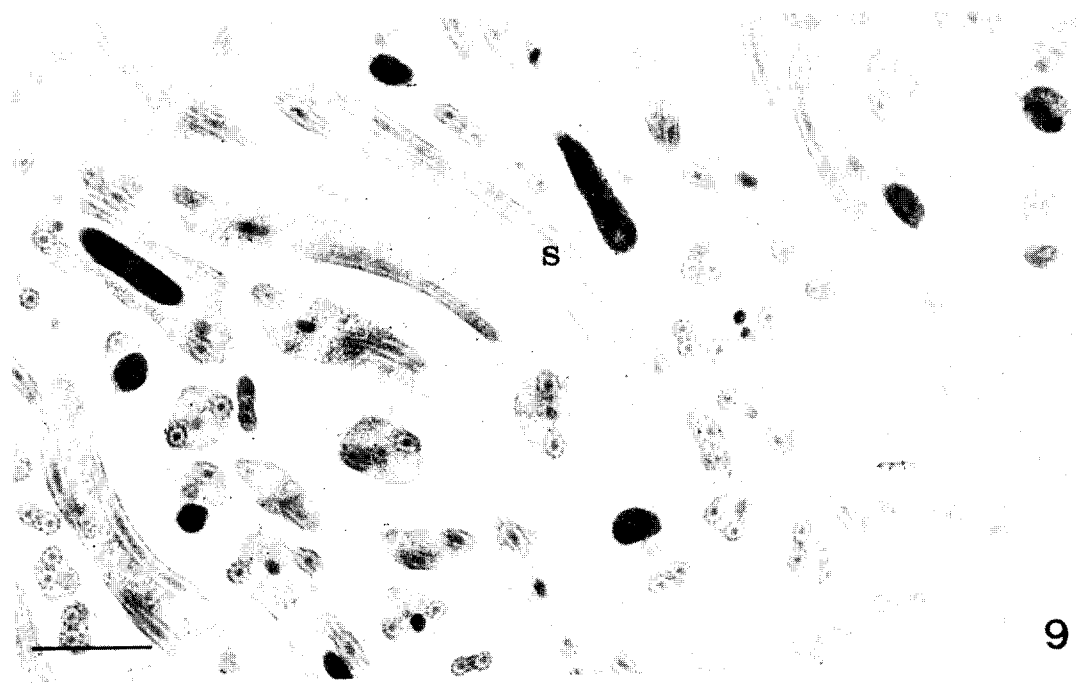


5

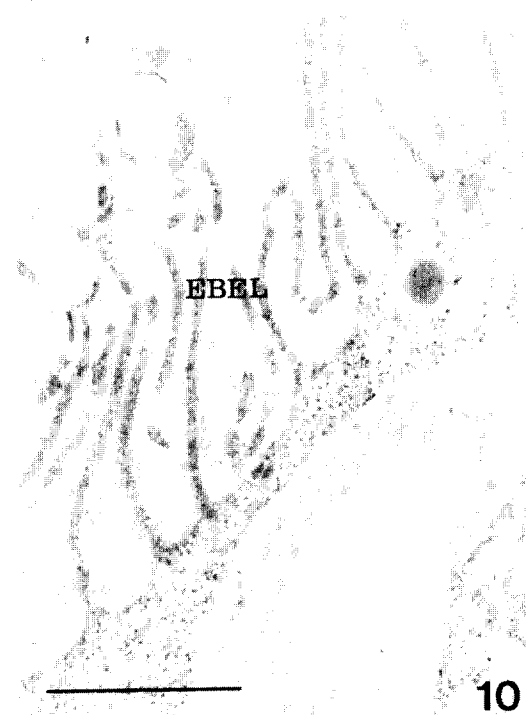


6

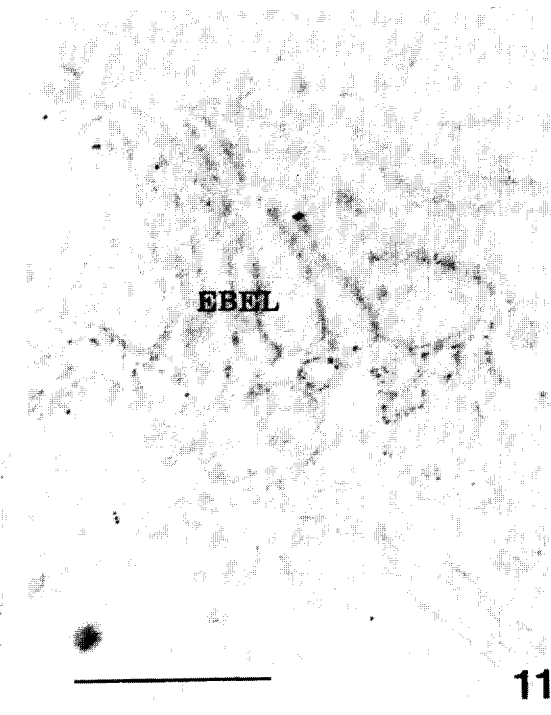



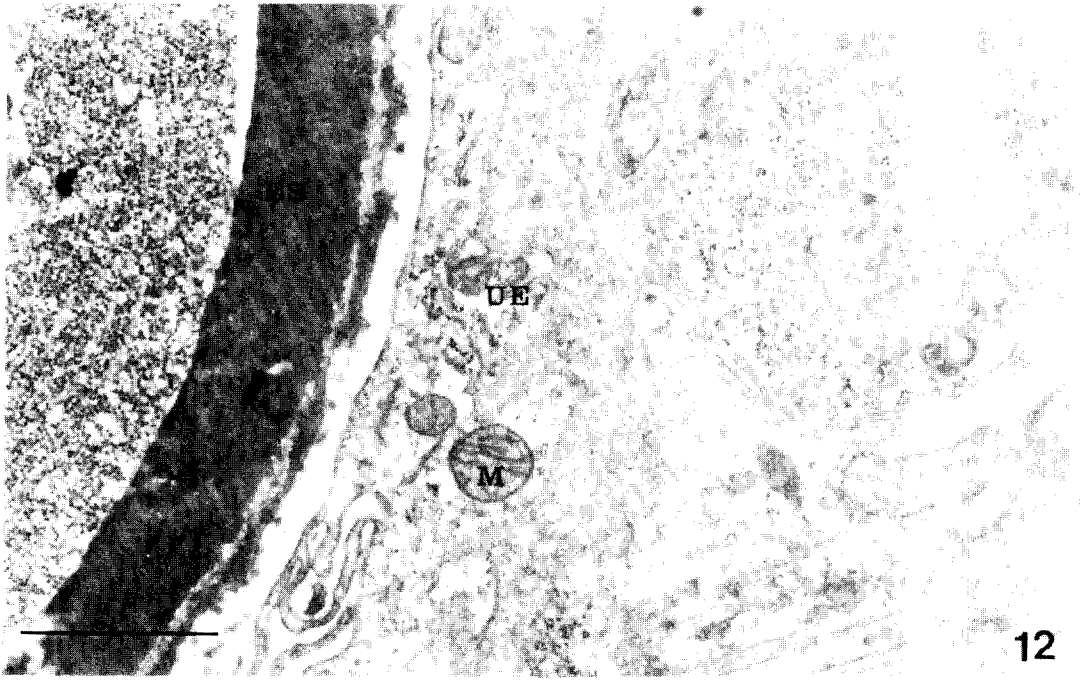9



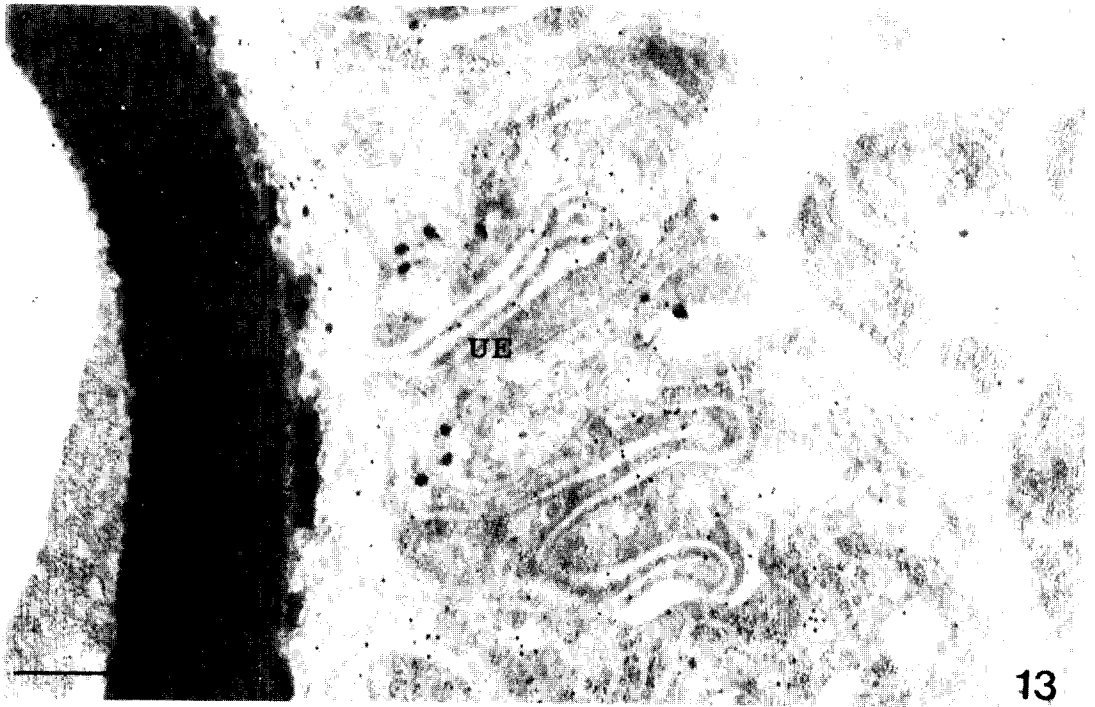
10



11



12



13

=Abstract=

**Antigenic localities in the tissues of *Metagonimus yokogawai*
observed by immunogoldlabeling method**

Hyuk Ahn, Han-Jong Rim and Soo-Jin Kim*

*Department of Parasitology and Institute for Tropical Endemic Diseases,
College of Medicine, Korea University, Seoul 136-701, and Department of Biology*,
Hallym University, Chunchon 200-702, Korea*

In order to determine the antigenic localization in the tissues of the adult *Metagonimus yokogawai*, immunogoldlabeling method was applied using serum immunoglobulins(IgG) of cats which were infected with isolated metacercariae from *Plecoglossus altivelis*. The sectioned worm tissue was embedded in Lowicryl HM 20 medium and stained with infected serum IgG and protein A gold complex(particle size: 12 nm). It was observed by electron microscopy at each tissue of the worm.

The gold particles were observed on the tegumental syncytium as well as cytoplasm of tegumental cells and epithelial lamella of the caecum. The gold particles were not observed on the basal lamina of the tegument, interstitial matrix of the parenchyma, the muscle tissue and mitochondria of the tegument.

The gold particles were specifically labeled in the secretory granules in the vitelline cells. They were also labeled on the lumen of bladder and egg shell.

The above findings showed that antigenic materials in the tissue of adult worms were specifically concentrated on the tegumental syncytium as well as cytoplasm of tegumental cells and epithelial lamella of the caecum.

[**Korean J. Parasit.**, 29(3):245-257, **September, 1991**]