

## 동맥간의 외과적 치료\*\*

전 태 국\* · 최 준 영\* · 김 용 진\* · 노 준 량\*

— Abstract —

### Surgical treatment of Truncus Arteriosus

Tae Gook Jun, M.D., Jun Young Choi, M.D., Yong Jin Kim, M.D., Joon Ryang Rho, M.D.,

From 1983, until June, 1990, 10 patients with various type of truncus arteriosus underwent total surgical correction including Rastelli procedure at Seoul National University Hospital. The age at operation ranged from 1 month to 9 years (mean 2.1 years). Six patients had truncus type I, 3 patients had truncus type II, and one patients had truncus type IIIc. Right ventricular pulmonary artery continuity was established with a porcine valved conduit in 6 patients, mechanical valved conduit in 1 patient, and bovine pericardial conduit in 3 patients. The postoperative right ventricular/left ventricular pressure ratio ranged from 0.4 to 0.71 (mean  $0.51 \pm 0.14$ ). The lung histology revealed grade II pulmonary obstructive disease even at 4 month of age. Five patients were dead in hospital (50%), and they were less than 2 year of age. One patient, who had severe congestive heart failure preoperatively, died of low output syndrome and the other died of low output syndrome with postoperative bleeding. There were three death, because of a pulmonary hypertensive crisis that might have been prevented. Two of the five survivors had conduit failure over a mean follow up of 42 months (range 1 to 78 months). Obstructed conduit was removed and a new conduit constructed using the conduit bed as the posterior wall and the patch of bovine pericardium and Dacron as patch the roof of the conduit. One patient died of acute cardiac failure during the operation.

Although results in infants less than 2 years old have not been good, current improvement of intra- and postoperative care suggested that prompt repair is indicated for infants with truncus arteriosus.

### 서 론

선천성 심장 질환의 2-5%를 점유하고<sup>1,2,3)</sup> 있는 동맥간은 해부학적으로, 단일 반월 판막을 통하여 양

심실로부터 기시하는 단일 혈관과 그로부터 관상동맥, 폐동맥, 전신동맥 순으로 혈액이 공급되는 것으로 특징지어진다<sup>1,4,5,6,7,8)</sup>. 증상의 발현은 울혈성 심부전 증상으로 나타나며 대부분이 영아기, 특히 생후 1개월 내에 나타난다<sup>1,3,4,9)</sup>. 치료가 되지 않았을 경우 70%가 3개월 이내에 사망하며, 주 사망원인은 대동맥 판막(동맥간 판막) 부전을 동반한 심폐부전에 기인한다.

더욱이 과도한 폐동맥 혈류량과 높은 폐동맥 압력

\*서울대학교 의과대학 흉부외과학교실

\*Department of Thoracic and Cardiovascular Surgery, Seoul National University Hospital

\*\*이 논문은 1990년도 서울대학교 병원 특진 연구비 보조로 이루어 졌음.

1990년 11월 20일 접수

으로 인하여 폐동맥 저항이 급속도로 상승하기 때문에, 영아기 이후에는 높은 사망율을 보이며, 수술적 교정의 적응이 되지 못하는 경우가 많다<sup>10)</sup>. 또 내과적 보존치료로서는 그 치료가 적절하지 못한 경우가 대부분이어서 비교적 빠른 시기에 수술적 교정을 필요로 하고 있다<sup>1,9)</sup>.

고식적 수술로서의 폐동맥 banding 수술은 사망율이 50% 이상으로 알려져 있으며<sup>1,9,11,12)</sup>, 또 10-15%에서는 수술후에도 폐동맥 폐쇄성 질환을 예방하지 못한다고 알려져 있다<sup>7,13)</sup>. 따라서, 최근의 경향은 영아기에 Rastelli 술식을 이용한 완전 교정술을 선호하는 편이다<sup>1,2,4,14,15)</sup>. 저자들은 1983년<sup>16)</sup> 이후 총 10명의 동맥간 환자에 있어서 Rastelli 술식을 통한 교정술을 시행한 바 환자의 임상소견, 수술방법 및 결과, 중장기적 환자 상태 등을 분석하였다.

### 관찰 대상 및 방법

1983년 1월부터 1990년 6월 까지 서울대학교 병원 흉부외과에서 Rastelli 술식으로 완전교정수술을 받은 동맥간 환자 10명을 대상으로 하였다. 해부학적 분류는 수술 소견을 중심으로 Collett-Edwards 분류에 의거하였으며, 수술전 동맥간판막(truncal valve)의 부전(insufficiency) 정도는 수술전 심에코검사 및 심도자 소견과 수술중 평가 소견을 종합하였다. 수술에 관련된 사망은 30일 이내에 사망으로 정하였으며, 수술후 판막의 부전 정도는 심에코검사에 의존하였다.

### 결 과

환자의 남녀 비는 4 : 6 이었으며 연령은 1개월부터 9세까지로 평균 2.1세 이었고, 수술 당시 체중은 3.2kg에서 16kg 까지로 평균  $8.2 \pm 4.4$ kg 이었다. 입원시 주 증상은 모든 환자에서 심부전의 증상 이었다. 특히 2명의 환자(환자 2.6)는 매우 심한 심부전의 증상을 나타냈으며, 그중 1명(환자 2)은 수술전부터 기관지 삼관 및 호흡기 보조와 변역성 약제를 투여하여 심부전을 치료받다가 수술을 시행받았다. 비교적 경미한 심부전을 나타낸 3명을 제외하고 7명은 모두 강심제와 이노제를 복용하였으며, 8명은 경미한 청색증을 나타내었으며, 모든 환자에서 발육 부전을 볼 수 있었다. 모든례에서 술전 흉부 X-선상 심장 비대증과 폐충만증(plumonyary plethora)의 소견을 보였으며, 동맥혈 가스 검사시 저산소증과 대사성 산증의 소견을 보였다. 수술전 시행한 심도자 소견상 모든례에서 폐동맥 고혈압의 소견을 보였으며 (평균 폐동맥압  $63.3 \pm 15.3$ mmHg), 7례에서 측정된 폐혈류와 전신혈류의 비(Qp/Qs)는 평균  $2.01 \pm 0.95$  이었다(표 1).

해부학적 형태는 수술 소견을 중심으로 분류하였다(표 2). Collett-Edwards 분류에 의하면, 제 I 형이 3례, 제 II 형이 6례, 제 III 형이 1례 이었다. 모든례에서 심실 중격의 전상부 및 반월상 판막 직하부에 위치한 심실 중격 결손을 동반하였으며 그 크기는 평균  $17.9 \pm 6.81 \times 17.9 \pm 6.81$ mm<sup>2</sup> 이었다. 동반한 심기형으로는 심방 중격 결손 또는 지속적 난원공이 5례,

표 1. Preoperative Clinical Characteristics

Patient No	Age	Sex	Boby weight (kg)	Pulmonary artery Pressure(mmHg)	Rp	Qp/Qs
1	1 mo	M	3.2	55/30(43)	-	1.45
2	4 mo	F	5	80/30(55)	-	-
3	4 mo	F	5.8	95/48(67)	11.35	1.83
4	8 mo	M	7.3	86/70(76)	-	-
5	15 mo	F	5.5	100/55(85)	-	-
6	16 mo	F	7.5	72/34(48)	5.9	0.9
7	16 mo	M	8.3	95/45(68)	6.93	2.4
8	$2\frac{8}{12}$ years	M	10.5	95/65(80)	7.2	1.19
9	4 years	F	12.4	79/49(61)	3.2	3.5
10	9 years	F	12	74/32(50)	5.3	2.8

## 표 2. Anatomical features

patient No.	Anatomical* classification	VSD* size (mm <sup>2</sup> )	truncal valve insufficiency	associated anomalies
1	II	14 × 14	mild	PFO, common RCA-LAD
2	I	10 × 10	severe	-
3	II	15 × 15	-	ASD (secundum)
4	II	15 × 15	-	-
5	II	30 × 30	-	ASD (secundum)
6	IIIc	10 × 10	-	PFO, right PDA, right lung hypoplasia
7	I	20 × 20	-	-
8	II	15 × 15	mild	-
9	II	25 × 25	mild	PFO, PDA
10	I	25 × 25	-	-

\* : classification by Collett - Edward

\*\*VSD type-outlet in all patients

## 표 3. Immediate Postoperative Results

Patient No.	size of conduit (mm)	type of conduit	PRV / LVmmHg	outcome
1	16	Ionescu - Shiley	32 / 30	death
2	14	bovine pericardium	-	death
3	14	bovine pericardim	60 / 85	death
4	14	Ionescu - Shiley	-	survive
5	16	Ionescu - Shiley	35 / 80	death
6	14	Ionescu - Shiley	-	death
7	15	bovine pericardium	61 / 110	survive
8	20	Ionescu - Shiley	58 / 100	survive
9	22	Bjork - Shiley	20 / 100	survive
10	22	Ionescu - Shiley	-	survive

동맥관 개존증이 2례, 관상동맥 기시 이상이 1례 있었다. 제 IIIc 형의 경우 (환자6) 우측 폐 발육부전을 동반하여 우측 폐동맥 발육 부전과 우측 동맥간 개존증의 소견을 보였다(그림1). 동맥간 판막(truncal valve)의 반월상 판막의수는 4개인 경우가 1례(환자 10), 9례에서는 3개이었으며 4례에 있어서는 경미한 부전을 나타냈고, 1례(환자2)에 있어서는 매우 심한 부전 (insufficiency)를 나타내어 수술시 판성형술을 같이 시행하였다.

모든례에 있어서 Rastelli 술식을 시행하였다. 수술 시 소요된 체외 순환시간은 최저 125분에서 최고 339 분 까지 평균 176 ± 62.9분이었으며, 대동맥 차단시간은 최저 41분에서 최고 129분까지 평균 81.4 ± 33.8 분이었다. 우선 폐동맥 입구를 노출하기 위하여 동

맥간 전면부에 횡절개후 폐동맥을 분리한 뒤 결손 부위는 침재 봉합하고, 우심실을 종절개 하여 심실 중

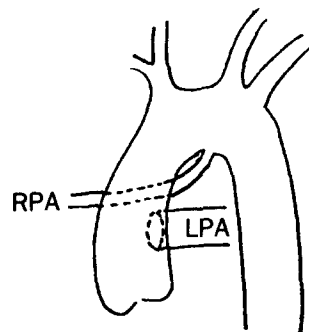


그림 1. Schematic diagram of the anatomic feature of type IIIc Truncus Ateriosus.

격 결손을 Dacron 철타체 봉합하였다. 우심실과 폐동맥 간의 연결은 도관을 사용하였으며, 이때 사용된 도관은 1례에서 Björk-Shiley 판막이 부착된 도관을, 6례에서는 Ionescu-Shiley 판막이 부착된 도관을 사용하였고, 3례에서는 우심낭을 이용하여 3개의 반월상 판막이 부착된 도관을 만들어 사용하였다. 6례에서 수술 직후 우심실 압력과 좌심실 압력을 측정하였다. 우심실 수축기 압력은 평균  $49.3 \pm 12.9$ mmHg, 좌심실 수축기 압력은 평균  $92.5 \pm 12.5$ mmHg으로서, 우심실-좌심실 압력비(PRVLV)는 평균  $0.51 \pm 0.14$ 이었다(표 3). 인공 심폐기 정지후 폐 생검을 3례(환자 2,6,7)에서 실시하였다. Heath-Edwards 분류

에 의한 폐 혈관 이상 정도는 각각 Grade I - II, II, II 이었다.

수술과 관련하여 사망한 례는 총 5례로 (50%) 모두 2세 미만의 환자들이었다. 그중 1례는(환자2) 수술전 부터 심한 심부전의 증상을 나타낸 환자로 기관지 사관 및 기계호흡보조와 변역성 약제를 수술전 부터 투여한 환자이다. 수술중 별다른 문제없이 진행되었으나 술후 체외 순환을 정지 시킬수 없을 정도의 심한 심근 부전및 저심박출증으로 사망하였다. 1례는(환자6) 술후 출혈을 동반한 저심박출증으로, 3례는(환자 1,3,5) 발작적으로 지속되는 폐동맥 고혈압 발작으로 사망하였다(표 4).

생존자 5례에서 최저 1개월부터 최고 6.5년 까지(평균 42.4 개월) 추적 조사하였다(표 5). 심에코 검사상 2례(환자 8,9)에서는 수술전 부터 있었던 동맥간 판막 부전이 계속 남아 있으며, 1례에서 수술후 경미한 승모판 부전이 생겼다. 또 2례(환자 4,10)에서는 경미한 대동맥 판막 부전과 폐동맥 유출로의 상대적 협착 및 폐동맥 판막(도관에 부착된 판막) 부전이 생겼다. 수술후 5년째 각각 심도자 검사를 실시하였다(표 6). 우심실 압력과 주 폐동맥 압력이 각각

표 4. Cause of death

operation year	patient No.	cause of death
1984	6	low cardiac output, bleeding
1987	5	pulmonary hypertensive crisis
1988	1	pulmonary hypertensive crisis
	2	acute cardiac failure
		low cardiac output
1989	3	pulmonary hypertensive crisis

표 5. Follow up the survivors

Patient No.	Functional class	2D-echo	follow up period	anticoagulation
4	I → II	*AI(II) **PI(II) ***RVOTO	$6\frac{6}{12}$ years	ASA
7	I	AI(II)	$3\frac{4}{12}$ years	none
8	I	MR(I)	16 months	ASA persantin coumadin
9	I	AI(II)	3 months	none
10	I → II	AI(I) RVOTO	$6\frac{3}{12}$ years	none

\*AI : truncal valve insufficiency

\*\*PI : conduit valve insufficiency

\*\*\*RVOTO : right ventricular outflow tract obstruction

표 6. Late catheterization data of long-term survivors

Patient No.	main pulmonary artery pressure(mmHg)	RV pressure(mmHg)	AI	PI
4	$42/12(21)$	$130/3(12)$	II	I
10	$35/9(20)$	$128/-5(10)$	II	II

130/3(12)mmHg, 128/-5(10)mmHg와 42/12(11)mmHg, 35/9(20)mmHg로서 수축기시 약 80mmHg의 압력차를 보였으며 우심실 부전의 소견을 보여 우심실 유출로 확대 수술을 실시하였다. 우심실 유출로 확대수술은 전에 우심실에서 폐동맥으로 부착된 도관을 제거하고, 우심낭과 Dacron 첩제를 사용하여 유출로를 확대하였다.

그중 1례(환자 4)는 급성 심부전 및 저박출증으로 수술중 사망하였고, 1례는 수술후 양호한 상태로 외래 진료중이다. 수술후 추적되는 동반 환자들은 정상 생활을 영위하였으며 NYHA기능 분류 I 또는 II였으며, 3례에서는 항응고제를 복용하였다.

## 고 안

동맥간은 Buchanan (1864)이 처음 기술한 이래로 구간 부위(bulbo truncal area)의 발생기전에 대한 지식이 높아짐에 따라서 그 정의가 바뀌면서 분류 또한 달라졌다<sup>17)</sup>. Lev와 Saphir<sup>18)</sup>는 동맥간을 심장으로부터 단일 혈관이 기시하여 관상동맥, 전신동맥, 폐동맥을 공급하는 기형으로 정의하였다. Collett 과 Edwards<sup>5)</sup>는 전신동맥, 폐동맥 보다는 체순환, 폐순환의 개념을 정의에 도입하여, 동맥간의 분류에 폐동맥이 없고 하행 대동맥으로부터 폐순환이 기시되는 경우를 IV형으로 포함시켜 분류하였다. 한편 Van Praagh와 Van Praagh<sup>7,8)</sup>는 Lev와 saphir와 같이 제IV형을 제외하고 동맥간을 분류하였고, Thiene등<sup>19)</sup>은 동맥간이 6번째 대동맥궁의 발생부전과 같이 동반될수 있다고 주장하였다. 이에 Crupi등<sup>6)</sup>은 제IV형이 이론적으로 가능하기는 하나, 그 혈류학적 특성이나 치료계획에 있어서, 심실중격을 동반한 폐동맥 발육부전증(Pulmonary atresia with VSD)에 포함되는 것이 바람직하다고 주장하였으며, 많은 이들이 뜻을 같이 하고 있다<sup>8,9,20,21)</sup>. 저자들 역시 제IV형을 이 연구

에서 제외하였다.

Collett-Edwards 분류에 의한 제III형은 5가지의 아형으로 세분화 된다<sup>5)</sup>. IIIa형은 좌측 대동맥궁이며 양측 폐동맥이 동맥간의 양 측면으로 부터 기시하는 것, IIIb 형은 좌측 대동맥궁이며 좌측 폐동맥은 동맥관(PDA)에서, 우측 폐동맥은 동맥간에서 기시하는 것, IIIc형은 좌측 대동맥궁이며 좌측 폐동맥은 동맥간에서, 우측 폐동맥은 동맥관(PDA)에서 기시하는 것, IIId 와 IIIe 형은 각각 IIIa, IIIb 형의 경상(mirror image)으로 분류하였다. 실질적으로 제III형의 보고는 많지 않다. 특히 IIIc 형은 그례를 찾아 보기 힘들다. 문헌상 보고된 IIIc 형은 3례를 찾아 볼 수 있었다<sup>22)</sup>(표 7).

동맥간에 있어서 심실 중격의 위치는 대부분이 심실 중격의 전상부, 반월상 판막직하부에, 중격 연주(trabecular septomarginalis)의 양 변연을 경계로 하여 위치하며 그 크기가 크다<sup>6,9)</sup>. 또 후방 경계는 심실 누두 추벽(ventricular infundibular fold)의 발달 정도에 의하여 결정 되는데 약 30% 정도에서 막양부까지 포함된다<sup>9)</sup>. 이러한 경우에는 후방부의 경계가 삼첨판윤에 가까우며 전도체계(conduction system)가 그 경계에 위치하게 되어 수술시 각별한 주의를 기울여야 한다. Van Praagh 등은 심실 중격이 없는 경우를 B형으로 분류하였으나 실제적으로 그례를 찾아보기 힘들다<sup>21)</sup>. 대부분의 동맥간에서는 동맥간의 기시가 우심실에서 비롯된다<sup>23)</sup>. 따라서 심실 중격 결손을 봉합시 좌심실 유출로 협착을 초래할 수 있는 위험성<sup>24)</sup>이 있다. 즉, 심실중격결손 봉합시 필요에 따라서 심실 중격 결손을 확대시켜야 하며 좌심실 유출로 협착 여부를 확인해야 한다<sup>23)</sup>.

동맥간은 태생기때 정중선의 발육 결손으로 형성되기 때문에 다른 심장기형 및 다른 기관의 선천성 기형을 동반할 수 있다<sup>9,17)</sup>. 흔히 동반될 수 있는 기형으로는 심방 중격결손, 동맥관 개존증, 우측동맥궁,

표 7. Cases with type IIIc Truncus Arteriosus

Author	Year	Aortic arch	PDA	LPA origin
Shapiro	1930	left	R	Truncus
McNamara and Sommerville	1968	left	R	Truncus
Van der Horst	1974	left	R	Truncus
our Patient	1984	left	R	Truncus

관상동맥기형, 대동맥궁 축착증, 흉선 발육부전, De Gorge 증후군등이 있을 수 있다. 본 연구에서는 지속적 난원공을 포함한 심방 중격결손을 5명 (50%)에서 볼 수 있었다.

동맥간의 자연력을 살펴보면 그 예후가 매우 불량하다<sup>3,9)</sup>. 특히 대동맥궁 축착이나 심한 동맥간 판막부전이 동반된 경우에는 대부분이 주산기에 사망한다. 성인까지 생존하는 예는 극히 드물며<sup>25)</sup>, 생존하는 경우에도 대부분이 폐혈관 폐쇄성 질환으로 인한 저산소증으로 사망한다. 또 대부분이 폐혈류가 증가된 질환에서 보듯이 성장 발달이 늦으며, 반복적인 폐 감염을 겪게 된다. 치료가 제대로 되지 않았을 경우 약 70-80% 정도가 영아기에서 사망하며<sup>3)</sup>, 5세까지 생존하는 경우는 약 15-30%에 불과하며 그중 1/3 정도는 폐혈관 폐쇄성 질환을 갖게 된다<sup>9)</sup>.

최근에 있어서 동맥간의 치료 원칙은 가능한한 영아기 때 조기 완전 교정술을 시행하는 추세이다. 때에 따라서는 환자의 생존과 성장을 위해 우선적으로 강심제, 이뇨제, 기계 호흡보조 등으로 내과적 치료가 선행되어야 하는데 이는 일시적으로 환자의 심부전 증상을 완화 시키고자 하는 목적이지만, 치료 원칙이 되어서는 안된다<sup>9,16)</sup>. 즉 내과적 치료를 인하여 완전 교정술이 지연될 경우 감염, 심실 기능의 감소, 폐혈관 폐쇄성 질환등이 발생되어 오히려 수술 위험성만 증가시킬 수 있다는 점을 염두에 두어야 한다<sup>14,9)</sup>.

1960년대 초반에서는 동맥간의 일차적인 수술치료로서 폐동맥 banding이 시행되었다. Muller와 Danman등이 1952년 처음으로 동맥간에서 폐동맥 banding을 시행한 이래로 동맥간 환자의 조기 사망율을 낮추기 위하여 폐동맥 banding을 시행하였으나, 대부분의 보고에 의하면 그 사망율이 50% 이상이어서 현실적으로 많이 쓰이고 있지 않다. 더욱이 폐동맥 banding 후 생존한 환자의 많은 경우에 있어서 부적절한 banding에 의한 폐혈관 폐쇄성 질환이 진행되거나, 폐동맥의 변형 또는 협착 등이 생기며 심한 경우에는 폐동맥 폐쇄를 초래할 수 있다<sup>5,7,26,27)</sup>. 또, Singh<sup>28)</sup>등은 폐동맥 banding의 성적이 나쁜 이유를 1) 폐혈류량을 적당히 감소시키기 어려우며, 2) 폐혈관 질환이 있는 경우, 3) 대동맥 판막 부전에 의한 좌심실 부담등으로 설명하였다.

동맥간의 완전 교정술은 우심실과 폐동맥 사이을

연결할 수 있는 도관이 발달함에 따라서 가능하게 되었다. 1961년 Klinner가 TOF와 폐동맥 발육부전증에서 Teflon 도관을 사용하였고 이듬해 Sloan 등이 Plastic 도관을 이용하여 동맥간을 수술 하였다<sup>1)</sup>. 1967년 McGoon과 Rastelli 등이 homograft를 이용하여 동맥간의 완전교정술을 시행한 이래로 본격적으로 시행되기 시작하였다<sup>29)</sup>. Marcelletti 등과 Poirier<sup>12)</sup>등은 수술 시기와 수술에 관련된 사망율의 상관관계를 지적하면서 교정 수술의 적절한 시기를 5-12살로 주장 하면서 증상이 심한 환자는 영아기때 폐동맥 banding을 시행하고 교정수술은 기다릴 것을 제안하였다. 그러나, 동맥간의 자연력이나 폐동맥 banding의 결과 및 예후를 감안하면 실제적으로 5살이후에 수술의 적용이되어 완전교정술을 받을수 있는 환자는 극히 일부분에 불과하다.

1971년 Barratt Boyes등에 의하여 6주의 영아에서 성공적으로 완전 교정술을 시행한 이래로 좀 더 빠른 시기에 완전 교정술을 시행하려는 시도가 계속되었으며<sup>30,31)</sup>, Ebert등은 6개월이내에 완전 교정술을 시행하여 88%의 생존율을 보고하였다<sup>32)</sup>. Stark등은<sup>33)</sup> 증상이 없는 동맥간 환자는 1-2살때 교정수술을 시행하고, 내과적 치료가 잘 되지 않는 심한 심부전을 동반한 경우에는 연령과 관계 없이 즉시 수술할 것을 제안하였다. Stanger등<sup>34)</sup>은 완전 교정시기를 6개월이내로 할 것을 주장하면서 6개월에서 12개월 사이의 환자의 폐 생검에서 이미 심한 폐혈관 폐쇄성 질환의 소견을 관찰할 수 있다고 하였다. 또 Ebert등은<sup>31)</sup> 조기 완전 교정술을 시행함으로써 폐혈관 폐쇄성 질환의 발생을 줄일수 있고 정상적인 폐동맥 성장을 기대할 수 있음을 강조하였다. 또 Juaneda등은<sup>10)</sup> 폐동맥 고혈압으로 인하여 심한 폐동맥 중막비대와 내막 증식이 예상되기 때문에 수술시기를 6개월은 넘기길 않도록 제안하였다. 본 교실에서 시행한 3례의 폐생검 결과는 모두 Heath Edwards 분류<sup>35)</sup> 정도 I-II에 속하였다. 특히 환자 2는 나이가 4개월에 불과하였지만 이미 폐동맥의 내막증식 및 중막비대의 소견을 보이고 있었다. 즉, 최근의 경향은 완전 교정의 시기를 3-6개월을 최적으로 보는 보고가 많으며<sup>2,14,15)</sup>, Bove와 Castaneda등<sup>1)</sup>은 주산기에서 폐동맥 저항이 떨어지는 시기 즉 2주만 넘으면 2개월 이내에 완전 교정수술을 시행하자고까지 주장하는등 비교적 조기 완전교정술을 추구하고 있다.

완전 교정수술에 있어서 사용되는 도관은 크게 판막이 부착되지 않은 도관과, Heterograft 판막이 부착된 도관과 Homograft 도관등으로 나눌수 있다. 영아기에 수술이 시행되면서부터 판막이 부착되지 않은 도관이 기술적으로 용이 하여 선호되기도 하였으나<sup>36,37)</sup>, 폐동맥 고혈압이 지속되는 동맥간에서는 판막이 부착된 도관이 혈류역학적으로 더 바람직하다<sup>4)</sup>. Homograft 도관은 값이 싸고 크기가 충분하며 원위부 연결이 용이한 장점이 있지만, 구하기 어렵고 후에 석회질화나 협착이 올 수 있기 때문에 많은<sup>12,31,38)</sup> 이들이 Heterograft 도관을 주로 사용하고 있다. 한편으로는 Homograft 도관의 석회질화나 협착은 조직자체 보다는 멸균 조작이나 보관 방법에 기인한다는 보고들이<sup>39,40)</sup> 있으며, 항생제로 처리된 신선한 Homograft와 냉동 보관된 Homograft를 사용하여 만족한 중장기 성적을 보고 하며 계속 Homograft를 사용하고 있는 이들도 있다<sup>1,4,15,41)</sup>. Castaneda와 Bove등은 Dacron 도관은 영아의 작은 종격동에 크기를 맞추기 어렵고 폐동맥의 변형이나 뒤틀림을 초래하기 쉽고, 얇은 폐동맥에 두껍고 뻣뻣한 도관을 연결하기 어렵기 때문에 Homograft를 선호하고 있다<sup>4)</sup>. 본 교실에서는 Homograft는 현실적으로 구하지 못하는 상태이기 때문에 주로 Heterograft 도관을 사용하였다. 3례에 있어서는 직접 우심낭을 이용하여 도관을 만들어 사용하였다. 우심낭을 이용하여 만든 도관은 두께가 폐동맥과 큰 차이가 나지 않고 Dacron 도관보다 부드럽기 때문에 원위부 연결시 큰 어려움이 없었으며, 판막의 위치를 조절할 수 있고 도관의 크기도 조절할 수 있어서 종격동이 작은 영아에서도 도관의 크기가 문제되지 않았으며, 수술후 판막이 제대로 작동되어 혈류학적으로 도관의 폐쇄나 부전등이 없었다. 즉, Homograft가 아직 현실화 되지 않은 국내에서는 이러한 우심낭을 이용한 도관이 하나의 방편이 될 수가 있다고 하겠다.

수술후 조기사망한 5례의 주 원인을 보면 3례가 지속되는 폐동맥 고혈압 발작(pulmonaryhypertensive crisis)에 의한 저박출증으로 사망하였다(표 4). 폐동맥 고혈압 발작에 의한 저 박출증의 기전은 우심실로부터의 유입이 적어서 좌심실 전하부의 감소와, 우심실 및 우심방의 확대로 인하여 좌심방과 좌심실이 늘리기 때문이라고 설명할 수 있다<sup>42,43)</sup>. 폐동맥 고혈압 발작의 유발 요인은 저 산소증, 산증, 저 체온, cat-

echolamine 등이 주된 요인으로, 수술후 충분한 진정(sedation)과 과호흡 등으로 동맥혈 산소 분압은 100mmHg 이상, 이산화탄소 분압은 35mmHg 이하로 유지하면서, 체온유지 및 산증 교정 등 유발요인을 제거하고 catecholamine의 사용을 줄이면서 지속적인 감시로서 그 발작을 예측 치료할 수 있다<sup>42,43,44,45)</sup>. 본 교실에서는 1989년 이전에는 폐동맥 고혈압 발작의 예방및 치료 경험이 많지 않아 적절한 예방및 치료를 하지 못하였다. 즉 높은 사망율의 많은 부분이 수술장 및 수술후 관리가 적절하지 못하였음에 기인하였다고 하겠다<sup>38)</sup>.

문헌에 보고된 Heterograft 판막이 부착된 도관을 사용하여 Rastelli 술식을 시행받은 환자의 예후는 5년 생존율이 76-91%, 5년후 재수술이 필요한 경우가 14-30%로 보고되고 있다. 본 경우에서는 2명 다 재수술을 시행하였다. 도관의 폐쇄및 부전 위치와 원인으로서는 1) 환자가 도관에 비해 상대적으로 성장하는 것, 2) 조직 판막 자체의 폐쇄 부전, 3) 도관내에 혈전이나 섬유막의 형성 (fibrous peel)으로 볼 수 있으며, 수술의 적응 요건은 우심실 압력이 좌심실이 압력 이상인 경우, 심부전 증상이 있는 경우, 저 박출증 일때로 정할수 있다<sup>50)</sup>. 재수술의 방법으로는 판막이 부착되지 않은 도관을 사용하여 치환 하는 방법<sup>50,51)</sup>, 이전의 도관을 제거하고 환자의 심낭이나 우심낭등으로 재건 하는 방법<sup>52)</sup>, 기계판막을 심낭에 부착시켜 치환하는 방법 등이 있다<sup>53)</sup>. 저자들은 우심낭을 이용하여 재건술을 시행하였다

## 결 론

영아기에 높은 사망율을 보이는 동맥간의 생존율을 높이기 위해서는 비교적 빠른 시기에 완전 교정수술을 시행함이 바람직하다. 조기 완전 교정수술을 시행함에 있어서는 먼저 주산기 및 영아기의 심장수술 및 수술후 관리 경험의 축적과 지속적인 감시 및 치료가 매우 중요하다. 본 교실에서도, 비록 높은 사망율을 경험하였지만, 영아 수술후 관리의 경험축적과 폐동맥 고혈압 발작의 예방및 치료가 정착된 지금은 되도록 영아기에서 조기 완전 교정술을 시행하려고 한다.

기술적인 면으로는 체구가 작은 영아에 맞는 적절한 도관의 사용이 중요하다. 저자들은 우심낭을 이용

하여 3개의 반월상 판막이 부착된 도관을 만들어 사용한 바, 기술적으로 용이하고 혈류 역학적으로도 우수하였다. 그러나 아직 그 장기 추적에 의한 성적이 정립되지 않은 상태이다. 서구에서는 Homograft를 이용하여 조기 완전 교정술을 시행하여 좋은 성적을 보이고 있다. 그러나, 장기 공여가 보편화 되지 않고 뇌사의 개념이 인정되지 않는 국내에서는 현실적으로 Homograft를 구하기 어려운 실정이다. 뇌사의 개념이 도입되기 위해서는 도덕적, 윤리적, 종교적, 법적 측면에서 극복되어야 되는데, 최근 일부에서 뇌사 개념 도입의 움직임이 일고 있음은 고무적인 일이라 하겠다.

## REFERENCES

1. Castaneda AR : *Truncus arteriosus*. *Ann Thorac Surg* 47 : 491-2, 1989.
2. Sharma AK, Brawn WJ, Mee RB : *Truncus arteriosus. Surgical approach*. *J Thorac Cardiovasc Surg* 90 : 45-49, 1985.
3. Marcelletti C, McGoon DC, Mair DD : *The natural history of truncus arteriosus*. *Circulation* 54 : 108-111, 1976.
4. Bove EI, Beekman RH, Snider AR, Callow LB, Underhill DJ, Rocchini AP, Rosenthal A : *Repair of truncus arteriosus in the neonate and young infant*. *Ann Thorac Surg* 47 : 499-506, 1989.
5. Collett RW, Edwards JE : *Persistent truncus arteriosus : A classification according to anatomic types*. *Surg Clin North Am* 29 : 1245-1270, 1949.
6. Crupi G, Macartney FJ, Anderson RH : *Persistent truncus arteriosus : A study of 66 autopsy cases with special reference to definition and morphogenesis*. *Am J Cardiol* 40 : 569-578, 1977.
7. Van Praagh R, Van Praagh S : *The anatomy of common aortopulmonary trunk (Truncus arteriosus communis) and its embryologic implications*. *Am J Cardiol* 16 : 406-425, 1965.
8. Calder L, Van Praagh R, Van Praagh S, Sears WP, Corwin R, Levy A, Keith JD, Paul MH : *Truncus arteriosus communis : clinical angiographic and pathologic findings in 100 patient*. *Am Heart J* 92 : 23-38, 1976.
9. Verrier ED, Hanley FL, Turley K : *Truncus arteriosus. Cardiac surgery : state of the art reviews* 3 : 201-215, 1989.
10. Juaneda E, Haworth SG : *Pulmonary vascular disease in children with truncus arteriosus*. *Am J Cardiol* 54 : 1314-1320, 1984.
11. Singh Ak, de Leval M, Pincott J : *Pulmonary artery banding for truncus arteriosus in the first year of life*. *Circulation* 51 Supple II : II-100, 1975.
12. Poirier RA, Berman MA, Stansel HC Jr : *Current status of the surgical treatment of truncus arteriosus*. *J Thorac Cardiovasc Surg* 69 : 169-182, 1975.
13. Parker RK, McGoon DC, Danielson GK, Wallace RB, Mair DD : *Repair of truncus arteriosus in patients with prior banding of the pulmonary artery*. *Surgery* 78 : 761-767, 1975.
14. Di Donato RM, Fyfe DA, Puga FJ, Danielson GK, Ritter DG, Edwards WD, McGoon DC : *Fifteen-year experience with surgical repair of truncus arteriosus*. *J Thorac Cardiovasc Surg* 98 : 414-422, 1985.
15. Musumeci F, Piccoli GP, Dickinson DF, Hamilton DI : *Surgical experience with persistent truncus arteriosus in symptomatic infants under 1 year of age*. *Br Heart J* 46 : 179-185, 1981.
16. 진성훈, 노준량 : 동맥간의 교정수술 1례. *대한흉부외과학회지* 16 : 30-33, 1983.
17. Anderson RH, Arnord Jr, Luvkiewicz K : *morphogenesis of bulbo ventricular malformations I : Consideration of embryogenesis in the normal heart*. *Br Heart J* 36 : 242-255, 1974.
18. Lev M, Saphir O : *Truncus arteriosus communis persists*. *J Pediatr* 20 : 74-88, 1942.
19. Thiene G, Brotolotti U, Gallucci V : *Anatomic study of truncus arteriosus communis with embryologic and surgical consideration*. *Br Heart J* 38 : 1109-1123, 1976.
20. Ceballos R, Soto B, Kirklin JW, Barger LM : *Truncus arteriosus : An anatomical angiographic study*. *Br Heart J* 49 : 5899-99, 1983.
21. Van Praagh R : *Classification of truncus arteriosus communis*. *Am J Cardiol* 92 : 129-132, 1976.
22. Van der Horst RL, Gotsman MS : *Type IIIc truncus arteriosus case report with clinical and*



- surgical implications. Br Heart J* 36 : 1046-1048, 1974.
23. Bharati S, McAllister HA, Rosenquist GC, Miller RA, Tatoes CJ, Lev M : *The Surgical anatomy of truncus arteriosus communis. J Thorac Cardiovasc Surg* 67 : 501-510, 1974.
  24. Lev M, Bharati S, Meng CC, Liberthson RR : *A concept of double outlet right ventricle. J Thorac Cardiovasc Surg* 6 : 271, 1972.
  25. Hicken P, Evans D, Heath D : *persistent truncus arteriosus with survival to the age of 38 years. Br Heart J* 28 : 284, 1966.
  26. Turley K, Tucker WY, Ebert PA : *The changing role of palliative procedures in the treatment of infants with congenital heart disease. J Thorac Cardiovasc Surg.* 79 : 194-201, 1980.
  27. Kron IL, Nolan SP, Flanagan TL, Muller WH : *Pulmonary artery banding revisited. Ann surg* 209 : 642-647, 1989.
  28. Marcelletti C, McGoon DC, Danielson GK, Wallace RB, Mair DD : *Early and late results of surgical repair of truncus arteriosus. Circulation* 55 : 636-641, 1977.
  29. McGoon DC, Rastelli GC, Ongley PA : *An operation for the correction of truncus arteriosus. JAMA* 205 : 59-73, 1968.
  30. Sullivan H, Sulayman R, Replogle R, Arcilla RA : *Surgical correction of truncus arteriosus in infancy. Am J Cardiol* 38 : 113-116, 1976.
  31. Ebert PA, Rurley K, Stanger P, Hoffman JI, Heymann MA, Rudolph AM, : *Surgical treatment of truncus arteriosus in the first 6 months of life. Ann Surg* 200 : 456, 1984.
  32. Ebert PA, Robinson SJ, Stanger P, Engle MA : *Pulmonary artery conduits in infants younger than six months of age. J Thorac Cardiovasc Surg* 72 : 351-356, 1976.
  33. Stark JD, de Leval M, Gandhi D, Macartney F : *surgical treatment of persistent truncus arteriosus in the first year of life. Br Heart J* 40 : 1280-1287, 1978.
  34. Stanger P, Robinson S, Engle MA, Ebert PA : *Corrective surgery for truncus arteriosus in the first year of life (abstract ). Am J Cardiol* 39 : 293, 1977.
  35. Heath D, Edwards JE : *The pathology of hypertensive pulmonary vascular disease Circulation* 18 : 533-547, 1958.
  36. Peetz DJ, Spicer RL, Crowley DC, Sloan H, Behrendt DM : *Correction of truncus arteriosus in the neonate using a nonvalved conduit. J Thorac Cardiovasc Surg* 83 : 743-746, 1982.
  37. Spicer RL, Behrendt DM, Crowley DC : *Repair of truncus arteriosus in neonates in neonates with the use of a valveless conduit. Circulation* 70 (Suppl I) : 26-9, 1984.
  38. Appelbaum A, Bargeron LM, Pacifico AO, Kirklin JW : *Surgical treatment of truncus arteriosus with emphasis on infants and small children. J. Thorac Cardiovasc Surg* 71 : 436-440, 1976.
  39. Moodie DS, Mair DD, Fulton RE, Wallace RB, McGoon DC : *Aortic homograft obstruction. J Thorac Cardiovasc Surg* 71 : 11-9, 1976.
  40. Moore CH, Martelli V, Ross DN : *Reconstruction of right ventricular outflow tract with a valved conduit in 75 cases of congenital heart disease. J Thorac Cardiovasc Surg* 71 : 11-9, 1976.
  41. Dickinson DF, Hamilton DI : *Reconstruction of the right ventricular outflow tract using an inlayed aortic root homograft. Eur J Cardiol* 10 : 331-43, 1979.
  42. Wheller J, George BL, Mulder DG, Jarmakani JM : *Diagnosis and management of postoperative pulmonary hypertension. Circulation* 60 : 1640-4, 1979.
  43. Fowler WO, Gable M : *The hemodynamic effects of cardiac tamponade : mainly the results of atrial, no ventricular, compression. Circulation* 71 : 154-157, 1984.
  44. Damen J, Hitchcock JF : *Reactive pulmonary hypertension after switch operation. Br Heart J* 53 : 223-5, 1985.
  45. 서필원, 김용중, 김기봉, 김용진, 서경필 : *소아 선천성 개심술후 폐동맥 고혈압 발작증. 대한흉부외과학회지* 22 : 944-950, 1989.
  46. Bailey WW, Kirklin JW, Bargeron LM, Pacifico AD : *Late results with synthetic valved external conduits from venous ventricle to pulmonary arteries. Circulation* 56 : II 73-79, 1976.
  47. Jonas RA, Freed MD, Mayer JE, Castaneda AR : *Long-term follow up of patients with synthetic right heart conduits. Circulation* 72(Suppl II) : II 77-83, 1985.

48. Stewart S, Manning J, Alexon C, Harris P : *The Hancock external valved conduit. J Thorac Cardiovasc Surg* 86 : 562–569, 1983.
49. McGoon DC, Danielson GK, Puga FJ, Ritter DG, Mair DD, Ilstrup DM : *Late results after extracardiac conduit repair for congenital cardiac defects. Am J Cardiol* 49 : 1741–1749, 1982.
50. Gersony WM : *The right ventricular-pulmonary conduit : Long term outlook and criteria for replacement. Takahashi M, Wells WJ, Lindsmith GG(eds) : challenges in the treatment of congenital cardiac anomalies. Mt. Kisco, NY, Futura Publishing CO., 1986, P 2225–2231.*
51. Dowing TP, Danielson GK, Schaff HV, Puga FJ, Edwards WD, Driscoll DJ : *Replacement of obstructed right ventricular pulmonary arterial valved conduits with nonvalved conduits in children. Circulation* 72(Suppl II) : II 84–87, 1985.
52. Danielson GK, Schaff HV, Puga FJ, DiDonato RM, Ritter DG : *Replacement of obstructed extracardiac conduits with autogenous tissue reconstruction. J Thorac Cardiovasc Surg* 93 : 555–9, 1987.
53. Gorr DA, Hoa TQ, Mohr R, Smolinsky A, Hegesh J : *Pericardial-mechanical valved conduits in the management of right ventricular outflow tracts. J Thorac Cardiovasc Surg* 87 : 236–243, 1984.