

大動脈 縮窄症에 동반된 흉부 大動脈瘤 치험 1례

柳 烘 錫* · 許 瑄* · 吳 奉 錫* · 李 東 俊*

— Abstract —

Coarctation of the Aorta Associated with Thoracic Aortic Aneurysm

Hong Suk You, M.D., Sun Huh, M.D., Bong Suk Oh, M.D., Dong Joon Lee, M.I

Development of an aneurysm in the thoracic aorta, intercostal arteries, or cerebral vessels is not an uncommon occurrence in patients with coarctation of the aorta.

The mechanism whereby coarctation predisposes to aneurysm formation is incompletely understood and we suggest that in this case, an intrinsic factor in the wall of the aorta underlies the formation of aneurysms.

Recently we experienced one case of COA associated with the thoracic aortic aneurysm and operation was done successfully.

PDA was simply ligated and the aorta was cross-clamped proximally and distally and the area of constriction or aneurysmal site were excised.

Postoperative course was uneventful and the patient was discharged 2 weeks after operation.

Hypertension at upper extremities was controlled without any antihypertensive drugs after operation and the degree of regurgitation of mitral valve was improved postoperatively but long-term follow-up should be necessary.

序 論

大動脈 縮窄症은 서구에서는 비교적 흔한 先天性 心疾患이나, 東洋人에는 비교적 發生 빈도가 낮다고 報告되어 있으며 手術의 治療에 대한 報告도 未洽한 편이다^{1,2,3}. 治療가 늦어지는 경우에 高血壓, 細菌性 心內膜炎, 末梢 動脈管 障礙, 動脈瘤, 心不全, 大動脈 破裂 등의 合併症이 보고되기도 한다⁴. 특히 大動脈 縮窄症에서 胸部 大動脈이나 肋間 動脈, 腦血管 등에서의

動脈瘤 形成은 그렇게 드물지 않다.

이런 大動脈瘤들은 지속적인 高血壓이나 血管壁의 構造的 變化가 關與된다고 생각된다⁵.

Abbott⁶)는 大動脈 縮窄症 환자 200명의 死後 檢屍에서 39명이 動脈瘤가 있음을 發表했고 Schuster와 Gross⁷)은 505명의 大動脈 縮窄症 患者중 90%에서 動脈瘤가 發生했고 이중 2%만이 大動脈에 發生했다고 報告한 바 있다.

全南大學校 病院 胸部外科에서는 大動脈 縮窄症에 동반된 胸部 大動脈瘤를 1例 手術經驗하였기에 이를 文獻 考察과 함께 報告하고자 한다.

症 例

患者는 22歲 女子로 어렸을때부터 잦은 上氣道 感染

*전남대학교 의과대학 흉부외과학교실

*Department of Thoracic and Cardiovascular Surgery, Chonnam National University Hospital

1990년 11월 20일 접수

과 간헐적인 運動性 呼吸困難을 보여오다 약 3년전 妊娠 28週경에 肺炎, 細菌性 心內膜炎 및 高血壓의 診斷을 받고 本病院에 入院하여 早期分娩 및 藥物治療로 好轉되었으나, 精密檢査 등은 拒否하고 退院하였다.

最近 2個月前부터 運動性 呼吸困難(NYHA IIb) 및 심한 기침, 挫立 呼吸 등을 主訴로 藥物治療를 施行하였으나 症狀의 好轉이 없자 入院하였다. 入院 당시 血壓은 右上枝가 180/80mmHg, 右下枝가 110/80mmHg, 左上枝가 160/70mmHg, 左下枝가 110/70mmHg였고, 理學的 所見上 全身 狀態는 不良하였으며 胸部聽診上 收縮期 雜音이 左側 胸骨線 下部에서 들리고 肝肥大 등은 측지되지 않았다.

血液 檢査上 血色素 11.7g/dl, 白血球 7600/mm³, 赤血球 3.96×10⁶/mm³, Hct 36.7%로 모두 正常 範圍였으며 ASO, CRP는 陰性이었다.

單純胸部엑스선 檢査上 所謂 '3sign'이나 rid notching 등은 저명하지 않았고 약간의 心肥大와 兩側 肺鬱血을 보이고 있으며 後縱隔洞 部位에 5cm 정도의 石灰化된 등근 陰影(egg-shell shaped calcification)이 보였으며 늑골 質혼은 없었다(Fig. 1). 心電圖 檢査는 左心肥大의 所見을 보였으며 心超音波 檢査上 僧帽瓣 閉鎖不全(Grade II)이 나타났다.

心導子上 縮窄近遠部 壓力差異는 70mHg였고(近位部: 180/80/120, 遠位部: 110/80/100), 大動脈 造影術을 施行하여 開放性 動脈管과 大動脈 縮窄症이 함께 있음을 볼 수 있었으며, 縮窄部位에 直下方 5×5×6cm 크기의 石灰化된 球形囊의 大動脈症이 있었다(Fig. 2).

左心室 機能은 低下되어 있었으며 grade II / IV 정도의 僧帽瓣 閉鎖不全을 보였다. 手術은 4번째 左側

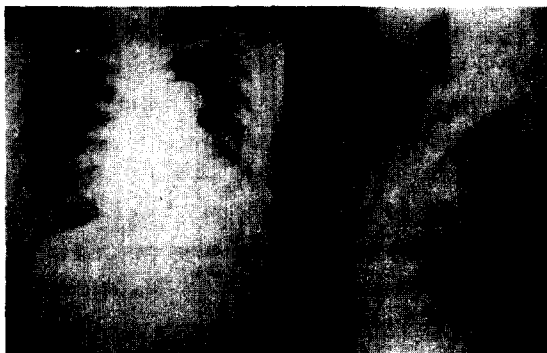

Fig. 1. Preop chest PA and lateral view showing egg-shell shaped calcification.

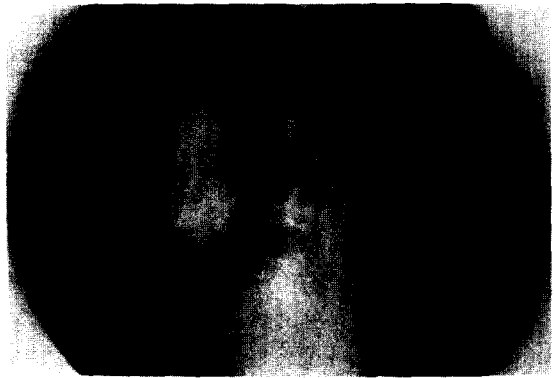

Fig. 2. Aortogram showing calcified aortic sacular aneurysm and PDA.

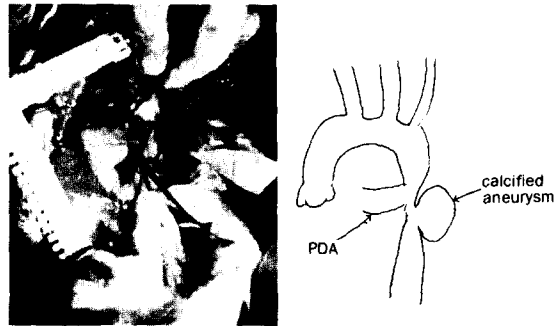


Fig. 3. Operative field and schematic drawing.

肋間을 통하여 開胸하였고 縱隔洞 肋膜을 切開後 開放性 動脈管과 縮窄 部位 및 動脈瘤를 되도록 넓게 剝離하였다. 手術 所見上 副側血行과 擴張된 肋間動脈은 볼 수 없었고 縮窄部位는 開放性 動脈管이 連結된 部位에 위치하여 길이가 약 3cm 정도였으며 縮窄部位의 直下方에 심하게 石灰化된 球形 模樣의 大動脈瘤가 약 4×5×6cm 크기로 자리잡고 있었다(Fig. 3).

手術은 먼저 開放性 動脈管을 心囊 안에서 二重 結紮하였고 大動脈 縮窄 上下部를 血管 감자로 血流을 遮斷시킨후 縮窄部位 및 石灰化된 動脈瘤를 除去하고 5×3cm 정도의 Goretex graft patch를 이용하여 大動脈 成形術을 施行해 주었다.

메이넨 組織은 얇은 纖維性 內壁을 이루었고 特異한 大動脈 組織의 異常은 보이지 않았으며 細菌이나 vegetation도 發見되지 않은 眞性 動脈瘤였다.

手術後 5日만에 心超音波를 施行한 結果 手術前보다 僧帽瓣膜不全症의 程度도 많이 好轉되었고(Grade I 정도) 經過는 대체로 良好하여 術後 1週만에 특별한 合併症 없이 퇴원하였다. 퇴원 당시 高血壓은 현저히

好轉되어 左上枝가 110/70mmHg 左下枝 110/70 mmHg 右上枝 120/80mmHg 右下枝 110/70 mmHg 였고 抗高血壓製의 服用은 전혀 하지 않았다.

考 察

大動脈 縮窄症은 先天性 心血管 疾患中 西歐人의 경우 약 5-8%, 東洋人의 경우 약 1% 未滿의 頻度를 가지는 先天性 心血管 疾患으로 手術의 인 治療方法이 導 入되기 以前에는 大略 34歲 程度까지 生存한다고 하였다⁸⁾. 대부분은 大動脈 縮窄症의 直接的인 合併症인 動 脈瘤 形成으로인한 破裂, 細菌性 心內膜炎, 心不全및 腦血管 障礙등이다.

Skandalakis등⁹⁾은 大動脈縮窄症 患者 106名中 22 名에서 動脈瘤가 있음을 發見하고 手術이 不可能했던 時機(presurgical era)의 21%에서, 手術이 가능했던 時機에는 5%로 그빈도가 현저히 減小했음을 報告했 다. 또한 動脈瘤 發生의 位置도 縮窄部의 上部에서 32%, 下部에서 51% 그리고 나머지 17%는 大動脈이 아닌 다른 部位에서 생겼음을 보여주었다(Fig. 4).

大動脈 縮窄症이 있을때 動脈瘤의 發生機轉에 대하 서는 확실히 밝혀지지는 않았지만 몇가지의 理論들이 제시되고 있다¹⁰⁾. 첫째는 오래 持續되는 高血壓으로 인한 동맥벽의 점차적인 弱화, 둘째는 心內膜炎이나 大動脈炎으로 인한 動脈壁의 弱화 셋째 縮窄症을 가진 患者에서 動脈壁의 先天的인 弱화등이다. 하지만, 壓力이 높은 縮窄部 上部의 動脈瘤 發生이 일부(32%) 이고 動脈瘤의 細菌性 原因의 頻度도 낮은¹¹⁾ 것으로 보아, 대부분의 境遇에는 大動脈壁 自體의 內的 要因 이 動脈瘤 形成에 起因하리라 여겨진다.

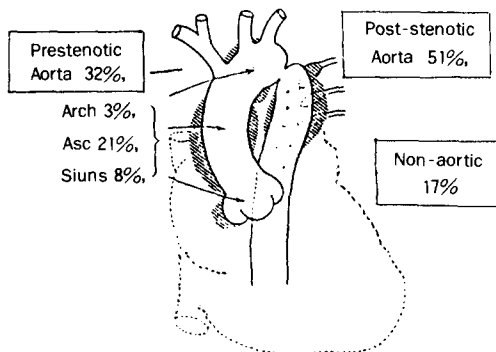


Fig. 4. Location of CoA. percentages in each location is shown.

Reifenstein¹²⁾은 縮窄症 患者의 大動脈 組織의 顯微 鏡의 檢査에서 이전에 炎症의 證據가 없는 환자에서 血管의 中膜 組織(medial tissue)의 缺乏, 즉 中膜의 纖維化및 萎縮, 彈力 纖維의 分裂등을 證明하였다.

또한 Steinberg와 Geller¹³⁾은 動脈瘤가 蜘蛛指症 (arachnodactyly)이나 다른 奇形과 關係될때 動脈壁 的 弱화는 황산콘드로이친(Chondroitin sulfate)代謝 的 先天的 이상의 結果라고 하였고, Robertson과 Smith¹⁴⁾는 정상 中膜을 가진 大動脈이 破裂될 程度의 血壓은 生命體內에서는 거의 不可能하며, 大動脈壁의 異常은 血管筋이나 彈力 纖維의 退化, mucopolysaccharide(chondrion sulfate) 蛋白質質및 基質 物質등 的 變化에 起因한다고 主張하였다.

Dunnhill¹⁵⁾은 大動脈縮窄症 患者에서 彈力膜(elastic laminae)의 數와 中膜의 두께를 比較하면서 彈力 膜은 縮窄部 上部보다 더많고 中膜은 縮窄 上下部가 거의 비슷하게 두꺼움을 發見하고, 縮窄 上部에서의 彈力膜의 破壞와 mucopolysaccharide의 부분적 增加 가 있음을 確認하였다.

Heath와 Edwards¹⁶⁾는 縮窄部位의 血力學의 效果 때문에 縮窄部 下部의 中膜壞死(medial necrosis)에 의한 擴張이 생긴다고 主張하였다. 이는 構造的 疲勞 (structural fatigue)의 證據이며 사춘기 이전에는 動 脈瘤의 頻度가 극히 적음으로 보아 오랫동안 作用되는 要人들이 動脈瘤 形成에 關與함을 暗示하였다. 또한 Becker등¹¹⁾은 大動脈 脈管의 血管(vasa vasorum)은 肋間動脈에서 出現하며 縮窄症 患者의 境遇 이血管의 血流가 逆流 또는 妨害받아서 縮窄部下方 擴張(post-stenotic dilatation)이 생긴다고 하였다. 이외에도 縮窄 部位의 좁은 구멍으로 인한 높은 壓力으로 所謂 "jet-lesion"의 影響이란 理論들도 있다¹⁷⁾.

本證例의 境遇에 있어서는 약 3年前에 細菌性 心內 膜炎이 의심되어 治療했던 過去歴이 있으나 당시의 血 液 培養 檢査上 陰性이었고 手術당시 組織의 所見으로 보아 動脈瘤의 原因이 細菌性이라기 보다는 다른 內的 要人으로 인한것으로 推定된다. 또한 大動脈 縮窄症의 경우에 僧帽瓣膜의 異常을 同伴하는 境遇가 있으며 두 疾患사이의 原因的 要人으로서 서로 密接한 關係가 있음 이 알려져 있으나 本症의 境遇에는 大動脈 縮窄症의 手術後에 僧帽瓣閉鎖不全症의 程度가 많이 好轉되었 으며 向後 이에 대한 定期的인 觀察이 필요하리라 사 료된다.

결국 大動脈 縮窄症에 同伴된 大動脈瘤에서 細菌性 原因의 境遇는 30% 未滿이고 高血壓 그자체도 起因하는바가 적기때문에, 많은 境遇에는 다른 內的要人 (intrinsic factor)로 說明하는 傾向이며 動脈壁의 先天的 弱화에 대해서도 거의 意見의 一致를 보는 듯한 다.

結 論

全南醫大 胸部外科에서는 大動脈 縮窄瘤과 관련한 胸部 大動脈瘤를 手術經驗하였기에 文獻 考察과 함께 報告하는 바이다.

REFERENCES

1. 김 훈, 강면식, 홍유선, 조범구, 홍승록 : 대동맥 교약증의 임상연구. 대한 흉부외과학회지 22 : 59, 1989
2. 김용진, 노준량, 김중환, 서경필, 이영균 : 대동맥 축착증 수술치험 4례. 대한흉부외과 학회지 11 : 529, 1978.
3. Park, Y.J. : *Heart disease in korea. K. Circ. J.*, 4 : 127, 1974.
4. Schneider JA, Rheuban KS, Crosby IK : *Rupture of postcoarctation Mycotic Aneurysms of the Aora. Ann Thorac Surg* 27 : 185, 1979.
5. Oldham HN, Jr, Phillips JF, Jewett PH, Chen JT : *Surgical Treatment of Mycotic Aneurysm Associated with Coarctation of Aorgery.* 15 : 411, 1973.
6. Abbott. ME : *Coarctation of the aorta of the adult type. Am. Heart J.* 3 : 574, 1928.
7. Schuster. SR, Gross RE : *Surgery for coarctation of the aorta. J Thorac Cardiovasc Surg* 43 : 54, 1962.
8. Campbell M : *Natural history of coarctation of the aorta. Br. Heart J.* 32 : 633, 1970.
9. Skandalakis JE, Edwards BF, Gray SW, et al : *Coarctation of the aorta with aneurysm. Int Abst Surg* 111 : 307-326, 1960.
10. Sampath R, O'Connor WN, Noonam JA, Todd EP : *Management of Ascending aortic Aneurysm complicating Coarctation of the Aorta. Ann Thorac Surg.* 34 : 125, 1982.
11. Edwards BF, Gray SW, Hopkins Wa, et al : *Coarctation of the aorta complicated by the formation of aneurysm. Surgery* 52 : 444-450, 1962.
12. Reifenstein GH, Levine SA, Gross RE : *Review of 104 cases of coarctation of adult type, two years of age of older. Am Heart J* 33 : 146, 1947.
13. Steinberg I, and Geller W : *Aneurysmal dilatation of aortic sinuses in arachnodactyly; diagnosis in life of 3 cases. Ann Int Med* 43 : 120, 1955.
14. Robertson JS, Smith KV : *An analysis of certain factotors associated with production of experimental dissection in aortic media in relation to pathogenesis of dissecting aneurysm. J Path & Bact* 60 : 43, 1948.
15. Dunnhill MS : *Histology of the aorta in coarctation. J Path & Bact* 78 : 203, 1959.
16. Heath D, Edwards JE : *Configuration of elastic of aortic media in the first portion of the aortic arch. Arch Path* 27 : 741, 1939.
17. Holman E : *The development of arterial aneurysms. Surg. Gynec & Obst* 100 : 599, 1955.