

동맥관개존증, 심실중격결손 및 폐동맥이 동반된 폐동맥 폐쇄증

- 1예보고 -

윤 양 구* · 홍 승 룩*

- Abstract -

A Case Report of Pulmonary Atresia with Pulmonary Artery, PDA and Ventricular Septal Defect

Yang Koo Yun, M.D.^{*}, Seung Nok Hong, M.D.^{*}

A surgical correction was successfully performed in a adult female who had pulmonary atresia with almost non-confluent pulmonary artery, PDA and ventricular septal defect. Initally as a first stage of corrective surgery isolaton of patent ductus arteriosus, ligation of aortopulmonary collaterals and identification of the pathologic anatomy of left pulmonary artery through left posterolateral approach were performed. At the second stage, a week after the initial operation, total correction was done making both pulmonary arteries confluent with albumin coated woven-dacron graft, external valved conduit and closure of large VSD of subarterial and periomembranous type. The PDA was ligated with previously encircled heavy stitch soon after partial bypass was started. Although massive bleeding from anastomotic site of dilated left pulmonary artery to the graft occurred perioperatively, postoperative functinal improvement was excellent in terms of disappearance of cyanosis and normal exercise tolerance.

서 론

심실중격결손이 동반된 폐동맥 폐쇄증은 선천성 심장 질환중 매우 발생빈도가 적은 질환의 하나이다. 전에는 pseudotruncus arteriosus, 또는 Truncus arteriosus type IV의 범주에 속해서, 분류되기도 했으나, 근자에는 Pulmonary atresia with VSD and major aorto-pulmonary collateral or PDA가 적합한 병

명으로 지적되고 있다. 이 질환은 폐순환의 혈류를 잔존하는 동맥관이나 체·폐 이상 부행 동맥에 의하여 공급받는 것으로 보고되고 있으며 주 폐동맥의 유·무와 좌·우 폐동맥사이의 연결의 유무와 정도 및 근위부 폐동맥의 분지 양상에 따라 다양한 질환군으로 분류된다^{1,2,3}. 폐동맥에 공급되는 혈류의 양은 부행 혈관과 폐동맥의 상태에 따라서 과다하거나 과소하여 울혈성 심부전이 발생하거나 폐혈류량의 심한 부족으로 조기에 사망할 수 있으며, 또는 불가역적인 폐 소동맥의 변화등이 진척되어 교정수술이 불가능하게 되기도 한다.

본 연세대학교 의과대학 흉부외과학 교실에서는 동맥관과 정상폐동맥 사이에 형성된 협착으로 적당한 폐

*연세대학교 의과대학 흉부외과학 교실

*Department of Thoracic and Cardiovascular Surgery,
College of Medicine, Yonsei University
1990년 11월 26일 접수

혈류가 유지되어서 성인 연령에 이르기까지 폐동맥의 저항이 상승되지 않았고, 좌·우 폐동맥상이의 연결이 거의 두절된 상태의 Pulmonary atresia with VSD 환자에서 심장의 valved conduit을 이용한 교정수술을 하여 양호한 결과를 얻었기에 문헌 고찰과 함께 보고한다.

증 례

20세된 여자환자가 생후 3개월부터 알게된 선천성 심장질환을 주소로 1990년 4월 19일 내원 하였다. 환자는 출생직후 부터 발육부진과 청력장애가 있었고 정신지능 지체가 동반되어 있으나 심한 기동성 호흡곤란은 없었고(NYHA functional class II) 최근에 경미한 청색증이 발현되기 시작하였다. 환자의 과거력상 5년전 심내막염이 의심되어 본원 소아과에 입원 치료받은 적이 있었고 청각장애와 정신지능 지체에 대한 특수교육을 받았었다. 이학적 검사상 전두부의 돌출과 좌측 안면부의 형성부전이 있었다. 흉부 청진상 제2심음을 단일화되어 있었고 거친 연속적이고 이완기까지 길게 계속되는 계속성 심잡음이 좌측 흉골연을 따라 심저부에서 들렸다. 수지와 족지에서는 경미한 청색증을 관찰할수 있었다. 검사소견상 혈구수는 12.5g/dl였고 혈색소치는 39.3이였으며 간기능 검사, 소변 검사등은 정상이었다. 심전도 검사상 불완전한 우각전도장애에 이외에는 특별한 소견이 없었다. 단수 흉부촬영소견상 폐혈류의 증가는 없었고 경한 심비대양상이 관찰되었으며 폐문부 폐동맥및 정맥음영이 감소되어 있었다. 심초음파와 심도자 검사를 실시하여 폐동맥 폐쇄증, 심실 중격 결손, 동맥관계존의 소견을 얻었다. 혈류역학치는 우심실압이 160/12mmHg, 대동맥압이 160/80mmHg이였고 우폐동맥압은 20/10/13mmHg, 좌폐동맥압은 27/20/23mmHg로 나타났다. 심혈관 조영 촬영상은 심실 중격 결손이 있었고 우심실에서 폐동맥으로의 연결은 없었다. 좌·우 폐동맥은 연결되어 있었으나 중앙부위에 협착이 있었고 폐혈류의 공급은 동맥관에서 받았다. 또한, 좌 폐동맥에서 동맥관에 연결된 말초부위에 심한 동맥류형 확장소견을 볼수 있었다(사진 1). 핵자기 공명 전산화 단층촬영을 시행하여 상기 진단을 확인하였고 좌·우 폐동맥 혈류공급은 동맥관을 통하여 이루어지는 것을 재확인할수 있었다.

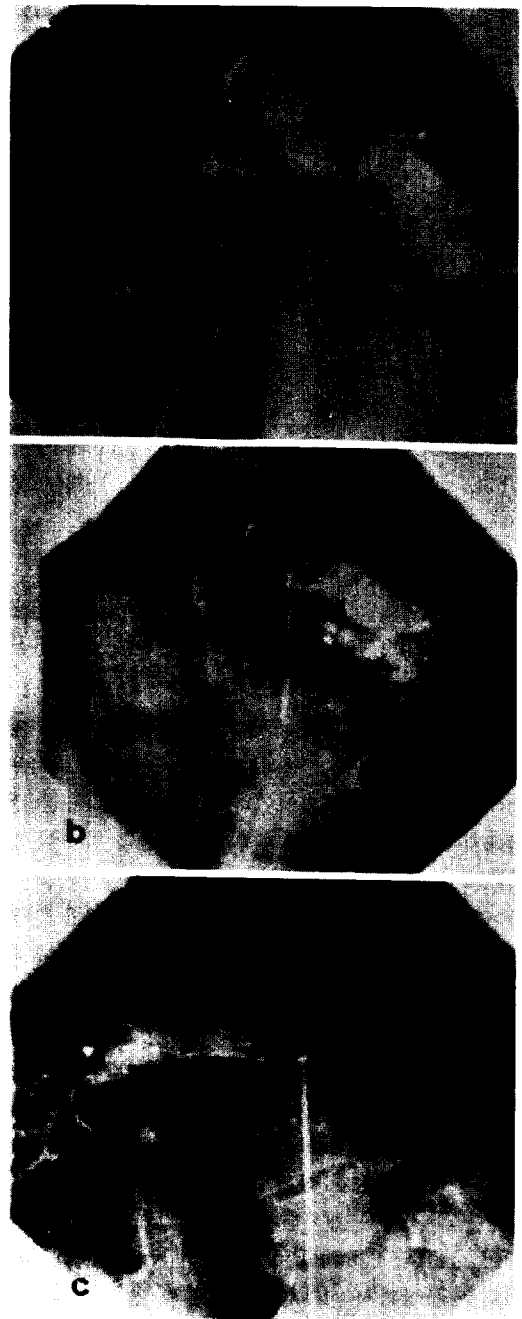


사진 1. Cineangiogram of pulmonary artery
a. pulmonary artery supply to descending
b. left pulmonary artery with aneurysmal
dilatation
c. right pulmonary artery

수술은 2차에 걸쳐서 시행하였다. 처음에는 좌측 측 후개흉술을 시행하여 굵은 견사로 동맥관을 encircle 하였고 폐동맥의 해부학적 구조를 확인하였으며 작은 크기에 체·폐 부행 동맥 1개를 절찰하였다(사진 2).

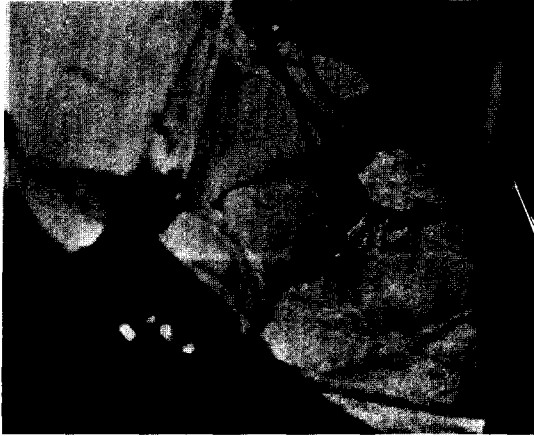


사진 2. Pulmonary artery was supply to blood through patent ductus arteriosus

동시에 폐 생검을 좌측폐상엽에서 시행하여 병리검사상 폐 실질의 이상 소견이 없음을 확인하였고, 1주일 후에 2차 수술을 시행하였다. 2차 수술은 흉골 정중 절개로 개흉하여 상행대동맥과 우심방을 통하여 상공정맥과 하공정맥에 도관을 삽관하고 체외순환을 시작하면서 끈 동맥관을 절찰하였다. 좌측 흉강을 열고서 좌 폐동맥을 노출하고 심낭을 절개한 부위를 통하여 우 폐동맥과 주 폐동맥을 확인하였고 16mm albumin coated woven-dacron graft을 이용하여 prolene 6-0로 좌·우 폐동맥 측면과 graft의 말단을 심장이 박동하고 있는 상태에서 문합 하였다. 문합술은 graft가 상행대동맥의 전부로 지나가게 하였고(사진 3), 이때 대동맥은 개통한 상태에서 30℃로 체온을 유지하고 중등도의 저체온 체외순환하에 심박동이 유지된 상태에서 graft와 20mm Björk-Shiley valved conduit의 원위부 문합까지 시행하였다. 그 후 체온을 25℃까지 더 하강시키고 대동맥을 차단하여 cardioplegia를 주입하고 심정지 상태에서 우심실을 종절개하여서 4×4cm크기의 subarterial 및 perimembranous type의 심실종격결손을 double velour 이용하여 폐쇄하였다. 우심실과 근위부 심외 valved conduit를 prolene 4-0로 문합하고 심장내 수술을 끝냈으며 체외순환에서 무난히 이탈할 수 있었다. 그러나 좌 폐동맥과 graft의 문

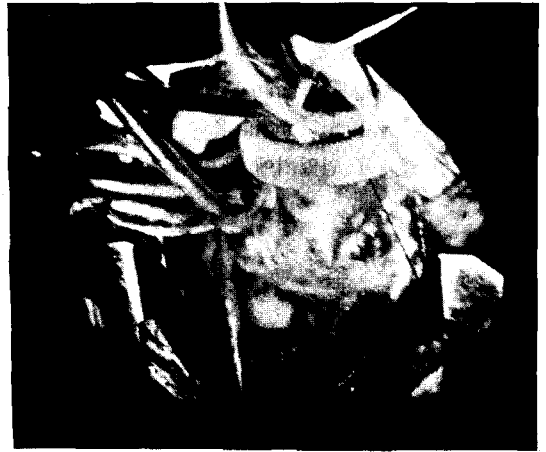

사진 3. Anastomosis to right and left pulmonary artery with straight Dacron graft

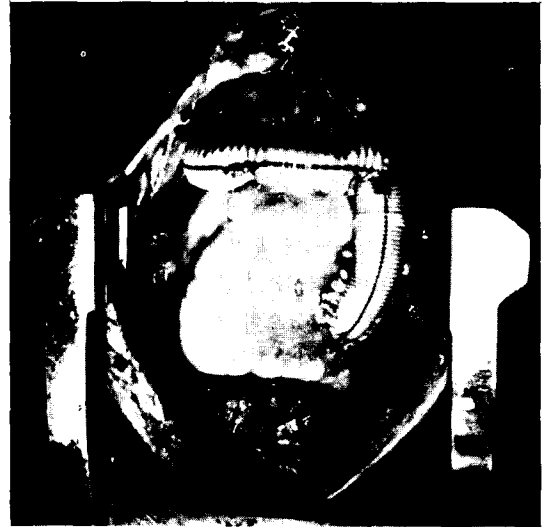

사진 4. Anastomosis from right ventricle to graft used with external Björk shiley valved conduit.

합부위에 출혈이 있어서 좌흉강을 전측부에서 개흉하고 지혈하였다(사진 4).

출혈은 중환자실로 이송된후 감소하였고 연속적 흉부 단순촬영상 더 이상의 출혈을 의심할만한 소견을 발견할수 없었으며 만족할 만한 vital sign을 유지할 수 있었다. 환자는 술후 2일째 인공호흡기로부터 이탈하였고 비교적 양호한 술후 회복을 보였다. 술후 9일째 정중 절개 부위에 창상감염이 발생하였으나 항생제 요법과 보존적 치료 3일후에 재봉합 하였다. 그후 특

별한 문제없이 퇴원하였고, 6개월째 외래에서 추적 관찰 중으로 현재 정상 생활을 영위하고 있으며 약물 요법은 coumadine(1일 2.5mg) 만을 사용하고 있다.

고 찰

태아의 발생과정에서 좌·우 폐동맥은 근위부 6번째 동맥궁에서 발생하여 중심부의 총동맥과 측면의 배면 대동맥과 연결되며 발생 5주에 원시 폐 배아에서 발생한 pulmonary plexus와 연결되어서 정상 폐순환을 형성한다. 또한 좌측 원위부 6번째 동맥궁에서 발생한 동맥관은 중앙폐동맥과 대동맥 사이의 연결통로로서 태아순환의 중요한 역할을 하다가 출생 직후 10-15시간에 생리학적 폐쇄가 되고, 2-3주에 해부학적 폐쇄가 발생한다. 또한 pulmonary plexus는 intersegmental arteries를 통하여 배면 대동맥과 연결되었다가 6번째 동맥궁이 발달하면서 발생 9주에 기관동맥만 발달하고 퇴화되어 없어지게 된다^{4,5)}. 이러한 정상적 폐동맥과 폐, 심장 사이의 발생에 이상이 존재할 때 폐순환의 선천성 질환이 다양한 양상으로 나타날 수 있다.

동맥관계중증이 동반된 심실 중격 결손과 폐동맥 폐쇄증은 발생빈도가 매우 드문 선천성 심장질환으로서 다양한 경로를 통하여 폐순환을 공급받는다^{1,2,3)}. 분류상 폐동맥 형성부전이 동반된 심한 형태의 Fallot씨 4증후군이나 Collett과 Edwards의^{6,7)} 총동맥간증 4형 또는 소위 총동맥간증 사이에는 구별이 어렵다. Pacifico, Shimazaki^{1,2)} 등은 위총동맥간증이라는 용어를 사용하여서 심실 중격 결손과 폐동맥 폐쇄증에 동반된 다양한 형태의 부행 폐순환을 가진 질환군을 보고하였다. 상기 질환의 특징은 폐동맥과 심방 사이에 직접적인 해부학적 연결이 없고 심실중격결손이 동반되어 있는 것이다. 폐혈류의 공급은 중요 대동맥과 폐동맥간의 부행혈관이나 동맥관을 통하여 단독 또는 복합적으로 이루어진다⁸⁾. 폐순환은 Pacifico¹⁾는 24예중 7예에서, Macartney⁹⁾는 8예중 4예에서, Shimazaki²⁾는 18명중 9예에서 동맥관을 통하여 폐혈류가 공급됨을 발표하였다. 또한 좌·우 폐동맥의 연결유무, 근위부 폐동맥의 상태와 원위부 폐동맥의 발달정도에 따라서 폐혈류 공급과 질병의 발현양상, 분류 및 치료에 많은 차이가 발생한다. 저자들의 본 예에서도 폐혈류가 동맥관에 의하여 주로 공급되고 매우 작은 체·폐동맥간

의 부행혈관이 발견되었다. 위총동맥간증 환자에 형성되어 있는 폐동맥은 협착이 많이 발생하고 협착부위 이하의 범위에서는 동맥류가 잘 동반된다고 한다. 또한 폐순환을 공급하는 부행 혈관도 협착이 많고 주 폐동맥과 폐내의 폐동맥 분지에서도 미발육이 잘 발생하는 것으로 보고 되었다⁹⁾. 상기환자의 경우에도 좌·우 폐동맥이 분지되고 동맥관과 연결이 있던 주 폐동맥 부위에 협착이 있었고 심혈관 조영상 좌·우 원위부 폐동맥 분지에 협착을 의심할 만한 소견이 보였으며 좌측 폐동맥의 근위부에서는 동맥류의 형성도 있었다.

진단에서 심혈관 조영 촬영술은 매우 유용한데 도관의 선택적 위치선정으로 폐동맥과 그 분지의 조영촬영을 하면 수술적 조작의 선택에 매우 도움이 된다. 저자들은 선택적 심혈관 조영 촬영술을 시행하여 술전 좌·우 폐동맥의 기시와 상태, 분지를 정확히 시각화하고 핵자기 공명에 의한 흉부 전산단층 촬영으로서 진단을 확인후 수술적 방법을 선택하였다. 정확한 체·폐 부행 순환 혈관과 폐동맥에 대한 해부학적 진단은 적당한 수술 방법의 선택에 매우 중요하고 폐혈관 저항의 증가에 의한 폐소동맥의 불가역적인 병리가 동반되지 않아야 완치적 수술이 가능하다. 본 환자는 이학적 검사상 이완기에 심잡음이 길게 들렸고 혈류역학치에서 좌·폐동맥압은 수축기 27mmHg, 평균 23mmHg로 약간 증가되어 있었으나, 우 폐동맥압은 정상범위였다. 또한, 1차 수술의 폐생검 소견사에서 폐 실질은 Heath, Edwards 분류의 grade I에 속하는 병리학적 소견을 보였다. 그래서, 저자들은 상기 환자에서 완치적 수술을 결정하였었다.

수술적 교정술의 원리는 심실중격 결손을 폐쇄하고 우심방과 폐동맥사이의 심외 valved conduit의 사용과 순차 수술을 통하여 수술결과에 많은 개선을 가져올 수 있다고 하였다^{3,14,15,16)}. Pacifico¹⁾ 등은 대부분에서 직선형 conduit이나 'Y'자형 conduit을 이용하여 문합 수술을 할 수 있으나, 어떤 경우에는 원통형 Dacron graft를 사용하여 좌·우 폐동맥을 대동맥 전방에서 문합후 graft에 직선형 valved conduit을 연결하여 우심방과 문합하는 방법이 매우 유용하게 사용될 수 있다고 하였다. 본 예에서도 상기 방법을 이용하여 좋은 수술결과를 얻을 수 있었다. Doty¹⁷⁾ 등에 의하면 체외 심폐순환시 하행 대동맥에서 기시하는 폐순환을 조절하기 위하여 흉골 정중 개흉하에 수술적 조작시 동시에 좌측 개흉술이 필요하다고 하였다. 그러나, 저자들

은 순차적으로 좌측 개흉술을 먼저 시도하여 체·폐부행 순환과 동맥관에 대한 확인후 폐동맥의 혈류공급원인 동맥관에 silk로 encircle하였다. 그후 2차로 흉골 정중 개흉술을 하여 수술시 심폐 순환을 시작하면서 쉽게 동맥관을 결찰하여 편리 하게 폐동맥의 혈류를 조절할수 있었다.

결 론

본 연세대학교 의과대학 흉부외과학교실에서는 20세 성인여자에게 진단된 동맥관에 연결된 almost non-confluent한 폐동맥및 큰 심실중격결손을 동반한 폐동맥 폐쇄증을 심외 valved conduit를 이용하여 완전교정 하였고 좋은 수술적 치험결과를 얻었다.

REFERENCES

1. Pacifio, A.D., Kirklin, J.W., Bargerion, L.M., soto, B., : *Surgical Treatment of Common Arterial Trunk with Pseudotruncus Arteriosus, Circulation, 49, suppl II, I I, 20-26, 1974.*
2. Shimazaki, Y., Kawashima, Y., Hirose, H., Nakano, S., Matsuda, H., Kitamura, S., Morimoto, S., : *Operative results in patients with pseudotruncus arteriosus, The Ann of Thorac Surg, 35, 294-299, 1982.*
3. Benson, L.N., Laks, H., Lois, J., Dajee, H., Child, J., Perloff, J.K., : *Surgical Correction of Pulmonary Atresia and Ventricular Septal Defect with Large Systemic-Pulmonary Collaterals, The Ann of Thorac Surg, 38, 522-524, 1984.*
4. Jefferson, K., Rees, S., Somerville, J., : *Systemic arterial supply to the lungs in pulmonary atresia and its relation to pulmonary artery development, Br Heart J, 34, 418-427, 1972.*
5. Boyden, E.A., : *The time lag in the bronchial arteries, Anatomical Record, 166 611, 1970.*
6. Colet, R.W., Edwards, J.E., Persistent truncus arteriosus : *A classification according to anatomic types, Surg Clin North Am, 29, 1245-1271, 1949.*
7. Lofland, G.K., : *Truncus Arteriosus, Sabiston Jr, D.C., Spencer, F.C., edit., Surgery of Chest, 5, I I, 1359-1366.1990.*
8. Macartney, F.J., Scott, O., Deverall, P.B., : *Haemodynamics and anatomical characteristics of pulmonary blood supply in pulmonary atresia with ventricular septal defect-including a case of persistent fifth aortic arch, Br Heart J, 36, 1849-1860, 1974.*
9. Haworth, s., Rees, P.G., Taylor J.F.N., Macartney, F.J., de leval, M., stark, J., : *Pulmonary atresia with ventricular septal defect and major aorto pulmonary collateral arteries, Br Heart J, 45, 133-141, 1981.*
10. Mc Goon, D.C., Rastelli, G.C, Ongley, P.A., : *An operation for the correction of truncus arteriosus, JAMA, 205, 59, 1968.*
11. Weldon, C.S., Cameron, J.L., : *Correction fo persistent truncus arteriosus, J Cardiovasc Surg, 9, 463, 1968.*
12. Babero-Marcial, M., Rizzo, A., Lopes A.A.B., Bittencourt, D., Jose Jr, O.A. Jatene, A.D., : *Correction of pulmonary atresia with ventricular septal defect in the absence of the central pulmonary arteries, J Thorac Cardiovasc Surg, 94, 911-918. 1987.*
13. Mc Goon, D.C., Baird, D.K., davis, G.D., : *Surgical management of large bronchial collateral arteries with pulmonary stenosis or atresia, Circulation, 52, 109-118, 1975.*
14. Ross. D.N., Somerville, J., : *Correction of pulmonary atresia with a homograft aortic valve, Lancet, 2, 1446, 1969.*
15. Bailey, W.W., Kirklin, J., Bargerion Jr., L.M., et al, : *Late result with synthetic valved external conduits from venous ventricle to pul arteries, Circulation, 56, suppl I I, 73, 1977.*
16. Sawatari, K., Imai, Y., Kurosawa, H., Iso-matsu, Y., Momma, K., : *Staged operation for pulmonary atresia and ventricular septal defect with major aorto-pulmonary collateral arteries, J Thorac Cardiovasc Surg, 98, 738-750, 1989.*
17. Doty, D.B., Kouchoukos, N.t., Kirklin, J.W., Barcia, a., Bargerion L.M.Jr., : *Surgery for pseudotruncus arteriosus with pulmonary blood flow originating from upper descending thoracic aorta, circulation, 45, suppl I, 12, 1972.*